Rovira Canellas • Ramos González
De Juan Delago

Actualizaciones SERAM

Radiología de Cabeza y Cuello

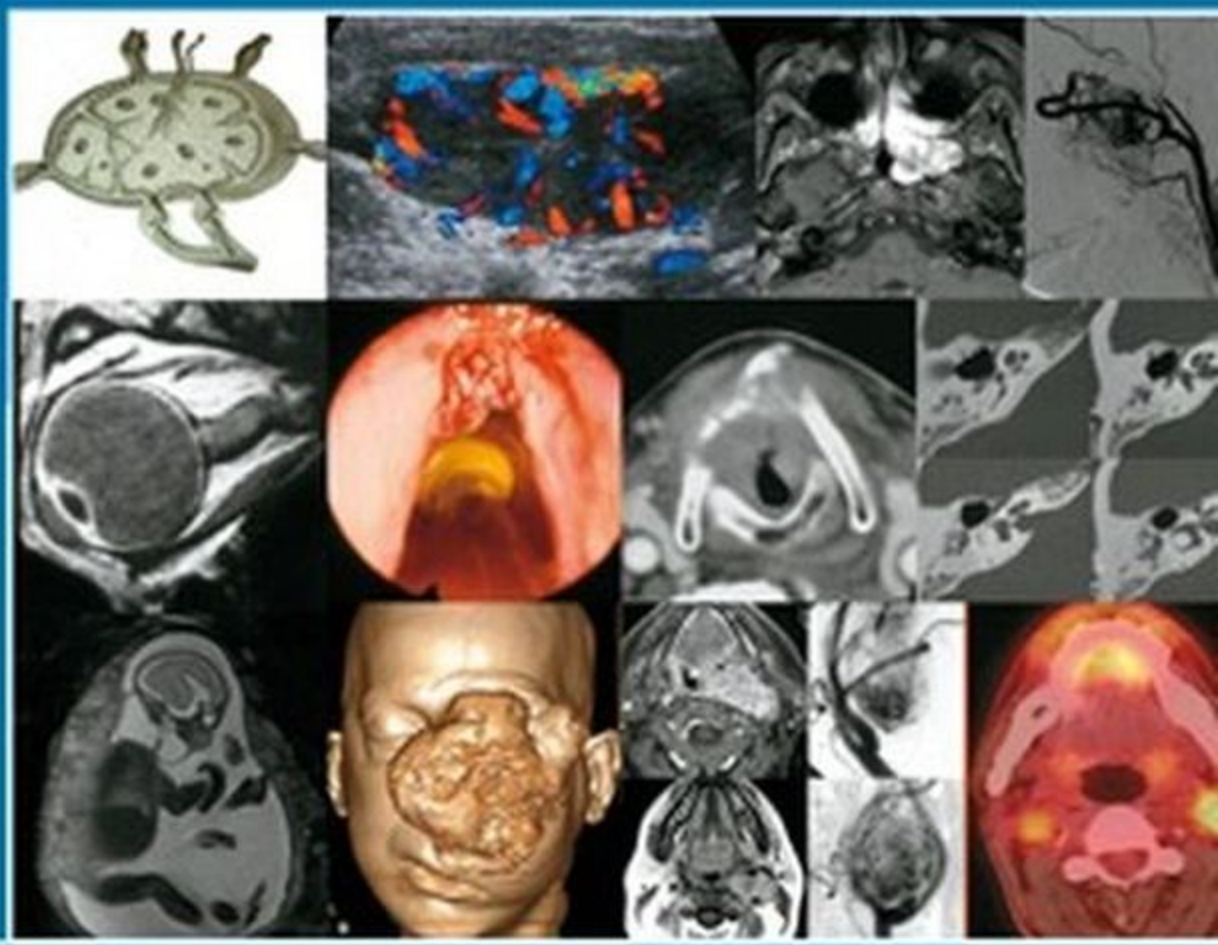

seram
Sociedad Española de Radiología Médica

EDITORIAL MÉDICA
panamericana

Actualizaciones SERAM

Radiología de Cabeza y Cuello

Actualizaciones SERAM

Radiología de Cabeza y Cuello

booksmedicos.org

Coordinadores:

Alex Rovira
Ana Ramos
Manuel de Juan

seram
Sociedad Española de Radiología Médica

EDITORIAL MEDICA panamericana

BUENOS AIRES - BOGOTÁ - CARACAS - MADRID - MÉXICO - PORTO ALEGRE

www.medicapanamericana.com

Catalogación en Publicación de la Biblioteca Nacional

La Medicina es una ciencia en permanente cambio. A medida que las nuevas investigaciones y la experiencia clínica amplían nuestro conocimiento, se requieren modificaciones en las modalidades terapéuticas y en los tratamientos farmacológicos. Los autores de esta obra han verificado toda la información con fuentes de confianza para asegurarse de que ésta sea completa y acorde con los estándares aceptados en el momento de la publicación. Sin embargo, en vista de la posibilidad de un error humano o cambios en las ciencias médicas, ni los autores, ni la editorial, o cualquier otra persona implicada en la preparación o la publicación de este trabajo, garantizan que la totalidad de la información aquí contenida sea exacta o completa y no se responsabilizan de errores u omisiones o de los resultados obtenidos del uso de esta información. Se aconseja a los lectores confirmarla con otras fuentes. Por ejemplo, y en particular, se recomienda a los lectores revisar el prospecto de cada fármaco que planean administrar para cerciorarse de que la información contenida en este libro sea correcta y que no se hayan producido cambios en las dosis sugeridas o en las contraindicaciones para su administración. Esta recomendación cobra especial importancia respecto a fármacos nuevos o de uso infrecuente.

Los Editores han hecho todos los esfuerzos para localizar a los titulares del copyright *del material fuente utilizado por el autor. Si por error u omisión no se ha citado a algún titular, se subsanará en la próxima reimpresión.*

Gracias por comprar el original. Esta monografía es producto del esfuerzo de profesionales como usted, o de sus profesores, si usted es estudiante. Tenga en cuenta que fotocopiarlo es una falta de respeto hacia ellos y un robo de sus derechos intelectuales.

EDITORIAL MÉDICA panamericana

Visite nuestra página web:
http://www.medicapanamericana.com

ARGENTINA
Marcelo T. de Alvear 2.145 (C 1122 AAG) - Ciudad Autónoma de Buenos Aires, Argentina
Tel.: (54-11) 4821-2066 / Fax: (54-11) 4821-1214
e-mail: info@medicapanamericana.com

COLOMBIA
Carrera 7a A Nº 69-19 - Santa Fe de Bogotá DC - Colombia.
Tel.: (57-1) 235-4068 / Fax: (57-1) 345-0019
e-mail: infomp@medicapanamericana.com.co

ESPAÑA
Alberto Alcocer, 24, 6.º piso - 28036 Madrid, España
Tel.: (34-91) 1317800 / Fax: (34-91) 1317805
e-mail: info@medicapanamericana.es

MÉXICO
Hegel 141 2.º Piso. Colonia Chapultepec Morales
Delegación Miguel Hidalgo - 11570 - México D.F. - México
Tel.: (52-55) 5262-9470 / Fax: (52-55) 2624-2827
e-mail: infomp@medicapanamericana.com.mx

VENEZUELA
Edificio Polar, Torre Oeste, Piso 6, Of. 6-C
Plaza Venezuela, Urbanización Los Caobos,
Parroquia El Recreo, Municipio Libertador - Caracas Depto. Capital - Venezuela
Tel.: (58-212) 793-2857/6906/5985/1666
Fax: (58-212) 793-5885
e-mail: info@medicapanamericana.com.ve

ISBN: 978-84-9835-163-7

RESPETE EL DERECHO DE EDICIÓN
ESTIMULE LA CREATIVIDAD

Todos los derechos reservados. Este libro o cualquiera de sus partes no podrán ser reproducidos ni archivados en sistemas recuperables, ni transmitidos en ninguna forma o por ningún medio, ya sean mecánicos, electrónicos, fotocopiadoras, grabaciones o cualquier otro, sin el permiso previo de Editorial Médica Panamericana, S. A.

© 2010, Sociedad Española de Radiología Médica (SERAM)

© 2010, EDITORIAL MÉDICA PANAMERICANA, S. A.
Alberto Alcocer, 24 - 28036 Madrid

Depósito Legal: M- 00.000-0000
Impreso en España

Índice de autores

Juan Manuel Alcalde Navarrete
Departamento de Otorrinolaringología.
Clínica Universitaria de Navarra. Pamplona.

Pedro Pablo Alcazar Romero
Servicio de Neurorradiología Intervencionista.
Hospital Virgen de las Nieves. Granada.

Cristina Auger Acosta
Unidad Resonancia Magnética.
Servicio de Radiología.
Hospital Universitario Vall d'Hebron. Barcelona.

Francisco de A. Bravo Rodríguez
Área de Neurorradiología.
Sección de TC y RM.
Servicio de Radiología.
Hospital Universitario Reina Sofía. Córdoba.

Beatriz Brea Álvarez
Sección de Neurorradiología.
Hospital Puerta de Hierro. Madrid.

Ignacio Delgado Álvarez
Servicio de Radiología Pediátrica.
Hospital Universitario Vall d´Hebron.
Universidad autónoma de Barcelona. Barcelona.

Ernesto García Bautista
Servicio de Neurorradiología Intervencionista.
Hospital Virgen de las Nieves. Granada.

Mª José García Velloso
Servicio de Medicina Nuclear.
Clínica Universitaria de Navarra. Pamplona.

Alejandro González García
Servicio de Neurorradiología Intervencionista.
Hospital Universitario Virgen del Rocío. Sevilla.

Amaya Hilario Barrio
Sección de Neurorradiología.
Servicio de Radiodiagnóstico.
Hospital Universitario 12 de Octubre. Madrid.

Manuel de Juan Delago
Sección de Neurorradiología.
Servicio de Radiodiágnostico.
Hospital de la Santa Creu i Sant Pau.
Universitat Autònoma. Barcelona.

Javier Carlos Larrache Latasa
Servicio de Radiología.
Clínica Universitaria de Navarra. Pamplona.

Xavier León Vintró
Servicio de Otorrinolaringología.
Hospital de la Santa Creu i Sant Pau.
Universitat Autònoma. Barcelona.

Juan Martínez San Millán
Sección de Neurorradiología.
Servicio de Radiodiagnóstico.
Hospital Universitario Ramón y Cajal. Madrid.
Departamento de Especialidades Médicas.
Universidad de Alcalá de Henares. Madrid.

Núria Mayolas Rifà
Servicio de Radiología Pediátrica.
Hospital Universitario Vall d´Hebron. Barcelona.

José M. Millán Juncos
Sección de Neurorradiología.
Servicio de Radiodiagnóstico.
Hospital Universitario 12 de Octubre. Madrid.

Eduardo Murias Quintana
Neurorradiología Vascular e Intervencionista.
Servicio de Radiodiagnóstico.
Hospital Universitario Central de Asturias. HUCA. Oviedo.

César Orús Dotú
Servicio de Otorrinolaringología.
Sección de Otología.
Hospital de la Santa Creu i Sant Pau.
Universitat Autònoma. Barcelona.

Yolanda Pallardó Calatayud
Servicio de Radiología.
Hospital de Manises. Manises. Valencia.

Manuel J. Ramos Gómez
Área de Neurorradiología.
Sección de TC y RM.
Servicio de Radiología.
Hospital Universitario Reina Sofía. Córdoba.

Ana Ramos González
Servicio de Radiodiagnóstico.
Sección de Neurorradiología.
Hospital Universitario 12 de Octubre. Madrid.
Departamento de Radiología y Medicina Física.
Universidad Complutense. Madrid.

Antonio José Revert Ventura
Servicio de Radiología.
Hospital de Manises. Manises. Valencia.

Verónica Ricart Selma
Servicio de Radiología.
Hospital Universitario de la Ribera. Alzira. Valencia.

Alex Rovira Cañellas
Unidad Resonancia Magnética.
Servicio de Radiología.
Hospital Universitario Vall d'Hebron. Barcelona.

Antonio Saiz Ayala
Sección de Neurorradiología.
Servicio de Radiodiagnóstico.
Hospital Universitario Central de Asturias. HUCA. Oviedo.

Elena Salvador Álvarez
Sección de Neurorradiología.
Servicio de Radiodiagnóstico.
Hospital Universitario 12 de Octubre. Madrid.

Elena Santamaría Liébana
Resonancia Magnética.
Servicio de Radiodiagnóstico.
Hospital Universitario Central de Asturias. HUCA. Oviedo.

Pedro M. Seguí Azpilicueta
Sección de Ecografía.
Servicio de Radiología.
Hospital Universitario Reina Sofía. Córdoba.

Élida Vázquez Méndez
Servicio de Radiología Pediátrica.
Hospital Universitario Vall d´Hebron. Barcelona.

Prefacio

Es un placer darles la bienvenida a esta nueva Monografía de la Sociedad Española de Radiología Médica (SERAM) dedicada a la radiología de la cabeza y el cuello.

Esta monografía que he coordinado conjuntamente con los Dres. Ana Ramos y Manuel de Juan ha intentado incluir los temas más relevantes relacionados con esta subespecialidad de la radiología.

Para ello hemos contado con la colaboración de reconocidos expertos nacionales en esta área, a los que quiero agradecer su entusiasmo en participar en este proyecto y el excelente trabajo realizado.

La radiología de la cabeza y el cuello es una subespecialidad radiológica de gran importancia, pero que con frecuencia es percibida por parte de los radiólogos con cierto miedo e inseguridad. Ello se debe a una falta de conocimiento detallado de su anatomía, que no es tan compleja como se cree, y porque, al ser una región anatómica que mantiene importantes relaciones anatómicas con el tórax y el cráneo, es frecuente que su estudio se distribuya por especialistas en radiología torácica y neurorradiología, que con frecuencia no están suficientemente familiarizados con la anatomía y patología de esta región, por lo que no se consigue suficiente experiencia debido a una limitada práctica asistencial. A estos factores hay que añadir que la radiología de la cabeza y el cuello, tanto en lo que hace referencia al adulto como a la pediatría, es un área que requiere diferentes modalidades de técnicas diagnósticas, como son la ecografía, la tomografía computarizada, la resonancia magnética y la tomografía por emisión de positrones, que incrementan la complejidad de su estudio y que obliga a establecer estrategias diagnósticas y de seguimiento acordes con la disponibilidad de cada medio y que tengan en cuenta aspectos de coste-efectividad.

También la neurorradiología vascular juega un papel importante en la patología de la cabeza y el cuello, no tanto en aspectos diagnósticos como esencialmente en aspectos terapéuticos, que incluyen la embolización intravascular o percutánea de algunos tumores, el tratamiento de las epistaxis y la administración intraarterial de agentes quimioterápicos.

Por todo ello se ha considerado esencial incluir en esta monografía, además de capítulos clásicos que tratan áreas anatómicas o patologías específicas, otros dedicados al papel de la medicina nuclear en el diagnóstico y seguimiento de procesos malignos faringolaríngeos y de la cavidad oral, y a la neurorradiología intervencionista en el tratamiento intravascular o percutáneo de determinadas lesiones.

También destacaría los capítulos dedicados a la patología de la laringe y del oído medio que han sido redactados de forma conjunta por un neurorradiólogo y cirujanos otorrinolaringólogos con gran experiencia en estos campos y que han conseguido darle una visión práctica, de gran interés para los radiólogos.

A diferencia de otras regiones anatómicas, las lesiones que afectan la cabeza y el cuello son con frecuencia accesibles a la exploración física y al estudio biópsico, por lo que es poco frecuente que los clínicos o cirujanos requieran un diagnóstico preciso del tipo de lesión. Por el contrario, las preguntas que nos hacen se centran esencialmente en la extensión de las lesiones y en su relación con estructuras vitales y con los espacios profundos, datos de gran relevancia para establecer su grado de resecabilidad, la vía de abordaje quirúrgico y su pronóstico.

El objetivo de esta obra no ha sido sin duda el incluir capítulos que de forma completa traten todos los temas de la radiología de la cabeza y el cuello, para lo que ya existen libros de texto de gran calidad, sino proveer a los radiólogos en formación o con interés en esta área de la radiología de una monografía que sirva de introducción a esta subespecialidad y que estimule el estudio en profundidad de una de las áreas de la radiología más interesantes, con el objetivo final de conseguir una mejor atención a los pacientes.

Alex Rovira

Índice

Prefacio ..... **VII**

Capítulo 1 **Tomografía computarizada multicorte y resonancia magnética en el estudio de la cabeza y el cuello** **1**
J. M. Millán Juncos, E. Salvador Álvarez y A. Hilario Barrio

Capítulo 2 **Radiología de los espacios suprahioideos, faringe y cavidad oral** **11**
A. Rovira Cañellas y C. Auger Acosta

Capítulo 3 **Radiología del tiroides y el paratiroides** **23**
A. J. Revert Ventura, Y. Pallardó Calatayud y V. Ricart Selma

Capítulo 4 **Cadenas ganglionares cervicales** **35**
M. J. Ramos Gómez, P. M. Seguí Azpilicueta y F. de A. Bravo Rodríguez

Capítulo 5 **PET/TC en la estadificación y el seguimiento de tumores malignos de la cabeza y el cuello** **45**
M. J. García Velloso, J. M. Alcalde Navarrete y J. C. Larrache Latasa

Capítulo 6 **Anatomía y patología de las glándulas salivales** **55**
A. Ramos González, A. Hilario Barrio y J. Martínez San Millán

Capítulo 7 **Anatomía y patología de la laringe. Tratamiento médico-quirúrgico de neoplasias de laringe** **69**
M. de Juan Delago y X. León Vintro

Capítulo 8 **Patología inflamatoria del oído medio. Diagnóstico y tratamiento** **81**
M. de Juan Delago y C. Orús Dotú

Capítulo 9 **Radiología de los senos paranasales** **93**
B. Brea Álvarez

Capítulo 10 **La órbita y las vías ópticas** **107**
A. Sáiz Ayala, E. Santamaría Liébana, E. Murias Quintana

Capítulo 11 **Cabeza y cuello en pediatría** **117**
É. Vázquez Méndez, N. Mayolas Rifà e I. Delgado Álvarez

Capítulo 12 **Anatomía vascular del cuello. Neurorradiología intervencionista en la patología del cuello** **129**
A. González García, P. P. Alcázar Romero y E. García

Preguntas **139**

Índice analítico **149**

1

Tomografía computarizada multicorte y resonancia magnética en el estudio de la cabeza y el cuello

J. M. Millán Juncos, E. Salvador Álvarez y A. Hilario Barrio

INTRODUCCIÓN

El área de la cabeza y el cuello puede ser estudiada tanto mediante tomografía computarizada multicorte (TCMC) como mediante resonancia magnética (RM), y ambas modalidades de imagen presentan sus ventajas e inconvenientes. Los pacientes que van a ser estudiados mediante TCMC o RM pueden tener establecido un diagnóstico basado en la clínica y en la exploración física, lo cual es especialmente frecuente en las lesiones tumorales que afectan la mucosa de la cavidad oral y faringolaríngea. En estas situaciones los objetivos de los estudios radiológicos incluyen:

- Definir la extensión submucosa.
- Establecer la relación del tumor con los compartimentos y tejidos vecinos.
- Identificar adenopatías metastásicas cervicales.
- Objetivar respuesta al tratamiento y detectar recidivas.[1]

Figura 1-1: *Tomografía computarizada multicorte con contraste en un plano axial a la altura de la cavidad oral. Degradación de la imagen por artefactos producidos por empastes dentarios que impiden cualquier valoración diagnóstica.*

Aunque aparecen otras patologías en esta área anatómica, en este capítulo se hará hincapié en la utilización de estas técnicas de imagen en el estudio de los tumores mucosos malignos del tracto aerodigestivo superior y se recomendarán técnicas generales de estudio, las aplicaciones más apropiadas de cada una de ellas y sus limitaciones diagnósticas.

APLICACIONES Y LIMITACIONES

Ventajas e inconvenientes de la tomografía computarizada multicorte

La TCMC es la técnica más utilizada para la estadificación tumoral. También es la que primero se realiza cuando aparece un problema clínico en el área de la cabeza y el cuello. Las **ventajas** que esta modalidad tiene son:

- Una mayor disponibilidad, ya que prácticamente cualquier centro hospitalario de cualquier nivel dispone de una TCMC.
- Un costo menor que la RM.
- El empleo de un tiempo mínimo de realización sin pérdida de calidad por la deglución o los movimientos respiratorios.
- La posibilidad de obtener reconstrucciones de la imagen con calidad óptima en todos los planos del espacio.
- La obtención de un excelente detalle anatómico de la base del cráneo, el macizo facial, la columna cervical y los vasos del cuello con posibilidad de obtener estudios de angio-tomografía computarizada (angio-TC).
- La fácil interpretación de la anatomía y la detección de los ganglios patológicos.[2]

Con respecto a los **inconvenientes,** la TCMC presenta los siguientes:

- Menor capacidad de resolución de contraste que la RM.
- Es necesaria la administración de contraste intravenoso para la delimitación de una lesión, para el realce de los vasos y para la diferenciación de éstos de los ganglios linfáticos del cuello.
- Limitación diagnóstica en la cavidad oral y en el espacio supraclavicular cuando existen empastes dentarios o cánulas de traqueostomía metálicos que dan lugar a artefactos que deterioran la imagen y la hacen invalorable (Fig. 1-1).

booksmedicos.org

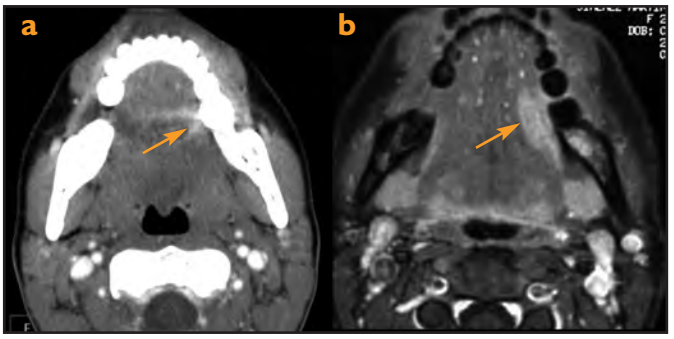

Figura 1-2: *Paciente con carcinoma del suelo de la boca. A) Imagen axial de tomografía computarizada multicorte con contraste donde un artefacto originado por un empaste (flecha) impide ver el tumor. B) Imagen axial de resonancia magnética con secuencia potenciada en T1 con saturación grasa y gadolinio en el mismo plano de corte sin que el empaste dentario afecte a la calidad de la imagen, lo que permite identificar el tumor con claridad (flecha).*

– La exposición a radiación ionizante con dosis de radiación que en ocasiones pueden exceder de límites razonables considerando que los pacientes oncológicos a lo largo de su enfermedad son sometidos a exploraciones periódicas.

Ventajas e inconvenientes de la resonancia magnética

Para el estudio de las estructuras craneofaciales y el cuello la RM tiene como principales **ventajas** sobre la TCMC:

– Una superior resolución de contraste tisular.
– La ausencia de radiación ionizante.

Estas ventajas la hacen ideal para el estudio de la patología pediátrica.

Otra ventaja es que:

– La calidad de la imagen no se deteriora en la cavidad oral o el cuello aunque existan cuerpos extraños metálicos como empastes, cánulas o material de ortodoncia (Fig. 1-2). Esta afirmación no siempre se cumple, ya que estos materiales producen en ocasiones un artefacto de distorsión de la imagen y de ausencia de señal local que impide la obtención de una imagen de buena calidad diagnóstica en la RM (Fig. 1-3).

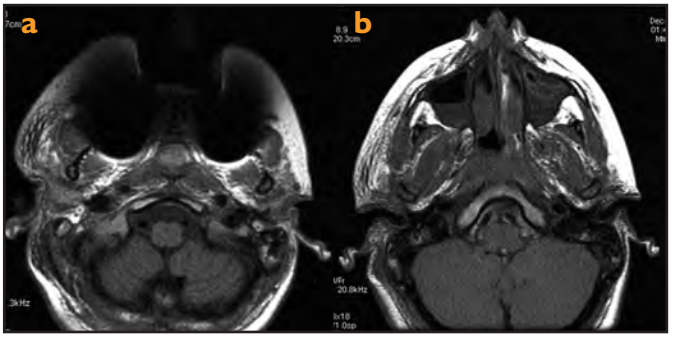

Figura 1-3: *Artefacto en resonancia magnética inducido por material metálico de ortodoncia. A) Imagen axial potenciada en T1 a nivel del maxilar. El material metálico provoca un intenso artefacto de pérdida de señal y distorsión local del campo magnético. B) Tras la retirada del material metálico por el dentista se obtiene una imagen axial potenciada en T1 donde ya puede verse con claridad la patología inflamatoria en los senos maxilares.*

Figura 1-4: *Imagen axial potenciada en T2. Los movimientos del paciente provocan artefactos continuos que no permiten una valoración adecuada de las estructuras de la cavidad oral.*

Entre los **inconvenientes** de la RM se encuentran:

– La excesiva duración de las exploraciones con aparición de artefactos de movimiento en pacientes poco colaboradores (Fig. 1-4).
– Una menor disponibilidad de equipos de RM y, por tanto, una mayor lista de espera, lo que desalienta a los profesionales para su utilización rutinaria.
– Un mayor costo por exploración comparado con la TCMC.

INDICACIONES

Analizando las ventajas e inconvenientes de cada una de las técnicas y la experiencia propia debe determinarse la más adecuada frente a diferentes situaciones. Si nos basamos en una racionalización de los recursos disponibles y de acuerdo con los criterios de la evidencia científica la técnica diagnóstica inicial debe ser la TCMC para el estudio del área de la cabeza y el cuello, especialmente del tracto aerodigestivo superior. Esta recomendación es especialmente útil en la estadificación de los tumores malignos, ya que la TCMC es capaz de hacer una correcta valoración de la extensión locorregional de los tumores malignos del área maxilofacial y otorrinolaringológica.[1-3] La RM se reserva como método complementario del anterior, para resolución de dudas o completar datos no conseguidos con la TCMC. Algunas alteraciones sutiles o dudas diagnósticas de la TCMC son resueltas con la RM, en particular la disyuntiva entre tumor e hipertrofia linfoide benigna de cavum[4-6] (Fig. 1-5).

Las indicaciones de la RM como técnica de primera elección son:

– La evaluación de lesiones nasosinusales porque la RM permite diferenciar un seno ocupado por moco o secreciones retenidas de un seno invadido por un tumor[7] y delimita bien la mucosa sinusal del contorno tumoral (Fig. 1-6). También permite diferenciar con facilidad una invasión local de hongos de una masa tumoral en la luz de un seno.
– La valoración de lesiones nasofaríngeas por su mayor capacidad de detección de afección de la base del cráneo y la invasión intracraneal[5] y por su capacidad de discriminar entre una

booksmedicos.org

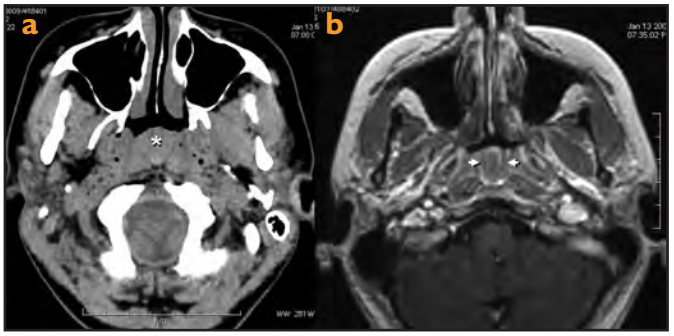

Figura 1-5: *Paciente con masa en el cavum nasofaríngeo. a) Imagen de tomografía computarizada multicorte sin contraste donde se demuestra una ocupación de la luz de la rinofaringe por una masa homogénea (asterisco). b) Una imagen axial de resonancia magnética potenciada en T1 con contraste muestra un realce de la lesión en cuyo interior presenta septaciones hipointensas lineales (flechas), características de la hipertrofia benigna de tejido linfoide, y que permite su diferenciación con lesiones malignas.*

hipertrofia benigna de tejido linfoide y un linfoma o linfoepitelioma.
- La detección de extensión perineural en carcinomas epidermoides o carcinomas adenoides quísticos del área craneofacial.[8]
- La detección y caracterización de tumores de glándulas salivales, en especial de parótidas.[9]
- La identificación de la integridad de la fascia prevertebral en tumores de hipofaringe candidatos a cirugía radical o de rescate.[10]
- El estudio de lesiones intraoculares, en especial del melanoma uveal.[11]
- El valoración del oído interno, en especial para ver el estado de los pares craneales facial y vestibulococlear en el canal auditivo interno y en el ángulo pontocerebeloso.[12]
- El estudio de la patología inflamatoria o degenerativa de la articulación temporomandibular, pues es el único método no invasivo capaz de visualizar el menisco articular.[13]

TOMOGRAFÍA COMPUTARIZADA MULTICORTE

Aspectos técnicos generales

La TCMC es la técnica básica en el estudio de la cabeza y el cuello. Utiliza múltiples arcos de detectores situados en el gantry y colocados a lo largo del eje z (eje longitudinal de la mesa), lo que permite la adquisición simultánea de datos por cada rotación completa del tubo de rayos X, que una vez reconstruidos por el ordenador origina imágenes de cortes finos en el plano axial. Esta modalidad de imagen, por tanto, comporta una cualidad intrínseca a esta tecnología: la rapidez con la que se realiza la exploración. A su vez, la adquisición de las imágenes en el plano axial sirve de base para la obtención de imágenes con reconstrucciones de alta resolución y calidad en cualquier plano del espacio (habitualmente en los planos coronal y sagital) y para reconstruir estas imágenes con el grosor de corte que se

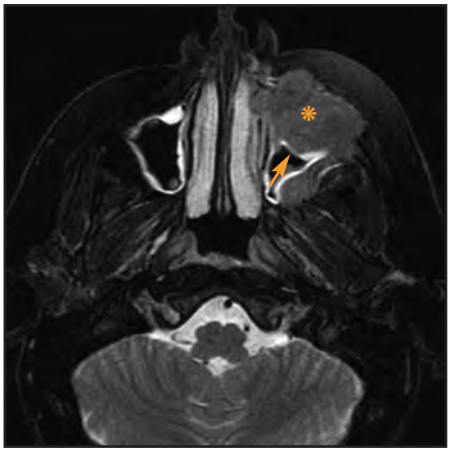

Figura 1-6: *Carcinoma sarcomatoide con invasión de los espacios geniano y pterigomaxilar. Imagen axial de resonancia magnética potenciada en T2 con supresión grasa. El seno maxilar está aparentemente respetado y se ve muy bien su mucosa (flecha), que se encuentra bien separada de la masa tumoral (asterisco).*

desee. Cuando se planea un estudio de TCMC de cuello hay que familiarizarse con el manejo de una serie de parámetros técnicos del equipo, los cuales dependen del fabricante y de los detectores disponibles. El *pitch* es un factor que se obtiene de dividir la distancia a la que la mesa se desplaza en cada rotación completa del tubo de rayos X por la anchura del haz de rayos X. La configuración de los detectores es el número de detectores activos o en funcionamiento multiplicado por la dimensión en el eje z (eje longitudinal de la mesa) del detector asignado para ese detector (anchura de detectores). Otros factores técnicos que hay que tener presentes son el kilovoltaje (kV), los miliamperios por segundo (mAs), el campo de visión (o *field of view* [FOV]), la velocidad de rotación del tubo de rayos X y la dosis, la velocidad y el tiempo de coordinación con la inyección del contraste intravenoso.[14] Un protocolo técnico de estudio completo se incluye en la tabla 1-1.

La TCMC es un método de imagen de fácil acceso, utilización e interpretación y cómoda para el paciente. La posición que debe

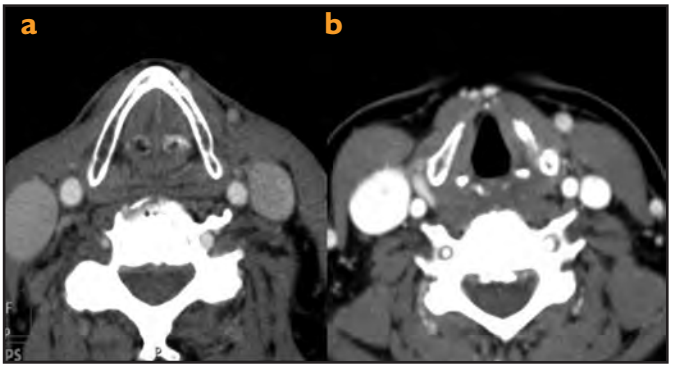

Figura 1-7: *Tomografía computarizada multicorte con contraste en el plano axial a la altura de la glotis. a) Posición de ambas cuerdas vocales cuando el paciente detiene la respiración. No es posible valorar el reborde de las cuerdas al contactar ambas en posición de aducción. b) Posición correcta para valoración adecuada de las cuerdas vocales con respiración suave y cuerdas abiertas.*

booksmedicos.org

TABLA 1-1
Protocolos de TCMC para estudios de cabeza y cuello que indican los parámetros utilizados de adquisición y de reconstrucción en un equipo de 10 detectores

	Cuello	Facial	Senos paranasales	Peñascos
Colimación	10 × 1,5 mm	10 × 0,75	10 × 0,75	10 × 0,75
Espesor	3 mm	1 mm	1 mm	0,8 mm
Incremento	1,5 mm	0,5 mm	0,5 mm	0,4 mm
Tiempo de rotación	0,75 s	0,75 s	0,75 s	1 s
Pitch	1,1	0,5	0,5	0,35
Matriz	512 × 512	512 × 512	512 × 512	512 × 512
Reconstrucción	Partes blandas + hueso	Partes blandas + hueso	Partes blandas, hueso, alta resolución	Hueso, ultra-alta resolución
mAs	250	200	200	300
Kilovoltaje	120	120	120	140
RECONSTRUCCIÓN				
Grosor	3 mm	2 mm	2 mm	0,8 mm
Intervalo	3 mm	2-4 mm	2 mm	1 mm
Planos	Axial, coronal, sagital*	Axial, coronal, sagital*	Axial, coronal, sagital*	Axial, coronal, Stenvers**

*Según necesidades. En el cuello es útil en tumores de epiglotis. En los senos es imprescindible en cirugía endoscópica nasosinusal.
**Imprescindible en candidatos para un implante coclear.

adoptar el paciente para la realización del estudio es en decúbito supino, con los brazos bien extendidos a lo largo del cuerpo e incluso forzando esta extensión, para lo que se le indica que debe intentar alcanzar sus pies. También es fundamental obtener su colaboración para que durante la adquisición de la espiral respire de forma suave y no haga movimientos de deglución. Se le debe instruir para que en ningún caso realice una maniobra de detención de la respiración ("no respire"), ya que la glotis se cierra y es imposible la valoración de las cuerdas vocales (Fig. 1-7). En algunos casos en los que es preciso evaluar los senos piriformes en carcinomas ocultos o no bien visualizados en la adquisición basal puede ser útil una segunda adquisición con maniobra de Valsalva para conseguir una buena distensión de los senos piriformes y así poder evaluar adecuadamente la mucosa.[15] No es necesario hacer maniobras de fonación para valorar las cuerdas vocales, ya que para confirmar la parálisis de cuerda la laringoscopia es suficiente.

Dado que se trata de una técnica que emplea radiación ionizante se debe procurar minimizar la dosis de radiación que recibe el paciente en cada exploración. Por una parte, una reducción en los mAs a la mitad de lo utilizado habitualmente reduce en cantidad proporcional la dosis de radiación recibida y esta medida sirve para la realización de un estudio de senos paranasales de rutina o para la valoración de estructuras óseas sin merma significativa de calidad en las imágenes. Otra forma adicional de reducir la dosis de radiación alcanzada en órganos sensibles es la de proteger el cristalino y el tiroides con protectores de bismuto, lo que permite conseguir hasta un 45% de reducción de dosis, lo que es de especial interés para la población pediátrica. Estos protectores cuando son colocados con suficiente espacio para que no contacten con la piel no producen artefactos ni interfieren en la calidad diagnóstica de la imagen. Como servidores de la salud se debe, por tanto, prestar atención a las dosis de radiación recibidas por los pacientes. Los equipos de TCMC proporcionan información de la dosis recibida por el paciente al término del estudio en términos $CTDI_{vol}$ (Índice de dosis en TC por volumen explorado) y en $CTDI_w$ (Índice de dosis en TC por peso o ponderada) expresados en mGy y producto dosis-longitud (PDL), donde se da información de la dosis de radiación absorbida en la exploración realizada en función de la longitud total explorada, el número de cortes por rotación, el número de rotaciones y el *pitch*, expresado en mGy/cm. Dependiendo de la longitud del cuello, el PDL en un estudio TCMC completo de la cabeza y el cuello puede llegar a ser de 480 mGy/cm y en uno del macizo facial y los senos de 360 mGy/cm. La Comisión Europea recomienda valores de referencia que en el macizo facial y los senos es de un $CTDI_w$ de 35 mGy y un PDL de 360 mGy/cm,[16] por lo que es recomendable aplicar la modulación automática de dosis donde el equipo de forma automática regula los mAs según el espesor del cuerpo, de tal modo que los reduce en el cuello y los aumenta en los hombros. Estas dosis han de tenerse en cuenta para hacer un control de calidad (control de dosis) en pacientes que requieren exploraciones repetidas.

La técnica de la TCMC es relativamente sencilla y requiere de una sistemática que el técnico debe conocer bien y seguir rutinariamente. Se comienza por un topograma digital de planificación lateral y anteroposterior para que el FOV se ajuste al tamaño y la forma de la cabeza y el cuello del paciente. Habitualmente este FOV se encuentra entre 20 y 25 cm. Esta adaptación ha de tener en cuenta que no se debe perder información y que debe cubrir también el área paravertebral y nucal, abarcando desde el borde superior del peñasco hasta el borde superior del manubrio esternal para poder estudiar el espacio supraclavicular. Es esencial incluir en el estudio el margen posterior del cuello con el objeto de poder evaluar las cadenas ganglionares, nucales y suboccipitales. La adquisición se realiza en sentido craneocaudal, al menos hasta el borde superior del manubrio esternal (con cobertura completa desde C1 hasta C7), con la finalidad de que durante su proceso el contraste en la vena subclavia y el tronco braquiocefá-

booksmedicos.org

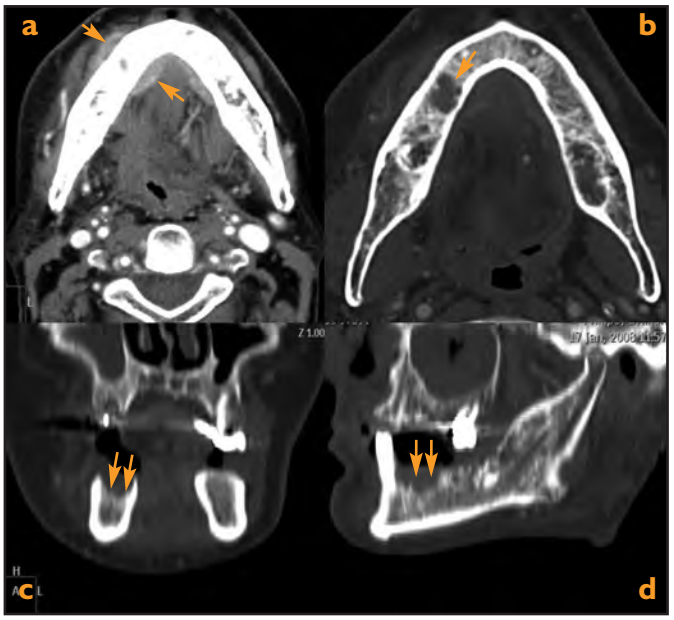

Figura 1-8: *Carcinoma de la mucosa oral. A) Imagen axial de tomografía computarizada multicorte con contraste con ventana de partes blandas donde se identifica una lesión tumoral que crece en las superficies bucal y lingual de la mucosa gingival (flechas) sin que se pueda confirmar infiltración ósea mandibular. B) Imagen axial reconstruida con algoritmo óseo y con ventana ósea donde se advierte una lesión lítica en la superficie ósea de la arcada alveolar de la mandíbula donde asienta el tumor (flecha). C) Imagen coronal y D) imagen sagital oblicua al cuerpo mandibular donde se confirma la lesión osteolítica en el reborde alveolar de la mandíbula que indica afección tumoral ósea (flechas).*

lico pierda densidad por efecto de lavado, evitándose los artefactos en el espacio supraclavicular producidos por la presencia de la elevada concentración de contraste. Como la adquisición helicoidal multicorte es continua y no permite angular el gantry debe procurarse una posición simétrica de la cabeza y el cuello, con el eje longitudinal del paciente centrado en la línea media para lo que el sistema facilita el centrado del equipo. Lo ideal es que el plano de corte sea paralelo al paladar duro en los estudios de la faringe, la cavidad oral y la base del cráneo, mientras que para el estudio del cuello, sobre todo para la laringe, los planos deben ser paralelos al ventrículo laríngeo. Cuando se trata de estudiar el macizo facial y el área nasosinusal la cobertura a explorar debe extenderse desde el borde superior del seno frontal hasta el hioides.

El espesor de corte ideal para el estudio del cuello es de 3 mm, pero ocasionalmente un grosor de 2 mm es útil para el estudio de la estructura ósea facial, la base del cráneo y para las órbitas.[1,17] También una segunda reconstrucción de 2 mm puede ser necesaria para la adecuada evaluación de la glotis con un ajuste del FOV. En niños es deseable un espesor de corte de 5 mm para evitar dosis de radiación excesivas. Un algoritmo de reconstrucción de partes blandas es el que se emplea de forma rutinaria, pero es recomendable una reconstrucción dual de partes blandas con un filtro que reconstruya la imagen con detalle (realce) de bordes y otro específico en alta resolución para hueso, ya que permite al mismo tiempo la valoración de la extensión de una lesión sólida y la afección ósea y cartilaginosa secundaria (Fig. 1-8). La valoración del peñasco del hueso temporal requiere un espesor de corte de 0,8-1 mm con reconstrucción ósea de alta resolución y realce de bordes con un FOV de 8 cm.

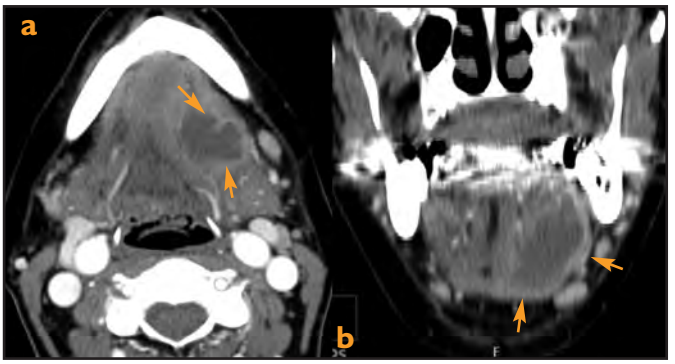

Figura 1-9: *Absceso del suelo de la boca. A) Imagen axial de tomografía computarizada multicorte con contraste donde se observa una colección hipodensa con realce periférico del contraste en el suelo de la boca (flechas), sin que en este plano pueda establecerse bien la relación de este absceso con el espacio submandibular o sublingual. B) Imagen de la reconstrucción coronal que permite confirmar la localización exacta del absceso en el espacio sublingual, que queda superior y medial al músculo milohioideo y lo abomba en sentido lateral (flechas).*

Una vez obtenida la adquisición el ordenador reconstruye las imágenes y las transfiere a la estación de trabajo donde se deben valorar. Siempre es aconsejable el análisis de las imágenes y realizar el informe radiológico en la pantalla de visualización, ya que se pueden manipular y mejorar, por lo que es imprescindible la realización de reconstrucciones multiplanares 2D para valorar bien el origen y la extensión de las lesiones y su relación anatómica con los tejidos vecinos (Fig. 1-9). La estación de trabajo es la herramienta vital del trabajo radiológico y es donde no sólo se visualizan las imágenes del estudio, sino que también permite la medición de las lesiones, hacer un análisis de volumen, dar lugar a generación de imágenes 3D para la valoración del esqueleto facial y las partes blandas de la cara con fines quirúrgicos, bien para fracturas faciales, malformaciones congénitas o cirugía reconstructiva

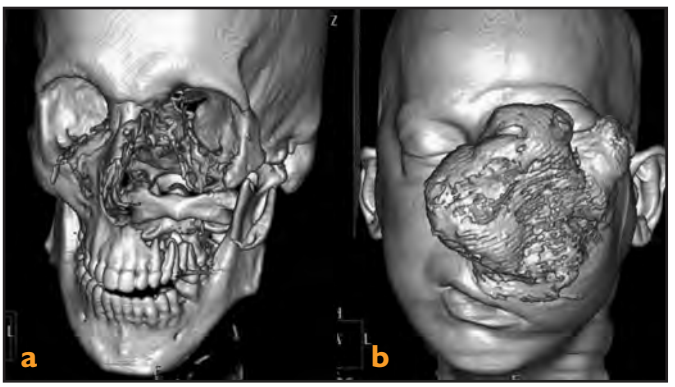

Figura 1-10: *Sarcoma de partes blandas de la cara. Reconstrucciones 3D con de tomografía computarizada multicorte. Con la finalidad de realizar una cirugía paliativa se requirió este estudio con reconstrucción de partes óseas del esqueleto facial (A) y partes blandas (B). La reconstrucción ósea da una idea de la extensión de la destrucción ósea producida por el tumor.*

booksmedicos.org

paliativa (Fig. 1-10) y angio-TC para la valoración de vasos arteriales o venosos del cuello y, sobre todo, la comparación con estudios anteriores, lo que en los enfermos oncológicos es fundamental para conocer la evolución de la enfermedad.

Recientemente se ha introducido la TC-perfusión en la evaluación de tumores avanzados de la cabeza y el cuello con el objeto de valorar la vascularización del estroma tumoral a nivel capilar. Durante el paso de 40 mL de contraste inyectado a una velocidad de 4 mL/s se realizan 25 ciclos del orden de 1 ciclo (disparo) cada 2 segundos en un plano de corte de grosor variable según el número de detectores y con la mesa estática. La información obtenida se reconstruye en la consola de trabajo con el software apropiado, que depende del fabricante. En los tumores del área de la cabeza y el cuello es posible la cuantificación en valores medios del volumen sanguíneo de tejido, flujo sanguíneo, tiempo de tránsito medio y tiempo al pico que tarda en alcanzarse la máxima concentración de contraste. Existe una correlación entre la incidencia de respuesta al tratamiento con moléculas antitumorales antiangiogénicas y el grado de perfusión tumoral, y entre éste y la probabilidad de alcanzar un control local tras radioterapia con intenciones terapéuticas radicales.[18]

Medio de contraste

Para obtener el máximo rendimiento diagnóstico a la TCMC es vital utilizar contraste yodado. Antes es necesario descartar la existencia de contraindicaciones absolutas o relativas a su utilización.

No se considera necesario el uso de contraste en la TCMC en el estudio del traumatismo facial y cervical, en la identificación de cuerpos extraños oculares y en aquellos casos en los que sea imprescindible la valoración de calcificaciones (litiasis de las glándulas salivales, retinoblastoma ocular, estudio rutinario de los senos paranasales y valoración de lesiones primarias óseas).[19]

Los objetivos que se deben conseguir con el uso de contraste intravenoso incluyen el realce de los tumores, que facilita su delimitación con los tejidos vecinos y, por tanto, su estadificación local, y la obtención de un buen contraste en los vasos del cuello para diferenciarlos de adenopatías, lo que facilita la estadificación ganglionar. Para que estos resultados sean óptimos es necesario que la inyección del contraste sea realizada con un sistema o bomba de inyección automática que regule su flujo y volumen y que se coordine con el momento de la adquisición de las imágenes. En los equipos TCMC una cantidad de 100 mL de contraste no iónico es suficiente a un flujo de 2 mL/s usando un contraste de 300 o 350 mg I/mL de concentración. Se debe utilizar el contraste de mayor concentración de yodo cuando se prevea la necesidad de una angio-TC. El retraso entre el inicio de la inyección del contraste y la adquisición helicoidal es de unos 50 segundos, de tal manera que la adquisición de la espiral comienza cuando ha finalizado la administración del contraste. De este modo el contraste ya ha tenido tiempo de difundir por el tejido patológico y se obtiene una alta densidad en los vasos cervicales.

RESONANCIA MAGNÉTICA

La RM para el estudio de la cabeza y el cuello suele ser complementaria a la TCMC. Se utiliza cuando un estudio de TCMC es insuficiente para definir un diagnóstico o valorar la extensión completa de una lesión. Puede ser una indicación primaria en determinados casos ya señalados anteriormente y además es la indicación estándar en las siguientes situaciones clínicas:[12]

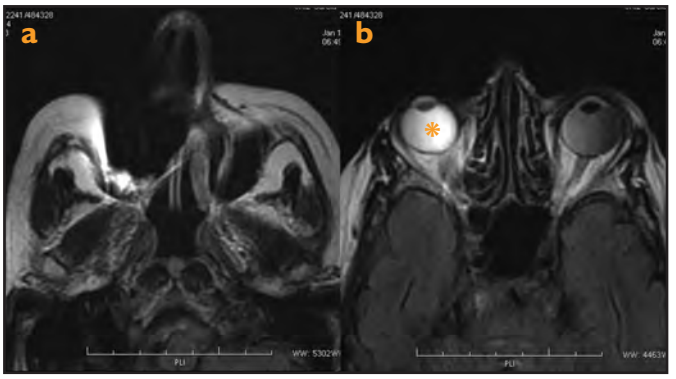

Figura 1-11: *Artefacto de distorsión local en resonancia magnética. A) Imagen axial potenciada en T1 donde un implante dental osteointegrado metálico en el maxilar produce un artefacto que distorsiona y altera la señal de la región maxilar. B) Como consecuencia del artefacto y por la heterogeneidad de la señal local se produce un falso aumento de la señal en la órbita derecha que incluye el globo ocular (asterisco) y que puede ocasionar un diagnóstico erróneo de lesión vítrea.*

- Evaluación de pacientes con tumores malignos de cabeza y cuello complementaria a TCMC.
- Hipoacusia neurosensorial.
- Neuropatías craneales.

Aspectos técnicos

Para la cabeza y el cuello es altamente recomendable un equipo de alto campo (1,5 T) porque es el que da mayor calidad de imagen por su mejor relación señal-ruido y alta resolución espacial. Los equipos de 3 T incrementan la relación señal/ruido de las imágenes obtenidas en comparación con los de 1,5T y por tanto su calidad, si bien esta ventaja se debe valorar conjuntamente con las desventajas de estos equipos: alargamiento de los tiempos de T1 (disminuye el contraste de las imágenes T1), incremento artefactos de suceptibilidad magnética, mayor coste del equipo en comparación con uno de 1,5T. Ello hace que en la práctica clínica asistencial los equipos de 3,0T no sean superiores a los de 1,5T en el estudio de la patología de la cabeza y del cuello[12]. Como en la TCMC, la exploración se realiza en decúbito supino con los brazos extendidos a lo largo del cuerpo y tras instruir al paciente para que no se mueva ni haga movimientos de deglución. Para conseguir una buena colaboración hay que conseguir que el paciente se encuentre cómodo y relajado, para lo que se recurrirá a las medidas que estén al alcance de cada unidad (cascos para audición de música ambiente, espejos anticlaustrofobia, etcétera).

La elección de la antena depende de la región a estudiar. Si es la cavidad oral o el cuello se puede utilizar la antena de cuello. Si hay que estudiar la base de cráneo, los senos paranasales, el macizo facial, las glándulas parótidas o la nasofaringe, la antena de cráneo es la adecuada. Sin embargo, los equipos de RM modernos poseen antenas multicanal combinadas de cabeza y cuello, lo que facilita la labor del estudio completo de una tumoración de nasofaringe, orofaringe o estructuras faciales y, además, al mismo tiempo los ganglios linfáticos del cuello. El uso de esta antena combinada tiene ventajas de comodidad para el paciente, además de ventajas técnicas, porque el diseño de la antena permite que los canales receptores sean idénticos y homogéneos al mismo tiempo en el cráneo y el cuello con

booksmedicos.org

una señal-ruido homogénea, que evita artefactos o diferencias de señal y de saturación de la grasa cuando se utilizan diferentes antenas. Si no se tiene esta antena combinada hay que recurrir al cambio de antena durante la misma exploración o realizar en un segundo proceso el estudio del cuello para la estadificación ganglionar.

Cuando se planea una exploración de RM de cabeza y cuello hay que prever que el movimiento deglutorio y los movimientos linguales y bucales son los principales enemigos de la calidad de la imagen.

Figura 1-12: *Artefacto en resonancia magnética en la zona de interfase aire-partes blandas. Se trata d una imagen axial potenciada en T1 con saturación grasa a la altura del maxilar que muestra un artefacto en forma de hiperintensidad que delimita las paredes lateral y anterior del seno maxilar (flechas) y que impide la valoración de la grasa del espacio pterigomaxilar y geniano.*

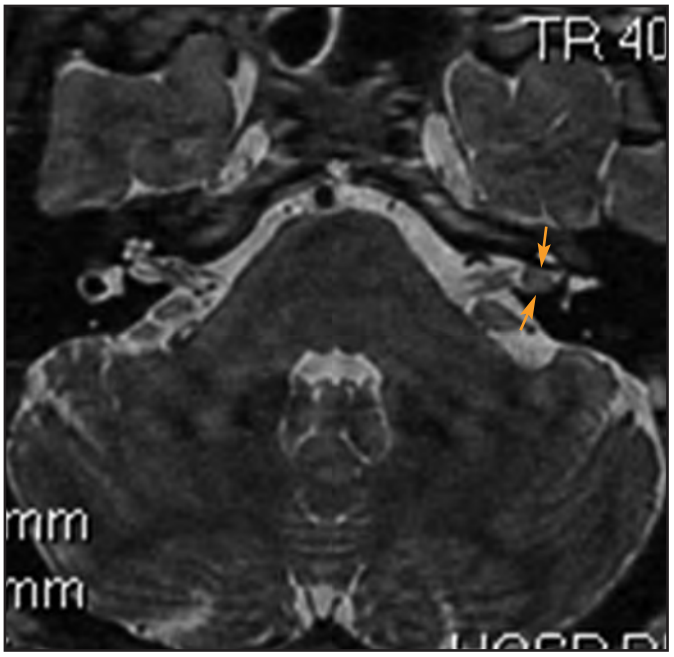

Figura 1-13: *Schwannoma del nervio vestibular. Imagen axial en secuencia 3D T2 donde se observa con claridad los nervios vestibular y acústico, y una pequeña masa que ocupa el fondo del canal auditivo interno izquierdo (flechas).*

Por tanto, la exploración debe basarse en secuencias rápidas. Hay que tener presente que los empastes y el material de ortodoncia también pueden ocasionar artefactos que dificultan la valoración de la cavidad oral y ocasionan falsas imágenes de difícil interpretación (Fig. 1-11). Los compartimentos craneofaciales y el cuello tienen áreas grasas en abundancia y por tanto hay que seleccionar secuencias con pulsos de supresión o saturación grasa en combinación con las secuencias T2 rápidas o T1 con contraste, lo que facilita la delimitación de las lesiones y la identificación de extensión intracraneal y de diseminación perineural. El tejido graso normal ayuda en la detección y delimitación de la mayoría de las lesiones tumorales en las secuencias T1 obtenidas sin contraste, ya que contrasta con la hiposeñal propia de aquéllas, por lo que estas secuencias no deben obtenerse con saturación grasa. La repetición de esta secuencia con la administración de gadolinio y saturación grasa es de enorme valor al incrementar el contraste entre las lesiones y la grasa adyacente. Esta secuencia, aunque muy útil por destacar áreas grasas infiltradas por tumor, tiene en cambio inconvenientes porque emplea un tiempo de adquisición más prolongado y tiene artefactos más frecuentes en las áreas de interfase aire-partes blandas y hueso-partes blandas (Fig. 1-12).

Para el estudio de la hipoacusia neurosensorial la RM ha ganado en relevancia a la TCMC. Una secuencia de alta resolución potenciada en T2 volumétrica, como es la secuencia FIESTA 3D o CISS (Fig. 1-13) o la secuencia potenciada en T2 3D TSE, permite ver con nitidez los nervios craneales facial y vestibulococlear en su trayecto canalicular y en su segmento cisternal, así como detectar patología intralaberíntica.[12]

Entre las secuencias avanzadas, las de difusión han adquirido una gran importancia y son cada vez más utilizadas en la valoración de la patología de la cabeza y el cuello. El coeficiente de difusión aparente (CDA) es el parámetro utilizado para cuantificar la

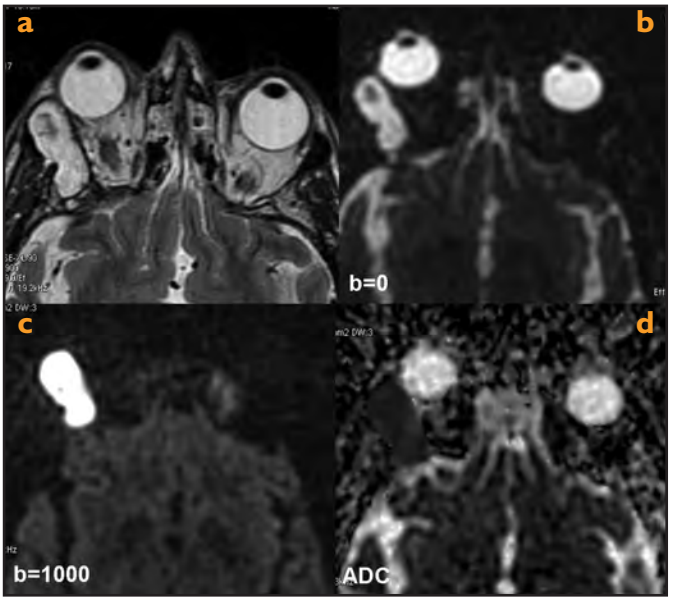

Figura 1-14: *Estudio de resonancia magnética de difusión en un quiste dermoide de la pared orbitaria. A) Imagen axial potenciada en T2 donde se localiza en la pared lateral y superior de la órbita una lesión ovoidea bien delimitada e hiperintensa. B), C) y D) La lesión muestra una restricción en la difusión (hiperseñal)(b=1000) claramente expuesta en el mapa del coeficiente de difusión aparente (hiposeñal)H(CDA).*

booksmedicos.org

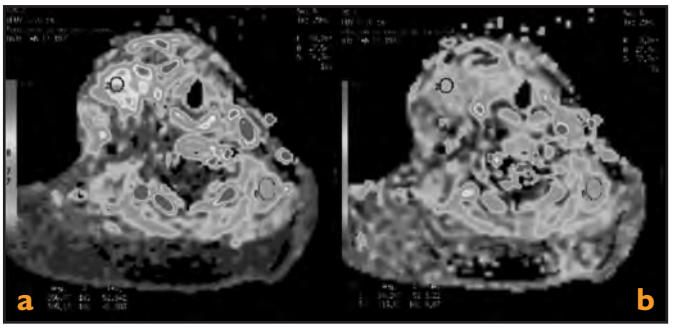

Figura 1-15: *Estudio de RM-perfusión en una paciente con fibromatosis agresiva del cuello tratada con fármacos antiangiogénicos. Imágenes axiales de realce máximo con codificación de color. A) Masa laterocervical anterior con marcado realce del contraste en el tiempo expresado con un incremento del color que indica que la masa está hipervascularizada. B) Después de 6 meses y tras tratamiento con un fármaco antiangiogénico la masa ha perdido intensidad de color debido a la disminución de su vascularización por efecto de la terapia.*

difusión de una lesión que es influida por la difusión molecular del agua, la microcirculación sanguínea y la presencia de microestructuras en un tejido. El tamaño, la densidad y la integridad de las células influyen en la intensidad de la señal en la difusión, así como en los valores del CDA. El estudio de difusión puede ayudar a diferenciar ciertos tumores benignos de otros malignos (Fig. 1-14) y está especialmente indicado en los tumores de glándulas salivales, donde se ha observado una restricción en la difusión en los tumores malignos.[20,21]

La técnica de perfusión por RM también se utiliza en la valoración de tumores de la cabeza y el cuello. Esta técnica utiliza un bolo de contraste paramagnético inyectado a una velocidad de 5 mL/s mientras se obtienen al mismo tiempo imágenes T1 de adquisición rápida en trenes de adquisición sobre un mismo plano. En las imágenes obtenidas se valora el paso del contraste en función del tiempo, calculando los valores que tarda el contraste en llegar al pico máximo (tiempo máximo de realce del contraste), el volumen sanguíneo y el flujo sanguíneo. Los valores cuantificados ofrecen información sobre la vascularización intrínseca de un tumor, lo que ayuda a predecir su grado de respuesta frente a fármacos antiangiogénicos (Fig. 1-15).

El espesor de corte más utilizado en las exploraciones de rutina de RM es de 4-5 mm con un intervalo de corte (*gap*) de 0,3 mm. El FOV es igual que el descrito para la TCMC, pero adaptándolo a la anatomía de la zona de estudio. La matriz de reconstrucción debe ser de al menos 256 x 256, pero habitualmente se pueden utilizar matrices rectangulares de 384 x 256. Esta matriz puede incrementarse hasta 512 x 512 en lesiones de la base craneal o de las cavidades nasosinusales.

Los planos de exploración se escogen en función de la localización anatómica de estudio. Para la mayoría de las lesiones que afectan a la cabeza y el cuello se utilizan protocolos en los que se comienza con un plano sagital de localización potenciado en T1 y se continúa con planos axiales en secuencias T1 y T2 con saturación grasa y coronales en T2 con saturación grasa. Se finaliza con proyecciones axiales y coronales a través de secuencias potenciadas en T1 con saturación grasa con gadolinio. El plano axial se programa paralelo al paladar duro cuando se trata de un estudio craneofacial y paralelo a las cuerdas vocales cuando el estudio es de cuello. En el caso de tumores nasoetmoidales o de nasofaringe es fundamental utilizar series en el plano coronal para evaluar la existencia de invasión intracraneal.

Medios de contraste

En los estudios de RM de cabeza y cuello es necesaria la utilización de gadolinio en determinadas ocasiones, especialmente para la valoración de extensión intracraneal y de diseminación perineural. Las dosis que hay que utilizar son las habituales (0,1-0,2 mmol/kg de peso). La comparación entre secuencias potenciadas en T1 sin y con contraste ayuda a delimitar el tamaño y la extensión de las lesiones tumorales y si existe invasión de estructuras adyacentes. Los estudios de angio-RM con contraste se utilizan de formas complementaria al estudio convencional en la valoración de determinadas lesiones hipervascularizadas como son los paragangliomas y los angiofibromas. Tanto para la obtención de estudios de angio-RM como de RM-perfusión es necesario disponer de un inyector automático que sea capaz de hacer inyecciones a un flujo de 3 y 5 mL/s, respectivamente.

En la literatura se hace énfasis en las partículas de óxido de hierro como contraste superparamagnético. Estas partículas son capturadas por los macrófagos en los ganglios linfáticos normales y aparecen hipointensos en la RM al perder señal por el efecto de susceptibilidad del hierro, mientras que los ganglios metastásicos no retienen el óxido férrico y aparecen hiperintensos porque no disminuye su señal. Este contraste no se ha utilizado de forma generalizada por los problemas de seguridad y porque tampoco parece incrementar suficientemente la sensibilidad de la RM en la detección de adenopatías metastásicas.

REFERENCIAS

1. Hermans R, De Keyzer F, Vandecaveye V. Imaging techniques. En: Hermans R, editor. Head and neck cancer imaging. Berlin-Heidelberg: Springer; 2006. p. 31-42.
2. Curtin HD, Ishwaran H, Mancuso AA, et al. Comparison of CT and MR imaging in staging of neck metastases. Radiology. 1998;207:123-30.
3. Vogl TJ, Balzer J, Mack M, Steger W. Differential diagnosis in head and neck imaging. Sttutgart-New York: Thieme; 1999. p. 5-10.
4. Hasso AN, Tam W. Nasopharynx and skull base. En: Hasso AN, editor. MRI atlas of the head and neck. London: Martin Dunitz; 1993. p. 81-114.
5. Vogl T, Dressel S, Bilaniuk LT, et al. Tumors of the nasopharynx and adjacent areas: MR imaging with Gd-DTPA. AJNR Am J Neuroradiol. 1990;11:187-94.
6. Braun IF. MRI of the nasopharynx. Radiol Clin North Am. 1989;27:315-30.
7. Maroldi R, Ravanelli M, Borghesi A, et al. Paranasal sinus imaging. Eur J Radiol. 2008;66:372-86.
8. Parker GD, Harnsberger HR. Clinical-radiological issues in perineural spread of malignant diseases of the extracranial head and neck. RadioGraphics. 1991;11:383-99.
9. Dubrulle F, Souillard R. Parotid gland and other salivary gland tumors. En: Hermans R, editor. Head and neck cancer imaging. Berlin-Heidelberg: Springer; 2006. p. 219-41.
10. Hsu WC, Loevner LA, Karpati R, et al. Accuracy of magnetic resonance imaging in predicting absence or fixation of head and neck cancer to the prevertebral space. Head Neck. 2005;27:95-100.
11. Mihara F, Gupta KL, Murayama S, et al. MR imaging of malignant uveal melanoma: role of pulse sequence and contrast agent. AJNR Am J Neuroradiol. 1991;12:991-6.
12. Dillon WP. Magnetic resonance in the head and neck: optimizing pro-

booksmedicos.org

tocols including 3-tesla. En: Head and neck neoplasms: advanced imaging applications: what neuroradiologists need to know; 2005 May 21-22. American Society of Neuroradiology Annual Meeting, Toronto, Ontario, Canada; 2005. p. 5-7.
13. Tomas X, Pomes J, Berenguer J, et al. MR imaging of the temporomandibular joint dysfunction: a pictorial review. Radiographics. 2006;26:765-81.
14. Ginsberg LE. Multidetector CT: techniques, applications, and pitfalls. En: Head and neck neoplasms: advanced imaging applications: what neuroradiologists need to know; 2005 May 21-22. American Society of Neuroradiology Annual Meeting, Toronto, Ontario, Canada; 2005. p. 1-3.
15. Robert YH, Chevalier D, Rocourt NL, et al. Dynamic maneuver acquired with spiral CT in laryngeal disease. Radiology. 1993;189:298-9.
16. European Comission. European guidelines on quality criteria for computed tomography. Disponible en: http://www.drs.dk/guidelines/ct/quality/htmlindex.htm
17. Bruening R, Flohr T. Protocols for multislice CT. Munich: Springer; 2003.
18. Hermans R. Tumors of the brain, head, and neck. Part B: CT perfusion in head and neck cancer. En: Miles KA, Cuenod CA, editors. Multidetector computed tomography in oncology. CT perfusion imaging. London: Informa; 2007. p. 100-9.
19. ACR practice guideline for the performance of computed tomography (CT) of the extracranial head and neck in adults and children. ACR practice guideline 2001, revised 2006. p. 199-205.
20. Eida S, Sumi M, Sakihawa N, Takahashi H, Nakamura T. Apparent diffusion coefficient mapping of salivary gland tumors: prediction of the benignancy and malignancy. AJNR Am J Neuroradiol. 2007;28:116-21.
21. Wang J, Takashima S, Takayama F, Kawakami S, Saito A, Matsushita T, et al. Head and neck lesions: characterization with diffusion-weighted echo-planar MR imaging. Radiology. 2001;220:621-30.

booksmedicos.org

booksmedicos.org

2

Radiología de los espacios suprahioideos, faringe y cavidad oral

A. Rovira Cañellas y C. Auger Acosta

INTRODUCCIÓN

La tomografía computarizada (TC) y la resonancia magnética (RM) son las dos técnicas diagnósticas más útiles en el estudio de esta región anatómica y, realizadas en condiciones técnicas óptimas, son adecuadas en la mayoría de las situaciones. Las ventajas que ofrece la RM incluyen: mayor capacidad de contraste tisular, capacidad de obtener imágenes multiplanares y la posibilidad de identificar estructuras vasculares sin necesidad de utilizar medios de contraste. Todo ello permite una mejor identificación de la extensión de los procesos tumorales y de las relaciones anatómicas con estructuras vitales. La TC, por su parte, permite una mejor valoración de las estructuras óseas y tiene mayor sensibilidad en la detección de calcificaciones; además, el menor tiempo en la adquisición de imágenes la hace especialmente indicada en pacientes poco colaboradores y en el estudio de estructuras con movimiento fisiológico como la laringe. Por todo ello la TC suele considerarse la prueba de elección en el estudio de lesiones de origen traumático o inflamatorio-infeccioso y en la patología tumoral laríngea, mientras que la RM lo es en el estudio de lesiones tumorales de la faringe y la cavidad oral, y ante la sospecha de lesiones que afecten la base del cráneo o de diseminación perineural. En este capítulo se abordará la anatomía y la patología no maligna de la faringe y de la cavidad oral, así como de los espacios profundos del cuello suprahioideo, dejando de lado la patología maligna, que ya fue tratada en una monografía previa de esta misma colección.

ESPACIO FARÍNGEO

El espacio faríngeo (EF) se extiende desde la base del cráneo hasta el margen inferior del cartílago cricoides y alcanza la porción más superior del cuello infrahioideo.

El límite teórico del EF lo forma la fascia bucofaríngea, que rodea su margen posterior y lateral, dando una definición fascial de este espacio. Cerca de la base del cráneo, esta fascia rodea la parte superior de la aponeurosis del músculo constrictor superior o fascia faringobasilar. Esta última fascia se puede considerar el auténtico esqueleto de la faringe y con frecuencia es identificable en secciones transversales de RM como una estructura lineal de baja señal. La mayor consistencia de la fascia faringobasilar, en comparación con la bucofaríngea, hace considerar a la primera como el límite fascial real del EF en la nasofaringe (NF).

En el estudio particular de lesiones del EF, la división tradicional del cuello suprahioideo se establece en tres regiones: la NF, la orofaringe (OF) y la hipofaringe, mientras que al resto de espacios profundos cervicales se los define en relación con estas localizaciones principales. La cavidad oral no forma parte de la faringe desde el punto de vista anatómico pero, debido a las importantes relaciones anatómicas y patológicas que mantiene con ella, es útil su estudio conjunto.

Nasofaringe

La nasofaringe (NF) es la parte superior de la faringe. Limita por encima con la base del esfenoides, el clivus y el arco anterior del atlas; por detrás con las coanas; por delante con las dos primeras vértebras cervicales y por debajo con el paladar. El límite lateral lo establecen las fascias bucofaríngea y faringobasilar, que la separan de los espacios profundos cervicales. Las estructuras superficiales más prominentes son el torus tubárico y el receso posterolateral o receso de Rosenmuller y su contenido incluye la fascia faringobasilar, tejido linfático, mucosa, los músculos constrictor superior, salpingofaríngeo y elevador del velo del paladar, el torus y la salida de la trompa de Eustaquio. La mayoría de estas estructuras pueden individualizarse entre sí y de las estructuras musculares exofaríngeas en los estudios de TC y RM (Fig. 2-1[A]).

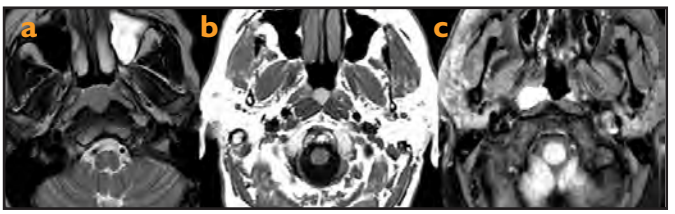

Figura 2-1: *Patología benigna de la nasofaringe. Resonancia magnética (RM) de nasofaringe. A) Se aprecia hiperplasia de tejido adenoideo (RM: secuencia ponderada en T2, imagen de la izquierda). B) Quiste de Thornwald (RM: secuencia ponderada en T1, imagen central). C) Quiste branquial (RM: secuencia ponderada en T1 con supresión grasa, imagen de la derecha).*

booksmedicos.org

Patología benigna de la nasofaringe

Hiperplasia de tejido adenoideo:

El tejido adenoideo de la NF suele desaparecer antes de los 30 años de edad. Su persistencia puede indicar la existencia de procesos inflamatorios crónicos faríngeos, o bien representar las adenomegalias sistémicas que con frecuencia presentan los pacientes seropositivos al VIH. Este tejido adenoideo debe diferenciarse de procesos neoplásicos para evitar la práctica de biopsias innecesarias. Característicamente ocupa de forma simétrica la NF con su margen anterior plano, y nunca debe extenderse por fuera del límite marcado por la fascia faringobasilar. Su señal de RM es homogéneamente hiperintensa en las secuencias de T2 y con frecuencia se asocia a adenopatías reactivas retrofaríngeas bilaterales de la misma señal (Fig. 2-1[B]).

Quistes de Thornwaldt

Son pequeños quistes que se sitúan en la línea media entre los cuerpos de los músculos largos del cuello (receso mediano). Representan restos notocordales (quistes de la bursa faríngea), que forman un quiste epitelial con una incidencia de hasta un 4% en series necrópsicas. Se detectan con una frecuencia del 2% de forma incidental en los estudios rutinarios de RM craneal. Presentan un diámetro medio de 6 mm, una morfología redondeada u ovalada, y de forma característica suelen presentar una hiperseñal en T1 en relación con el tejido muscular (Fig. 2-1[C]). Este comportamiento se explica por su contenido coloide. Sólo ocasionalmente se pueden atribuir síntomas en relación con la presencia de estos quistes, y su sobreinfección es muy infrecuente. Estos quistes son muy semejantes a los quistes del segundo arco branquial de localización nasofaríngea, sin embargo éstos tienen una localización posterolateral.

Quistes de retención mucosa

Son más frecuentes que los quistes congénitos de Thornwaldt. Al igual que éstos se localizan en la línea media a la altura del receso mediano, aunque también pueden situarse en la pared posterolateral faríngea. Radiológicamente puede ser imposible distinguirlos de los quistes de Thornwaldt.

Quistes branquiales

Los quistes del segundo arco branquial pueden desarrollarse raramente en la pared lateral de la NF, simulando quistes de retención mucosa.

Angiofibroma nasofaríngeo juvenil

Es un tumor poco frecuente que afecta a varones adolescentes. A pesar de ser un tumor benigno tiene un carácter local agresivo. El lugar preciso de origen de este tumor es discutido aunque lo más probable es que su localización inicial se sitúe en la NF, la parte posterior de las fosas nasales o el agujero esfenopalatino. Este tumor tiene una clara tendencia a extenderse a través de planos anatómicos naturales como fisuras y agujeros de la base del cráneo. En el momento del diagnóstico, generalmente debido a problemas obstructivos nasofaríngeos o por epistaxis, la extensión del tumor se sitúa más allá de su lugar de origen, con afectación de la NF, las fosas nasales, el seno esfenoidal y, de forma característica aunque no constante, de las fosas pterigomaxilar e infratemporal. Debido a la importante vascularización de estos tumores, la biopsia puede resultar peligrosa, por lo que el diagnóstico se fundamenta en las manifestaciones clínicas, la edad y el sexo del paciente y en los hallazgos radiológicos. En los estudios de TC y RM el tumor capta contraste de forma intensa y homogénea. En la RM la matriz tumoral, debido a su vascularización, presenta una señal intermedia en T1 y variablemente hiperintensa en T2, y es frecuente observar estructuras serpinginosas correspondientes a vasos tumorales. El estudio de estos tumores se realiza de forma óptima combinando RM y TC, ya que si bien la primera objetiva con más precisión la extensión tumoral, la segunda valora mejor la afección ósea (Fig. 2-2). Los hallazgos que proporcionan la TC y la RM se consideran diagnósticos en la mayoría de los casos y permiten determinar con precisión su extensión hacia los diferentes espacios profundos del cuello y la base del cráneo, lo cual incide directamente sobre la técnica quirúrgica a utilizar. Los estudios angiográficos, aunque no se consideran necesarios con fines puramente diagnósticos, son de utilidad para realizar embolizaciones prequirúrgicas que disminuirán las hemorragias perioperatorias (véase Fig. 5, cap. 12).

Miscelánea

Existen otras lesiones benignas que raramente pueden presentarse como masas faríngeas, como los craneofaringiomas, los mucoceles del seno esfenoidal, los adenomas hipofisarios, los meningiomas de la base del cráneo, los pólipos antrocoanales e incluso los meningoceles o los encefaloceles transesfenoidales. La presencia, aunque excepcional, de este último tipo de lesiones hace imprescindible la práctica de estudios de imagen antes de realizar una biopsia de masas faríngeas submucosas.

Orofaringe e hipofaringe

La orofaringe (OF) se extiende desde el paladar hasta el límite inferior de los pliegues faringoepiglóticos. Su superficie está constituida por reflexiones de la mucosa en el tejido linfático (amígda-

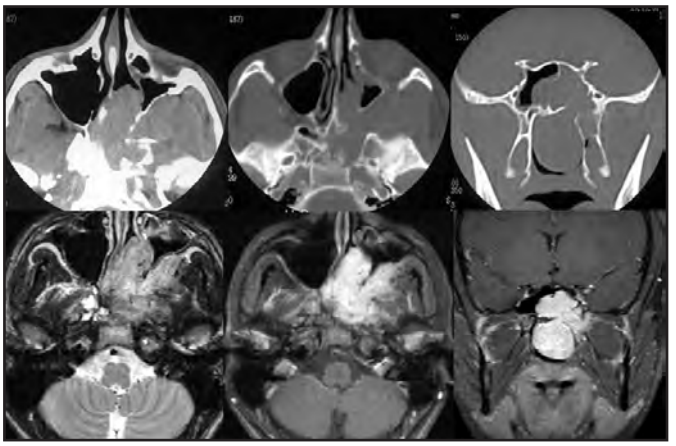

Figura 2-2: *Angiofibroma nasofaríngeo juvenil. Imágenes de tomografía computarizada en el plano axial y coronal (fila superior) y de resonancia magnética (secuencias T2 en plano transversal y T1 con contraste y supresión grasa en planos transversal y coronal) (fila inferior). Se observa una tumoración localmente destructiva que se sitúa en la nasofaringe, la parte posterior de las fosas nasales y el agujero esfenopalatino, a través del cual se extiende a las fosas nasales, el seno esfenoidal y las fosas pterigomaxilar e infratemporal. La lesión se realza intensamente con el contraste.*

booksmedicos.org

las linguales y palatinas) y su esqueleto (paredes laterales) es de tipo muscular. Se relaciona con los espacios parafaríngeo, retrofaríngeo y masticador. Contiene el paladar blando, los pilares amigdalinos (anterior y posterior), las amígdalas palatinas, la base de la lengua, las paredes lateral y posterior de la faringe, y la mucosa de la valécula y de la superficie lingual de la epiglotis.

La mucosa que recubre la base lingual es la continuación de la mucosa del suelo de la boca y de la que tapiza la parte inferior de la fosa amigdalar, en la unión de las cuales se forman dos repliegues laterales: surcos glosotonsilares o glosopalatinos. En el espacio submucoso de la base de la lengua existen nódulos linfáticos que forman la amígdala lingual; son de tamaño y aspecto variable y pueden aparecer asimétricos en un mismo individuo, condicionando grados variables de ocupación de las valleculas y la luz orofaríngea.

La hipofaringe es la porción de la faringe que se extiende desde el borde superior del hueso hioides hasta el margen inferior del cartílago cricoides (músculo cricofaríngeo) e incluye, por tanto, los senos piriformes, las paredes hipofaríngeas lateral y posterior y la región retrocricoidea.

Patología benigna de la orofaringe/hipofaringe

Calcificaciones de la región tonsilar

La presencia de calcificaciones en la región palatina es relativamente frecuente. Se relaciona con la existencia de infecciones recurrentes, que causan fibrosis en los orificios de las criptas tonsilares con la consiguiente acumulación de bacterias, leucocitos y detritus epiteliales que sirven de nido orgánico para la formación de cálculos. Su identificación es sencilla con la TC y su presencia no se relaciona con lesiones malignas o con presencia de calcificaciones en ganglios regionales.

Abscesos amigdalinos

Si bien las amigdalitis agudas suelen ser procesos autolimitados de origen bacteriano, ocasionalmente no se controlan y producen la formación de abscesos periamigdalinos. Estos abscesos corresponden a colecciones purulentas que se forman en las amígdalas palatinas y que pueden extenderse por fuera de la fosa amigdalina y afectar el EPF, el ERF o el espacio prevertebral. Ocasionalmente pueden afectar, si se extienden lateralmente hacia el espacio masticador, al músculo pterigoideo medial y causar trismus. Los abscesos maduros se identifican fácilmente con TC o RM en forma de masas de contenido necrótico-quístico, que presenta una cápsula periférica que capta intensamente el contraste. Es importante en los estudios de imagen descartar la extensión en profundidad hacia los espacios masticador, parafaríngeo y sobre todo retrofaríngeo, ya que a través de este último el proceso infeccioso puede extenderse hacia el mediastino.

Ocasionalmente los abscesos amigdalinos pueden ser causa de una tromboflebitis de la vena yugular interna (síndrome de Lemiere) (Fig. 2-3).

Quistes del segundo arco branquial

Los quistes del segundo arco branquial pueden situarse de forma atípica en la OF, y se presentan por lo general como masas que protruyen en la luz orofaríngea. Estas masas pueden ser de lento o nulo crecimiento en pacientes jóvenes, aunque, ocasionalmente, pueden tener un crecimiento rápido por sobreinfección.

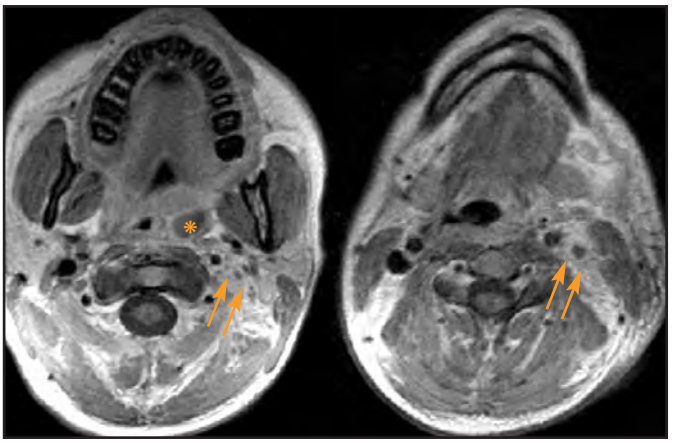

Figura 2-3: *Absceso periamigdalino. Resonancia magnética (secuencia ponderada en T1 con contraste). Se aprecia una lesión redondeada y relativamente bien delimitada localizada en la región periamigdalina izquierda (asterisco), correspondiente a un absceso que se asocia a una tromboflebitis de la vena yugular interna ipsilateral (síndrome de Lemiere) (flechas).*

En los estudios radiológicos estas lesiones aparecen como masas quísticas que se sitúan entre el margen profundo de la fosa amigdalina y el límite superior del EPF. Esta localización, aunque atípica, se explica por el origen embriológico de la segunda hendidura branquial, cuyo recorrido se extiende desde la fosa amigdalina hasta la fosa supraclavicular, de forma anterolateral al paquete neurovascular del EPF, y se apoya en la bifurcación carotídea. Ello hace posible la aparición de quistes en cualquier punto de este recorrido, siendo el más frecuente y característico el situado en el ángulo mandibular.

Tumores benignos

Los tumores benignos de la OF y la hipofaringe son poco frecuentes, pero relativamente variados. Entre ellos se deben destacar el tiroides lingual y el hemangioma.

El tiroides lingual se produce como consecuencia de un fallo en el descenso embrionario del tejido tiroideo desde el agujero ciego de la lengua hasta la parte inferior del cuello. Este tejido residual se sitúa con mayor frecuencia en el dorso del tercio posterior de la lengua. Este tumor es más frecuente en mujeres, suele ser asintomático y su degeneración maligna es infrecuente. En los estudios de imagen se muestra como una masa de tamaño variable, localizada en la línea media, a la altura de la base de la lengua. Su comportamiento radiológico es idéntico al del tejido tiroideo normal y por lo tanto se realza de forma intensa en la TC y la RM tras la administración de contraste.

Los hemangiomas son los tumores benignos más frecuentes de cuello en pediatría. No es infrecuente la afección orofaríngea, ya sea de forma aislada o asociada a la de otros espacios. En la OF se manifiesta como una masa submucosa próxima a la base de la lengua que en los estudios de TC se muestra isodensa en relación con el tejido muscular, con presencia ocasional de flebolitos (cálculos venosos). En la RM, los hemangiomas se muestran característicamente muy hiperintensos en T2, lo que refleja su sustrato patológico: estructuras vasculares con sangre estancada no trombosada (Fig. 2-4).

booksmedicos.org

CAVIDAD ORAL Y SUELO DE LA BOCA

La **cavidad oral** y el **suelo de la boca** no forman estrictamente parte de la faringe, pero debido a sus íntimas relaciones anatómicas y fisiopatológicas con la OF es recomendable estudiarlas conjuntamente con ella. La cavidad oral incluye la mucosa oral, los dos tercios anteriores de la lengua (lengua oral) y el paladar óseo, mientras que el paladar blando se considera parte de la OF. El límite posterior de la cavidad oral es la propia OF, de la que se separa por un anillo de estructuras diversas: velo del paladar, pilares amigdalinos anteriores y papilas caliciformes. Los dos tercios anteriores de la **lengua** (lengua oral) están limitados posteriormente por la "V" lingual, que la separa de su tercio posterior o base, que forma parte de la OF. La lengua oral presenta en su eje longitudinal y medio un septo graso que se fija al hueso hioides y a cuyos lados se encuentran los músculos intrínsecos linguales (longitudinales superior e inferior, transverso y vertical) que se interdigitan entre sí y con tejido adiposo.

El **suelo de la boca** es una estructura cubierta por epitelio escamoso, constituida por el músculo milohioideo y el vientre anterior del músculo digástrico, en combinación con la musculatura extrínseca lingual (músculos geniogloso, estilogloso e hiogloso). El límite anterior es el borde gingival mandibular y el posterior, la base o inserción basal del pilar amigdalino anterior. El músculo milohioideo subdivide el suelo de la boca en dos espacios: el sublingual y el submandibular, que se comunican libremente por detrás de su margen posterior.

El **espacio sublingual** es un área en forma de herradura, con abertura posterior, situado entre el cuerpo de la mandíbula y la raíz de la lengua. Contiene importantes estructuras neurovasculares como ramas del nervio glosofaríngeo, ramas del hipogloso, el nervio lingual, la arteria y las venas linguales, el extremo anterior del músculo hiogloso y el conducto de drenaje de la glándula submandibular. Se encuentra ocupado mayoritariamente por tejido conjuntivo y adiposo y por la glándula sublingual, situada adyacente a la cara interna de la mandíbula, en la fosa sublingual, cubriendo la parte anterior del músculo milohioideo. El tejido conjuntivo del espacio sublingual se continúa por detrás del borde posterior del milohioideo con el tejido conjuntivo del espacio submandibular, hecho que facilita la extensión de lesiones, incluso poco agresivas, desde el espacio sublingual al submaxilar y viceversa. La inserción del milohioideo a lo largo de la línea milohioidea forma un canal que facilita la diseminación tumoral en sentido anterior de carcinomas del surco glosotonsilar-base de la lengua o bien de carcinomas del suelo de la boca, lengua y trígono retromolar.

El **espacio submandibular** también tiene forma de herradura, pero de abertura anterior, y está limitado superiormente por el músculo milohioideo e inferiormente por el hueso hioides. Equivale a la continuación inferior, sin limitación facial, del EPF preestíleo, y, a su vez, se continúa antero-superiormente con el espacio sublingual. Es rico en tejido graso, contiene la porción superficial de la glándula submaxilar, los ganglios de la cadena submentoniana y submandibular, arterias y venas faciales, el asa descendente del nervio hipogloso y el vientre anterior del músculo digástrico.

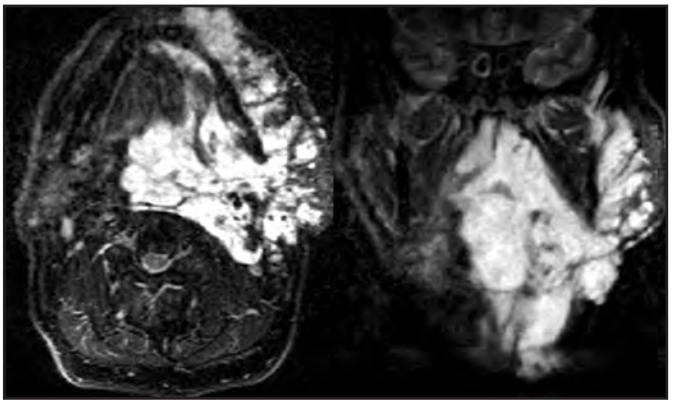

Figura 2-4: *Hemangioma orofaríngeo. Imágenes de resonancia magnética en los planos axial y coronal con secuencias T2 y supresión grasa. Se observa una extensa tumoración marcadamente hiperintensa y con septos en su interior que afecta la orofaringe y los espacios parafaríngeo, parotídeo y masticador. De forma característica los hemangiomas se extienden sin respetar los límites fasciales, afectando, por tanto, múltiples espacios.*

TABLA 2-1
Lesiones benignas del espacio sublingual/submandibular

LESIONES CONGÉNITAS
Linfangioma/higroma quístico
Hemangioma
Quiste del segundo arco branquial
Quiste tirogloso suprahioideo
Tiroides ectópico
Quiste tímico
LESIONES INFLAMATORIAS
Ránula
Absceso
Angina de Ludwig
Dilatación obstructiva del conducto de la glándula submandibular
Adenopatías reactivas
TUMORES BENIGNOS
Epidermoide/dermoide
Lipoma, tumor mixto benigno de glándula sublingual/submandibular

Patología tumoral benigna del espacio sublingual/submandibular

Diversas lesiones tumorales benignas pueden afectar a los espacios submandibular y sublingual (Tabla 2-1). Las más frecuentes corresponden a tumores epidermoides (Fig. 2-5), tumores dermoides y lipomas. Los tumores epidermoides son masas sólidas rodeadas de epitelio escamoso queratinizante. Pueden localizarse en el espacio sublingual anterior y en el submandibular, pudiendo simular, cuando se sitúan en el primero de estos espacios, una ránula simple. El tumor dermoide se asemeja al epidermoide, aunque presenta diversas características diferenciales: contiene elementos dérmicos diversos que lo hacen más heterogéneo en los estudios de TC y RM; aunque las localizaciones de ambos tumores pueden ser las mismas, el epidermoide tiene predisposición para afectar el espacio sublingual, mientras que el dermoide la tiene para el submandibular. Raramente pueden

booksmedicos.org

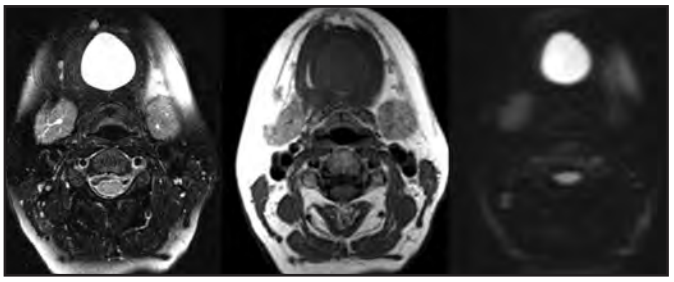

Figura 2-5: *Tumor epidermoide del suelo de la boca. Imágenes de resonancia magnética en el plano axial con secuencias T2, T1 y difusión. Se observa una tumoración ovoidea de márgenes bien definidos que se sitúa en la línea media del suelo de la boca y que separa lateralmente el vientre anterior de ambos músculos digástricos. La lesión es hiperintensa tanto en las secuencias T2 como en la de difusión.*

desarrollarse lipomas en los espacios submandibular/sublingual, y su diagnóstico es sencillo debido a las características propias del tejido graso tanto en la TC como en la RM. Suelen presentarse clínicamente como masas del ángulo mandibular blandas a la palpación. La glándula submaxilar es asiento posible de tumores benignos, entre los que el más frecuente es el adenoma pleomorfo. En los estudios de imagen se muestran como masas bien definidas, redondeadas, ovaladas o lobuladas que se originan en el interior de la glándula.

ESPACIO PARAFARÍNGEO

El espacio parafaríngeo (EPF) es la región anatómica situada lateralmente a la faringe, que se extiende desde la base del cráneo hasta el nivel del hueso hioides. Presenta un elevado contenido en tejido graso que lo hace fácilmente identificable, tanto en los estudios de TC como de RM.

Este espacio presenta una morfología triangular de vértice superior que señala la porción retrotimpánica del hueso temporal, y de base inferior, que se comunica libremente con el espacio submandibular. Su límite interno es la aponeurosis del músculo tensor del velo del paladar (aponeurosis periestafilina) y su límite externo es la fascia que recubre la cara interna del músculo pterigoideo medial, que lo separa del espacio masticador. El EPF se divide, a su vez, mediante el diafragma estíleo (formado por la aponeurosis estilea, la apófisis estiloides y los músculos estiloglo-so, estilofaríngeo y estilohioideo) en dos subespacios: preestíleo y retroestíleo.

Espacio parafaríngeo preestíleo

El espacio parafaríngeo preestíleo (EPFP) está limitado craneal-mente por la inserción conjunta de las aponeurosis periestafilina y pterigoidea; posterolateralmente por la glándula parótida y posteromedialmente por el diafragma estíleo. Contiene tejido adiposo y un rico plexo venoso que favorece la diseminación hematógena de los procesos malignos que alcanzan el EPFP. Puede verse ocupado por una extensión profunda de la glándula parótida y por glándulas salivales accesorias. También pueden considerarse parte del contenido del EPFP ramas del nervio mandibular (nervios del músculo pterigoideo medial, del tensor del velo del paladar y del músculo del martillo) y el músculo estilogloso.

Patología del espacio parafaríngeo preestíleo

Las lesiones primarias del EPFP son raras (Tabla 2-2). Su contenido (tejido graso y plexo venoso) explica la aparición ocasional de lipomas, cuyo diagnóstico se puede realizar fácilmente debido al comportamiento del tejido graso tanto en TC (hipodensidad) como en RM (hiperintensidad en T1) y de hemangiomas.

Son frecuentes los tumores que se originan en el tejido glandular salival, ya sea a partir del lóbulo profundo de la glándula parótida o del tejido glandular accesorio parafaríngeo. La mayoría de ellos son tumores benignos, con una incidencia del 80-90% de adenomas pleomorfos. El resto corresponden a neoplasias malignas, entre las que destacan por su frecuencia el carcinoma mucoepidermoide, el adenoideoquístico y el de células acinares. Los adenomas pleomorfos se presentan clínicamente como masas asintomáticas que protruyen hacia la OF o en ocasiones hacia el espacio submandibular. En los estudios de imagen se muestran como lesiones redondeadas o lobuladas de límites bien definidos, que a veces adoptan una morfología en "reloj de arena" con el istmo localizado en el canal estilomandibular y que desplazan en sentido posterior el diafragma estíleo (Fig. 2-6).

El EPFP también puede verse afectado por la diseminación transfacial de carcinomas que se han originado en el espacio faríngeo (sobre todo en la NF y la OF) o por sarcomas primarios del espacio masticador. Los primeros son mucho más frecuentes y producen en su extensión hacia el EPFP un desplazamiento lateral de la grasa parafaríngea que indica su origen primario en el EF.

Espacio parafaríngeo retroestíleo

El espacio parafaríngeo retroestíleo (EPFR) se extiende desde la base del cráneo hasta el arco aórtico. Su límite anterior es el diafragma estíleo y el posterior la aponeurosis prevertebral. Su límite lateral es variable según el nivel y, en dirección craneocaudal, éste corresponde a la glándula parótida, el músculo digástrico y el

TABLA 2-2
Lesiones del espacio parafaríngeo preestíleo

PSEUDOTUMOR
Plexo venoso pterigoideo asimétrico
LESIONES CONGÉNITAS
Linfangioma
Hemangioma
TUMORES BENIGNOS
Adenoma pleomorfo
Lipoma
TUMORES MALIGNOS
Carcinoma salival
• Adenoide quístico
• Mucoepidermoide
• Tumor mixto maligno
Extensión directa de tumores malignos de espacios vecinos
• Carcinoma escamoso faríngeo
• Sarcoma del espacio masticador

booksmedicos.org

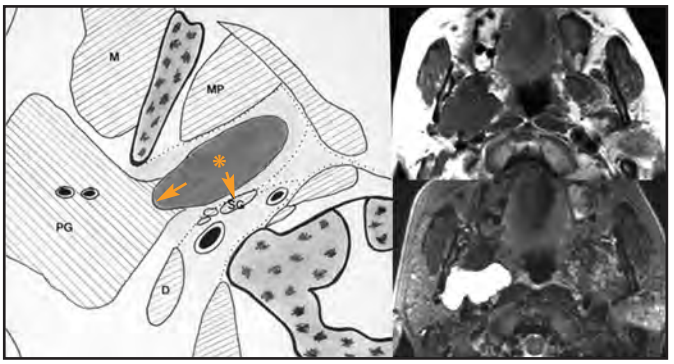

Figura 2-6: *Tumor del espacio parafaríngeo preestíleo: adenoma pleomorfo. A la izquierda se representa un esquema anatómico que muestra la localización de tumores en el espacio parafaríngeo preestíleo (*). De forma característica estos tumores se extienden lateralmente hacia la celda parotídea y comprimen posteriormente a los músculos estíleos (flechas). D: vientre posterior del músculo digástrico; M: músculo masetero; MP: músculo pterigoideo medial; PG: glándula parótida; SG: músculo estilogloso. A la derecha se ven las imágenes de una resonancia magnética (secuencias ponderadas en T1 y T2) que muestran un adenoma pleomorfo parafaríngeo. La lesión presenta márgenes bien definidos, desplaza en sentido posterior el espacio carotídeo y se proyecta lateralmente hacia el espacio parotídeo*

músculo esternocleidomastoideo, respectivamente. El vértice está formado por los agujeros rasgados anterior y posterior, el canal carotídeo y la parte retrotimpánica del hueso temporal, de forma que se establece una comunicación directa entre este espacio y el endocráneo. Medialmente, el EPFR limita con el EF, del que lo separa la aponeurosis periestafilina a nivel nasofaríngeo, y los músculos constrictores faríngeos más inferiormente. Caudalmente se continúa con el espacio vascular del cuello infrahioideo. El contenido más importante de este espacio es el paquete vasculonervioso del cuello: arterias carótida interna y externa, vena yugular interna, los pares craneales del IX al XII y la cadena simpática cervical, la cual tiene una posición medial y posterior a la arteria carótida interna. Los pares craneales abandonan este espacio a diferentes niveles y únicamente la cadena simpática cervical y el nervio vago son constantes hasta alcanzar el mediastino.

TABLA 2-3 Lesiones del espacio parafaríngeo retroestíleo
PSEUDOTUMOR
Arteria carótida ectásica
Venas yugulares asimétricas
LESIONES INFLAMATORIAS
Celulitis/absceso
Hemangioma
LESIONES VASCULARES
Trombosis de vena yugular
Trombosis de arteria carótida
Aneurisma de arteria carótida
TUMORES BENIGNOS
Paraganglioma
• Yugular
• Vagal
• Carotídeo
Neurofibroma/schwannoma
• Vagal
• Cadena simpática
TUMORES MALIGNOS
Adenopatías metastásicas
Linfoma
Invasión directa de carcinomas faríngeos

Patología del espacio parafaríngeo retroestíleo

Las lesiones primarias del EPFR (Tabla 2-3) producen de forma invariable un desplazamiento anterolateral de los músculos estíleos y del tejido graso del EPFP. El desplazamiento de la arteria carótida y la vena yugular internas es variable, dependiendo de la estructura en que se origine la lesión, siendo las más frecuentes las vasculares o nerviosas (pares craneales bajos). Ello hace que las lesiones más frecuentes que afectan el ERFP incluyen las trombosis y tromboflebitis de la vena yugular interna, las disecciones y aneurismas de la arteria carotida interna, y los paragangliomas, schwannomas y neurofibromas de los pares craneales bajos (iX, X, XI y XII).

Los tumores más frecuentes son los schwannomas y neurofibromas. A nivel cervical, el más frecuente es el originado en el nervio vago, que desplaza anterolateralmente la vena yugular interna y anteromedialmente a la arteria carótida interna (Fig. 2-7). Con menor frecuencia pueden originarse en la cadena simpática cervical, que, debido a su situación más medial, desplazan anterolateralmente tanto a la vena yugular como a la arteria carótida internas. Los **schwannomas** se presentan como masas fusiformes bien delimitadas que pueden remodelar el agujero rasgado posterior pero sin destruirlo, lo que permite diferenciarlos de los paragangliomas. Los neurofibromas pueden originarse a partir de nervios tanto craneales como periféricos, y a diferencia de los schwannomas contienen elementos neurales, por lo que el nervio afectado se encuentra infiltrado y englobado por células tumorales.

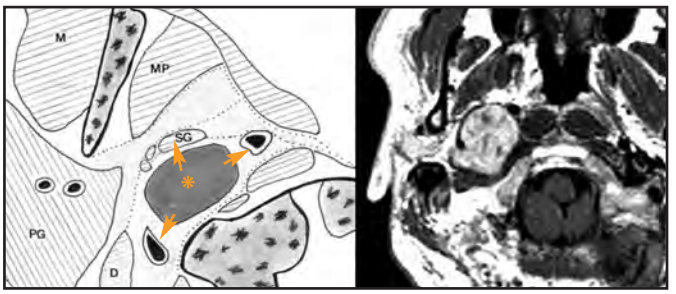

Figura 2-7: . *Tumor del espacio parafaríngeo retroestíleo: schwannoma vagal. A la izquierda se muestra un esquema anatómico que representa la localización de tumores en el espacio parafaríngeo retroestíleo (*). De forma característica estos tumores desplazan en sentido anterior los músculos estíleos. El patrón de desplazamiento de las estructuras vasculares (arteria carótida interna y vena yugular interna) dependerá del origen preciso de la lesión, si bien el más frecuente (lesiones con origen en el nervio vago) es el desplazamiento lateral de la vena yugular interna y el medial y anterior de la arteria carótida interna (flechas). (D: vientre posterior del músculo digástrico; M: músculo masetero; MP: músculo pterigoideo medial; PG: glándula parótida; SG: músculo estilogloso). A la derecha se puede observar una resonancia magnética (secuencia ponderada en T1 con contraste) en la que se aprecia una tumoración de morfología redondeada que desplaza lateralmente la vena yugular interna y anteromedialmente a la arteria carótida interna.*

booksmedicos.org

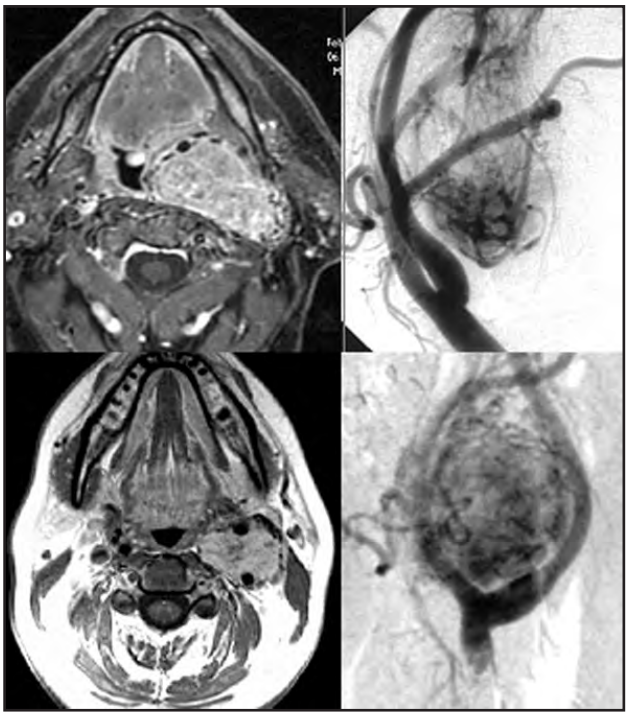

Figura 2-8: *Paragangliomas del espacio parafaríngeo retroestíleo. En la fila superior se observa un paraganglioma vagal en imagen de resonancia magnética (RM) ponderada en T1 con contraste y supresión grasa y angiografía selectiva de carótida primitiva. Obsérvese el desplazamiento anterior de las arterias carótidas interna y externa y su situación ligeramente craneal a la bifurcación carotídea. En la fila inferior se muestra la imagen de RM ponderada en T1 con contraste de un paraganglioma carotídeo y una angiografía selectiva de carótida primitiva. De forma característica estos paragangliomas cabalgan en la bifurcación carotídea.*

El **tumor glómico** o **paraganglioma** es un tumor de crecimiento lento y muy vascularizado. Son múltiples en el 3-5% de los casos, y esta incidencia aumenta hasta el 30% en los de carácter familiar. Los más frecuentes en el EPFR son los **vagales,** cuyo epicentro se sitúa por encima de la bifurcación carotídea y producen un desplazamiento de las estructuras vasculares vecinas idéntico al de los neurofibromas del vago (Fig. 2-8).

Los **paragangliomas carotídeos** se originan en la bifurcación carotídea cervical, engloban a la arteria carótida interna y desplazan posterolateralmente a la vena yugular interna (Fig. 2-8). Los **paragangliomas yugulares** producen típicamente cambios óseos permeativos en el agujero rasgado posterior, identificables con la TC, por lo que la manifestación clínica de estos tumores suele ser la disfunción de los pares craneales que emergen por él (del IX al XI). La extensión parafaríngea de estos tumores engloba y/o invade el trayecto extracraneal de la vena yugular interna, desplazando anteromedialmente la arteria carótida interna.

ESPACIO MASTICADOR

El **espacio masticador (EM)** se extiende desde la superficie infratemporal del ala mayor del esfenoides hasta el reborde inferior del sector posterior de la mandíbula. Está limitado medialmente por la aponeurosis interpterigoidea y la superficie lateral del ala externa de la apófisis pterigoides; lateralmente por el arco zigomático, la rama vertical de la mandíbula y la tuberosidad maxilar; anteriormente por la débil pared posterior del seno maxilar y la fisura orbitaria inferior, y posteriormente por la articulación témporo-mandibular. Contiene el cuerpo y la rama mandibular, la inserción profunda del músculo temporal, el músculo masetero, los músculos pterigoideos medial y lateral, tejido graso, ramas de la arteria maxilar, el trayecto anterior del conducto de drenaje de la glándula parótida y una extensa red de venas procedentes del plexo venoso craneofacial.

El nervio mandibular penetra en el seno de la aponeurosis interpterigoidea desde el agujero oval y desciende por la superficie externa del músculo pterigoideo medial hasta introducirse en el interior de la mandíbula por el canal dentario. Este nervio emite ramas sensitivas y motoras que van a inervar los músculos temporal, masetero, milohioideo, el vientre anterior del digástrico, y los pterigoideos medial y lateral.

Los procesos lesionales localizados en el EM son diversos, aunque no excesivamente frecuentes (Tabla 2-4). Existen lesiones pseudotumorales, relativamente comunes, entre las que se incluyen la hipertrofia benigna maseterina, el lóbulo accesorio de glándula parótida y la falsa hipertrofia de la musculatura masticatoria.

La hipertrofia benigna del masetero es un proceso unilateral o bilateral, generalmente secundario a bruxismo nocturno. La TC y la RM muestran un engrosamiento homogéneo del músculo masetero con márgenes laterales bien definidos.

El lóbulo accesorio de la glándula parótida se presenta en el 21% de la población adulta y representa una extensión anterior del lóbulo superficial, que se sitúa lateralmente al margen externo del músculo masetero. Esta extensión puede ser bastante prominente, asimétrica e incluso bilateral. La clave para diferenciar esta variante anatómica de un auténtico tumor es la identificación mediante TC o RM de su contigüidad con la glándula parótida.

La falsa hipertrofia de la musculatura masticatoria se produce como consecuencia de la existencia de una atrofia verdadera de la musculatura masticatoria contralateral por denervación de la tercera rama del trigémino. Esta atrofia se muestra en la TC y la RM en forma de degeneración grasa y pérdida de volumen de la masa muscular. Este patrón debe ser reconocido para no malinterpretar el lado no afecto como anormalmente engrosado.

Entre las lesiones inflamatorias que afectan al EM, la más frecuente es el absceso odontogénico, que se muestra en los estudios de imagen como una colección asociada a celulitis de los teji-

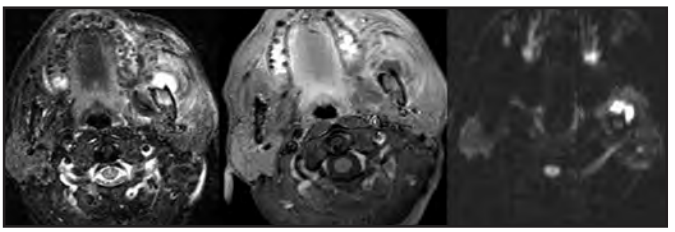

Figura 2-9: *Absceso odontogénico en el espacio masticador. Se muestra una imagen de resonancia magnética ponderada en T2 (izquierda), en T1 con contraste y supresión grasa (centro) y difusión (derecha). Obsérvese la presencia de una pequeña colección adyacente al margen anterior del músculo masetero izquierdo, que se realza periféricamente con el contraste intravenoso y que es hiperintensa en la secuencia de difusión. Nótese la afección inflamatoria asociada de la médula ósea de la mandíbula y del músculo masetero (hiperseñal en secuencias T2).*

booksmedicos.org

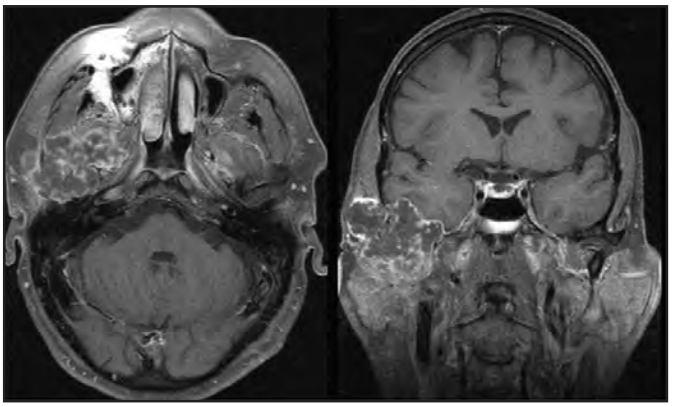

Figura 2-10: *Condrosarcoma de la articulación témporo-mandibular. Imágenes de resonancia magnética ponderadas en T1 con contraste y supresión grasa. Obsérvese la tumoración polilobulada que afecta el espacio masticador derecho, con su epicentro situado en la articulación temporomandibular. La lesión destruye la fosa craneal media e invade el espacio epidural.*

dos vecinos (Fig. 2-9). En estos casos es frecuente la osteomielitis de la mandíbula o de la base del cráneo, que se identifica con precisión mediante la TC. Los estudios radiológicos deben determinar si la afección inflamatoria queda limitada al EM o bien si se extiende hacia otros espacios profundos del cuello, ya que ello puede repercutir en el abordaje quirúrgico.

Los tumores con origen en el EM son raros y quedan prácticamente limitados a los de origen óseo (sarcomas, metástasis, ameloblastomas) (Fig. 2-10), origen neural (schwannomas con origen en el nervio mandibular), origen muscular (rabdomiomas, rabdomiosarcomas) u origen vascular y linfático (hemangiomas/linfangiomas). Más frecuentes son las neoplasias cuyo origen se sitúa fuera del EM, al que alcanzan por extensión directa (carcinomas de seno maxilar, faríngeos y parotídeos), por contigüidad desde la fosa pterigomaxilar (fibromas nasofaríngeos) o por diseminación perineural siguiendo el nervio mandibular (neurinomas del trigémino, meningiomas o metástasis de la base del cráneo). Los estudios de imagen deben valorar principalmente la extensión de las lesiones hacia los espacios vecinos, ya que ello tiene importantes repercusiones diagnósticas y terapéuticas. La extensión de más importancia clínica es la que puede darse desde el EM al endocráneo o viceversa, a través del agujero oval que sigue el trayecto del nervio mandibular. Esta forma de extensión ocurre principalmente en linfomas, meningiomas, neurofibromas y metástasis con diseminación perineural (Fig. 2-11).

TABLA 2-4
Lesiones del espacio masticador

PSEUDOTUMOR
Hipertrofia benigna de masetero
Glándula parótida accesoria
Atrofia muscular por denervación del nervio mandibular
LESIONES INFLAMATORIAS
Absceso odontogénico
Osteomielitis mandibular
TUMORES BENIGNOS
Lesiones óseas
• Osteoma
• Displasia fibrosa
Rabdomioma
Neurofibroma/schwannoma
Hemangioma
Linfangioma
Lipomas
Extensión perineural
• Meningioma de la base del cráneo
• Neurinoma del trigémino
Angiofibroma nasofaríngeo
TUMORES MALIGNOS
Sarcoma
• Rabdomiosarcoma
• Osteosarcoma
• Condrosarcoma
• Sarcoma sinovial
• Sarcoma de Ewing
Ameloblastoma
Metástasis ósea mandibular
Schwannoma maligno
Linfoma
Invasión directa
• Carcinoma faríngeo
• Carcinoma de la cavidad oral
• Carcinoma del seno maxilar
• Carcinoma parotídeo
Diseminación perineural metastásica

ESPACIOS RETROFARÍNGEO Y PERIVERTEBRAL

Espacio retrofaríngeo

El espacio retrofaríngeo (ERF) es un espacio virtual que se sitúa entre las fascias faríngea y prevertebral, que lo separan de los espacios mucosos faríngeo y prevertebral, respectivamente. El ERF se extiende desde la base del cráneo hasta el mediastino superior (entre T2 y T6) y es, por tanto, una vía de diseminación potencial de lesiones tumorales o infecciosas desde el cuello al mediastino. Sus paredes laterales se forman por una extensión posterior de la aponeurosis del músculo tensor del velo del paladar. En la literatura quirúrgica y anatómica se describe otro espacio conocido como "espacio peligroso", que se localizaría entre el ERF y el prevertebral, exactamente entre las dos láminas de la fascia prevertebral. Aunque desde el punto de vista anatómico este espacio es real, en la práctica no se puede diferenciar del ERF mediante TC o RM, y además no existen diferencias en sus relaciones inferiores con el mediastino. Por tanto, este "espacio peligroso" se considera parte no diferenciable del ERF. El contenido del ERF es básicamente tejido adiposo, pero a nivel más superior existen dos cadenas ganglionares, una lateral y otra medial (Fig. 2-12). Los ganglios del grupo lateral son reconocibles en los exámenes de RM, sobre todo en pacientes jóvenes y se consideran normales cuando no superan 1 cm de diámetro máximo. Este grupo ganglionar se extiende desde la NF hasta la mitad de la OF. El grupo medial no se identifica normalmente en los estudios de

booksmedicos.org

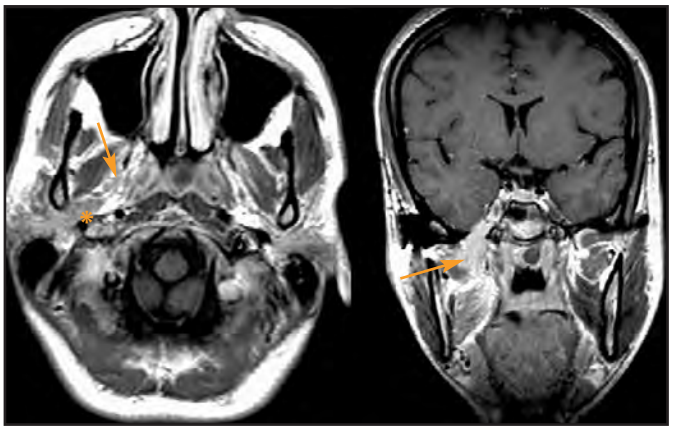

Figura 2-11: *Diseminación perineural de un carcinoma adenoideoquístico de glándula parótida. Secuencias ponderadas en T1 con gadolinio en planos transversal (izquierda) y coronal (derecha). Se observa una pequeña tumoración que afecta el lóbulo profundo de la glándula parótida derecha (asterisco). Obsérvese el engrosamiento del nervio mandibular en su trayecto a través del espacio masticador (flecha). La imagen coronal confirma el engrosamiento del nervio mandibular que se extiende a través del foramen oval (flecha). Este tipo de diseminación en tumores malignos de glándula parótida se produce a través del nervio aurículo-temporal, que anastomosa el trayecto intraparotídeo del nervio facial con el nervio mandibular.*

imagen, y se extiende desde la NF hasta la hipofaringe. No existen, por tanto, ganglios en el segmento infrahioideo del ERF. Por su proximidad con la arteria carótida interna, las lesiones del ERF pueden simular un origen en el EPFR; sin embargo, su epicentro se sitúa anterior a los músculos prevertebrales, posteromedial al EPFP y medial al EPFR, desplazando por tanto la carótida interna lateralmente y la grasa del EPFP anterolateralmente. Las lesiones primarias del ERF son poco frecuentes (Tabla 2-5), aunque tienen gran importancia por la relación que pueden mantener con la vía aérea y por su comunicación directa con el mediastino superior. Debido a la diferencia del contenido del ERF en función de su situación suprahioidea o infrahioidea, podemos catalogar las lesiones como nodales y no-nodales a nivel suprahioideo, pero únicamente como lesiones no-nodales a nivel infrahioideo. Una lesión no-nodal forma un rectángulo horizontal localizado en la línea media, mientras que las lesiones nodales se sitúan a uno o a ambos lados de la línea media sin interconexión. Las lesiones más comunes en este espacio son las de origen inflamatorio o neoplásico. Las lesiones inflamatorias pueden corresponder a celulitis, adenopatías y abscesos. Estos procesos inflamatorios se producen como consecuencia de la diseminación linfática o por contigüidad de procesos faríngeos, aunque también pueden formar parte de una adenomegalia generalizada (adenitis tuberculosas o adenomegalias reactivas a la infección por el VIH). El ERF puede verse afectado por una extensión directa de procesos neoplásicos como el carcinoma faríngeo; sin embargo, la mayoría de lesiones corresponden a adenopatías metastásicas secundarias, generalmente a carcinomas escamosos de cabeza y cuello (especialmente nasofaríngeos), melanomas, carcinomas de tiroides y linfomas (Fig. 2-13). La detección de adenopatías retrofaríngeas tiene especial importancia, ya que no son detectables mediante palpación y su presencia determina un mal pronóstico en los carcinomas escamosos de cabeza y cuello. Ello obliga a ampliar el campo de radio-

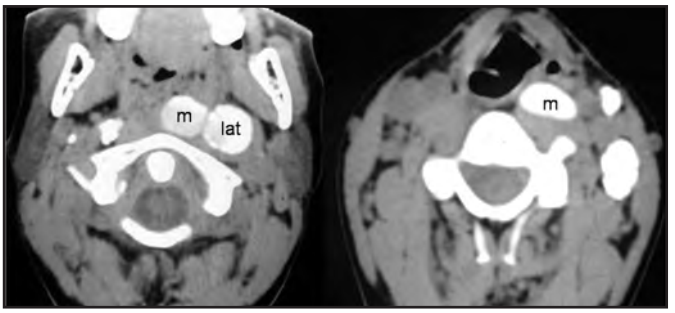

Figura 2-12: *Adenopatías calcificadas retrofaríngeas. Tomografía computarizada cervical sin contraste obtenido en un paciente con antecedentes de una tuberculosis ganglionar. Obsérvese las adenopatías calcificadas retrofaríngeas izquierdas que afectan las cadenas medial (m) y lateral (lat). En un segmento más inferior, en la hipofaringe, únicamente existen adenopatías dependientes de la cadena medial. También se observan adenopatías calcificadas dependientes de la cadena de la yugular interna en una posición más lateral.*

terapia. En las neoplasias de nasofaringe, la presencia de adenopatías retrofaríngeas no empeora el pronóstico y no debe hacer cambiar el estadiaje ni su tratamiento. Los ganglios más afectados en los procesos neoplásicos son los de la cadena lateral (ganglio de Rouviere), si bien, y con excepción de los carcinomas nasofaríngeos, esta cadena ganglionar raramente se afecta en los tumores malignos farino-laríngeos. Esta forma de invasión ganglionar se produce a través de los canales linfáticos que provienen del paladar y la mucosa faríngea, pero también puede producirse a través de la diseminación retrógrada a partir de adenopatías ya invadidas localizadas en niveles más inferiores, especialmente de la cadena yúgulo-digástrica. Es excepcional que esta cadena ganglionar se afecte de forma aislada en las neoplasias de cabeza y cuello de ori-

TABLA 2-5
Diagnóstico diferencial de lesiones del espacio retrofaríngeo

LESIONES TRAUMÁTICAS
Enfisema
Hematomas
LESIONES INFLAMATORIAS
Adenopatías reactivas
Celulitis
Abscesos
PSEUDOTUMORES
Arteria carótida tortuosa
Edema linfático o venoso
TUMORES BENIGNOS
Lipoma
Hemangioma
TUMORES MALIGNOS
Metástasis ganglionares
• Carcinomas faríngeos (nasofaringe)
• Melanoma
• Carcinoma tiroideo
Invasión directa de carcinomas faríngeos (pared posterior)
Linfoma

booksmedicos.org

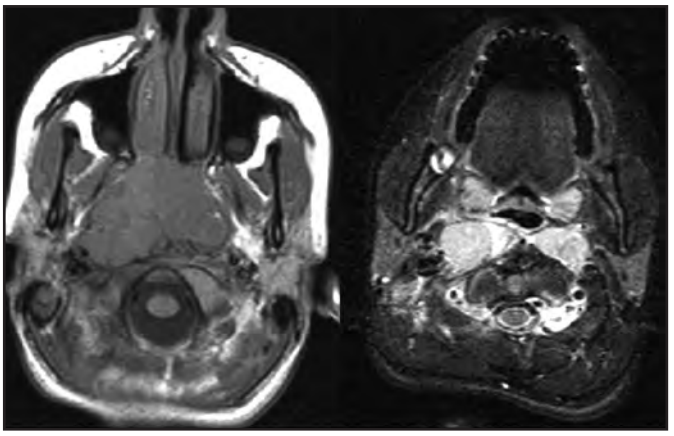

Figura 2-13: . *Carcinoma nasofaríngeo asociado a adenopatías retrofaríngeas bilaterales. Resonancia magnética en el plano transversal con secuencias T1 (izquierda) y T2 con supresión grasa (derecha). Existe una voluminosa tumoración de partes blandas que ocupa masivamente la nasofaringe y que probablemente se origina en su receso posterolateral derecho. Asociada a esta lesión (linfoepitelioma), existen adenopatías retrofaríngeas bilaterales.*

gen no nasofaríngeo. En este espacio pueden desarrollarse raramente tumores primarios benignos como lipomas. Los hemangiomas congénitos pueden afectar el ERF, los cuales, pese a su carácter benigno, pueden presentar afección transfascial hacia otros espacios profundos del cuello. Se han descrito ocasionalmente lesiones de origen traumático como enfisemas secundarios a traumatismos laríngeos, ventilación asistida o ingestión de cuerpos extraños. También se pueden hallar hematomas en el ERF, que si bien suelen tener un origen traumático, también pueden ser secundarios a tratamiento anticoagulante. Finalmente pueden citarse las llamadas lesiones pseudotumorales, como arterias carótidas tortuosas que llegan incluso a alcanzar la línea media retrofaríngea y colecciones líquidas que se desarrollan en relación con oclusiones o compresiones de la vena yugular o del drenaje linfático, y que como consecuencia producen estasis venosa y edema en el ERF.

Espacio perivertebral

El **espacio perivertebral (EP)** es un espacio más o menos complejo que se extiende craneocaudalmente desde la base del cráneo hasta el mediastino posterior (llegando hasta T4). Este espacio queda limitado por la fascia prevertebral tanto anterior

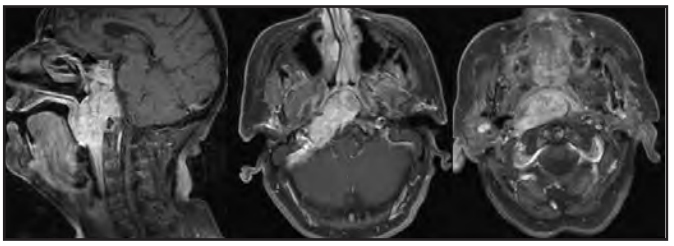

Figura 2-14: *Cordoma de clivus con extensión prevertebral. Resonancia magnética en los planos sagital y transversal (secuencias T1 con contraste y supresión grasa). Existe una voluminosa tumoración infiltrativa y destructiva que afecta difusamente el clivus y que muestra una extensión anterior hacia el espacio prevertebral.*

TABLA 2-6
Diagnóstico diferencial de lesiones del espacio perivertebral

PSEUDOTUMOR
Osteofitos vertebrales
Hernia discal anterior
LESIONES VASCULARES
Aneurisma de arteria vertebral
LESIONES INFLAMATORIAS
Osteomielitis vertebral
PSEUDOTUMORES
Arteria carótida tortuosa
Edema linfático o venoso
TUMORES BENIGNOS
Cordoma
Neurofibroma/schwannoma
Tumor vertebral benigno
Lipoma
TUMORES MALIGNOS
Metástasis vertebral/epidural
Linfoma, tumor vertebral maligno
Invasión directa de carcinomas faríngeos

como posteriormente y engloba completamente los músculos prevertebrales y paraespinales. Entre estos dos grupos musculares, la fascia se inserta en las apófisis transversas vertebrales, mientras que posteriormente lo hace en el ligamento nucal en las apófisis espinosas. Estas inserciones de la fascia prevertebral dividen el EP en dos compartimientos: el compartimento anterior o prevertebral, que contiene los músculos prevertebrales, la arteria vertebral, la vena vertebral, los músculos escalenos, el plexo braquial y el nervio frénico, y el compartimento posterior o paraespinal, formado por los músculos paraespinales. El epicentro de las lesiones con origen en el compartimiento anterior del espacio prevertebral se sitúa posterior a los músculos prevertebrales, lo que es fácilmente identificable en los estudios de TC y RM. De esta forma se pueden diferenciar de lesiones retrofaríngeas, ya que en cualquier caso se situarían por delante de este grupo muscular. Las lesiones con origen en el compartimento posterior sitúan su epicentro en relación con los músculos paraespinales, situación que produce un desplazamiento lateral de los músculos posterolaterales del cuello (esternocleidomastoideo y vientre posterior del digástrico) y del espacio graso que existe entre estos dos grupos musculares (espacio graso cervical posterior). La patología más frecuente del EP es de origen vertebral; destacan las lesiones inflamatorias (osteomielitis con formación de absceso prevertebral), benignas (cordoma, tumores óseos primarios benignos) (Fig. 2-14) o malignas (metástasis, sarcoma, linfoma) (Tabla 2-6). Las osteomielitis cervicales tienen en la mayoría de los casos origen en infecciones estafilocócicas o tuberculosas. La destrucción de cuerpos vertebrales adyacentes y la afección del espacio discal se asocia con frecuencia a la formación de abscesos que se extienden por el espacio prevertebral y epidural. Los cordomas son tumores que se originan a partir de restos de células notocordales. Afectan predominantemente la sincondrosis esfenooccipital del clivus y de la región sacrocoxígea, aunque también se pueden desarrollar en el resto de la columna vertebral. En los estudios de imagen estos

booksmedicos.org

tumores se muestran como masas destructivas que protruyen desde el espacio prevertebral hacia la NF e incluso en ocasiones pueden llegar a invadirla. La TC muestra calcificaciones en el interior de la matriz tumoral en prácticamente el 100% de los casos. Las metástasis vertebrales tienen su origen más frecuente en carcinomas de pulmón, mama y próstata, y en linfoma no Hodgkin. La RM es más sensible que otros métodos de imagen en la detección de estas lesiones y delimita mejor la extensión epidural y prevertebral. También es relativamente frecuente la invasión tumoral maligna a partir de carcinomas faríngeos que no respetan los límites fasciales, así como la extensión, a través de los agujeros de conjunción, de tumores intraespinales como neurofibromas dependientes de ramas cervicales.

BIBLIOGRAFÍA

1. Ahmad A, Branstetter BF 4th.CT versus MR: still a tough decision. Otolaryngol Clin North Am. 2008;41:1-22.
2. Babbel RW, Harnsberger HR. The parapharyngeal space: the key to unlocking the suprahyoid neck. Semin Ultrasound CT MR. 1990;1:444-59.
3. Becker M. Oral cavity, oropharynx, and hypopharynx. Semin Roentgenol. 2000;35:21-30.
4. Beil CM, Keberle M.Oral and oropharyngeal tumors. Eur J Radiol. 2008;66:448-59.
5. Branstetter BF 4th, Weissman JL. Infection of the facial area, oral cavity, oropharynx, and retropharynx. Neuroimaging Clin N Am. 2003;13:393-410.
6. Davis WL, Smoker WRK, Harnsberger HR. The normal and diseased retropharyngeal and prevertebral spaces. Semin Ultrasound CT MR. 1990;11:520-33.
7. Fruin ME, Smoker WRK, Harnsberger HR. The carotid space in the suprahyoid neck. Semin Ultrasound CT MR. 1990;11:504-19.
8. Gujrathi CS, Donald PJ. Current trends in the diagnosis and management of head and neck paragangliomas. Curr Opin Otolaryngol Head Neck Surg. 2005;13:339-42.
9. Laine FJ, Smoker WR. Oral cavity: anatomy and pathology. Semin Ultrasound CT MR. 1995;16:527-45.
10. Lenz M. Imaging of head and neck tumors. Eur J Radiol. 2000;33:151-2.
11. Mafee MF, Raofi B, Kumar A, Muscato C. Glomus faciale, glomus jugulare, glomus tympanicum, glomus vagale, carotid body tumors, and simulating lesions. Role of MR imaging. Radiol Clin North Am. 2000;38:1059-76.
12. Meuwly J, Lepori D. Multimodality imaging evaluation of the pediatric neck: techniques and spectrum of findings. RadioGraphics. 2005;25:931-48.
13. Mukherji SK, Castillo M. A simplified approach to the spaces of the suprahyoid neck. Radiol Clin North Am. 1998;36:761-80.
14. Schmalfuss IM. Imaging of the hypopharynx and cervical esophagus. Magn Reson Imaging Clin N Am. 2002;10:495-509.
15. Semaan MT, Megerian CA. Current assessment and management of glomus tumors. Curr Opin Otolaryngol Head Neck Surg. 2008;16:420-6.
16. Som PM, Curtin HD, eds. Head and Neck Imaging. 4th ed. New Cork: Mosby; 2003.
17. Stambuk HE, Karimi S, Lee N, Patel SG. Oral cavity and oropharynx tumors. Radiol Clin North Am. 2007;45:1-20.
18. Stambuk HE, Patel SG. Imaging of the parapharyngeal space. Otolaryngol Clin North Am. 2008;41:77-101.
19. Van den Berg R. Imaging and management of head and neck paragangliomas. Eur Radiol. 2005;15:1310-8.
20. Yousem DM. Suprahyoid spaces of the head and neck. Semin Roentgenol. 2000;35:63-71.

booksmedicos.org

booksmedicos.org

3

Radiología del tiroides y el paratiroides

A. J. Revert Ventura, Y. Pallardó Calatayud y V. Ricart Selma

TIROIDES

Anatomía

La glándula tiroidea está situada en el espacio visceral de la porción infrahioidea del cuello y está formada por dos lóbulos, derecho e izquierdo, unidos en la línea media por el istmo. En un tercio de individuos, existe un tercer lóbulo o lóbulo piramidal, que se origina de la porción superior del istmo y puede extenderse cranealmente a lo largo del trayecto del conducto tirogloso.

El istmo se sitúa por delante de la tráquea, entre su primer y tercer anillo, mientras que los lóbulos, que miden aproximadamente 5 x 3 x 2 cm, se extienden desde la porción media del cartílago tiroideo hasta el quinto o sexto anillo traqueal.

Anomalías del desarrollo

La glándula tiroidea se origina en el agujero ciego de la base de la lengua, desde donde desciende hasta su posición normal en el cuello, siguiendo un trayecto que discurre por delante del hueso hioides y los primeros anillos traqueales. La persistencia de algún segmento del conducto por el que se produce el descenso de la glándula o la presencia de tejido tiroideo que no ha completado el descenso puede generar *quistes del conducto tirogloso* o *tejido tiroideo ectópico*.

Quistes del conducto tirogloso

Pueden localizarse en cualquier punto del trayecto de descenso, aunque la mayoría lo hace en la porción infrahioidea del cuello, próximo a la línea media (75%) y por dentro de la musculatura infrahioidea. Estos quistes suelen ser asintomáticos y se descubren de forma incidental mediante palpación o en exploraciones radiológicas de la región cervical. Se presentan como una masa cervical en situación anterior y en la línea media, de crecimiento lento y con un tamaño que puede fluctuar debido a sobreinfección. La mayoría de los pacientes tiene menos de 30 años, si bien no es infrecuente su diagnóstico en sujetos mayores de 50 años. Estos quistes pueden tener una localización suprahioidea (20-25%), hioidea (15-50%) o infrahioidea (25-65%). Los de localización suprahioidea se sitúan habitualmente en la línea media, en íntima relación anatómica con el hueso hioides, mientras que los infrahioideos tienen una situación más lateral, adyacentes al margen externo del cartílago tiroides.

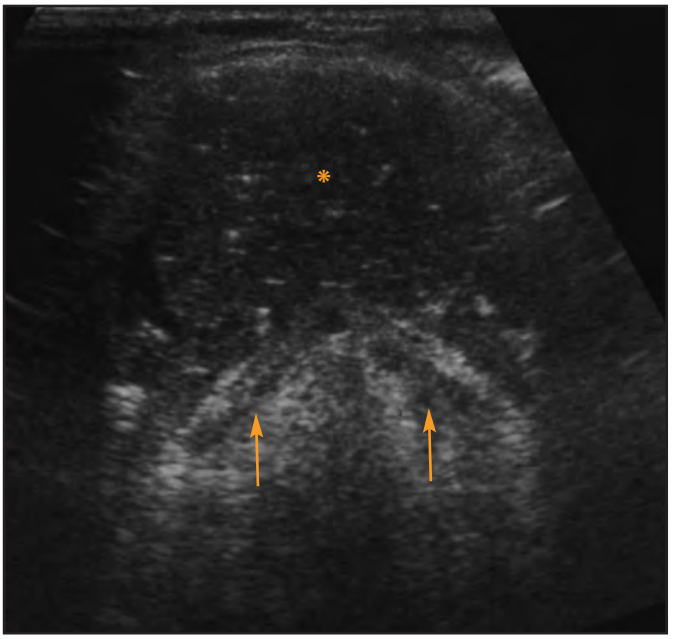

Figura 3-1: *Quiste tirogloso. Ecografía cervical en la que se aprecia cómo el quiste tiene un patrón ecográfico sólido (asterisco) y está situado por delante del cartílago tiroideo (flechas).*

El comportamiento de los quistes del conducto tirogloso en las distintas técnicas de imagen dependerá de su contenido y de la existencia o no de sobreinfección. En la ecografía, que es la técnica de elección para iniciar el estudio de una lesión sospechosa de corresponder a un quiste del conducto tirogloso, éstos se muestran como lesiones bien delimitadas que pueden tener varios patrones: anecoicos, hipoecoicos con material ligeramente ecogénico, heterogéneos debido a restos de sangrado o sobreinfecciones o tener un patrón ecogénico que parece sólido debido a un alto contenido en proteínas[1] (Fig. 3-1). Este último patrón es el más frecuente. La tomografía computarizada (TC) y la resonancia magnética (RM) tienen un papel complementario dirigido a definir

booksmedicos.org

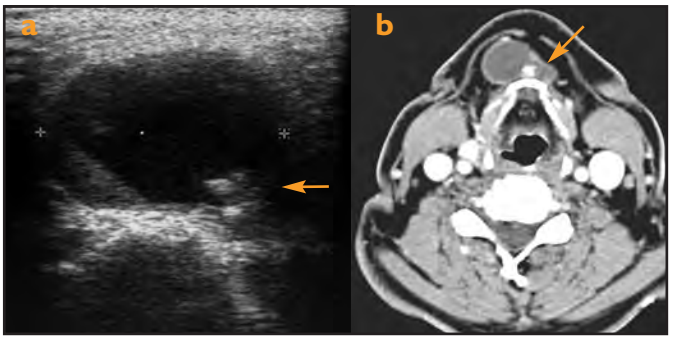

Figura 3-2: *Quiste tirogloso con carcinoma papilar. A) Ecografía en la que se observa un polo sólido (flecha) en un quiste tirogloso. B) Tomografía computarizada de cuello con contraste que confirma el polo sólido con una calcificación en el quiste tirogloso. Tras la cirugía se identificó un carcinoma papilar asociado al quiste. (Cortesía del Dr. Prenafeta, Sabadell.)*

la relación con las estructuras vecinas y determinar la posible extensión del quiste al espacio preepiglótico, lo que ocurre en los quistes de localización inmediatamente caudal al hueso hioides. En la TC los quistes están bien delimitados, con una pared fina y una densidad baja. En la RM, la señal en la secuencia potenciada en T1 es variable y depende de su contenido en proteínas, mientras que en T2 tienen una señal alta. Cuando están infectados, los planos de separación con las estructuras vecinas están borrados. El diagnóstico diferencial debe plantearse con los quistes del segundo arco branquial, los quistes epidermoides y dermoides y las adenopatías metastásicas quísticas. La clave para su diagnóstico es la estrecha relación que guarda con el hioides y el estar rodeado por la musculatura infrahioidea.

La malignización del quiste del conducto tirogloso es una complicación rara (< 1%). Se suele presentar en pacientes mayores de 40 años y la mayoría corresponde a carcinomas papilares (80-95%). La identificación en cualquiera de las técnicas de imagen de un nódulo sólido en el interior de un quiste del conducto tirogloso (Fig. 3-2) debe hacer sospechar la posibilidad de un carcinoma injertado que deberá confirmarse mediante punción aspiración con aguja fina (PAAF) o escisión quirúrgica.

Tejido tiroideo ectópico

Se sitúa en el recorrido del conducto tirogloso, con mayor frecuencia en la base de la lengua. En los casos en los que se identifica un tiroides ectópico es necesario determinar si existe o no la glándula tiroidea en su posición habitual, ya que hasta en el 70% de los pacientes con un tiroides lingual no hay glándula y éste es el único tejido tiroideo funcionante, que por tanto no debe resecarse (Fig. 3-3). También se puede encontrar tejido tiroideo ectópico fuera del trayecto del conducto tirogloso, pero estas localizaciones (mediastino, laringe, esófago, etc.) son muy poco frecuentes. La presencia de tejido tiroideo ectópico cervical en situación lateral a la vena yugular interna se debe con frecuencia a adenopatías metastásicas de un carcinoma papilar.[2]

Enfermedades inflamatorias

Las enfermedades inflamatorias del tiroides son: la tiroiditis infecciosa aguda, la tiroiditis de Hashimoto o linfocítica, la tiroiditis

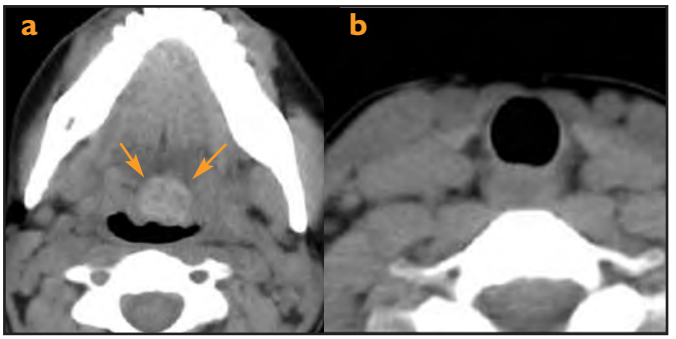

Figura 3-3: *Tiroides lingual. A) Tomografía computarizada sin contraste que identifica una lesión hiperdensa (flechas) en la base de la lengua. B) No se ve tejido tiroideo en su situación normal.*

de Riedel y la tiroiditis granulomatosa o de Quervain. Los hallazgos por imagen de esas entidades son inespecíficos y no permiten diferenciarlas.

Tiroiditis infecciosa aguda

Se caracteriza por un aumento difuso de la glándula debido a la presencia de edema e infiltrados inflamatorios que puede evolucionar hacia la licuefacción y la formación de abscesos. La vía de llegada suele ser hematógena aunque las infecciones recurrentes pueden tener su origen en un conducto tirogloso persistente, en un seno o en una fístula del seno piriforme. En TC y RM se observan los cambios edematosos en el tejido periglandular y, en ocasiones, la formación de abscesos.[2]

Tiroiditis de Hashimoto o linfocítica

Es una enfermedad autoinmune en la que se producen anticuerpos contra la tiroglobulina y la enzima tiroperoxidasa que llevan a una destrucción progresiva de la glándula y a un hipotiroidismo. Esta tiroiditis autoinmune, que predomina en mujeres entre la 3ª y 4ª década, se asocia con un incremento en la incidencia de linfomas, leucemias y carcinoma papilar de tiroides. En la ecogra-

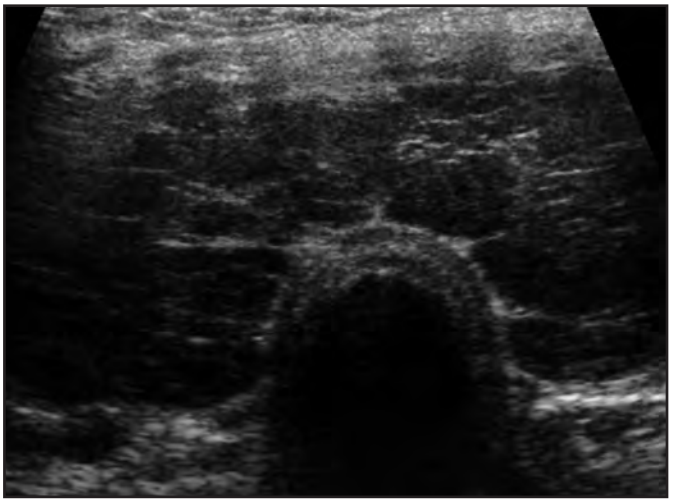

Figura 3-4: *Tiroiditis de Hashimoto. Se observa un aumento de tamaño de la glándula tiroidea con nódulos hipoecoicos delimitados por septos ecogénicos.*

booksmedicos.org

fía, la glándula está agrandada con pequeños nódulos hipoecoicos que pueden confluir, asociados a bandas fibrosas hipercogénicas[3] (Fig. 3-4). En la TC se aprecia un aumento difuso inespecífico del tamaño glandular. En la RM puede apreciarse un aumento difuso de señal de la glándula con bandas lineales de baja intensidad que corresponden a las zonas de fibrosis.

Tiroiditis de Riedel

Se caracteriza por el desarrollo de una fibrosis en la glándula que se extiende a los tejidos adyacentes. Predomina, aunque sólo ligeramente, en mujeres. La extensión de la fibrosis a la tráquea y el esófago puede provocar dificultad respiratoria y disfagia. Pertenece al grupo de enfermedades inflamatorias fibroesclerosantes, con las que puede asociarse, como las fibrosis retroperitoneal y mediastínica, la colangitis esclerosante y el pseudotumor orbitario. En la TC la glándula está hipodensa y con un ligero realce tras el contraste. En la RM tiene una señal baja en todas las secuencias debido a la fibrosis.[2]

Tiroiditis granulomatosa o de Quervain

Es una enfermedad que predomina en mujeres de edad media y que parece tener un origen viral. La enfermedad está limitada a la glándula, la cual está aumentada de tamaño asimétricamente. Las pacientes suelen tener al inicio un hipertiroidismo seguido de una fase de hipotiroidismo que finaliza en un estadio eutiroideo. En los casos raros en los que se comporta como una masa es necesaria la realización de una biopsia para establecer el diagnóstico.[2]

El nódulo tiroideo

El manejo del nódulo tiroideo es un problema habitual en la práctica diaria debido a su elevada prevalencia. Estos nódulos pueden ser clínicamente palpables o hallazgos incidentales en los estudios radiológicos: por la palpación se encuentran entre un 4 y un 8% de los casos entre la población adulta y cuando se emplea la ecografía la prevalencia asciende[4] y se detectan en un 19-67%.

La mayoría de los nódulos corresponden a lesiones benignas o a hiperplasias. La frecuencia de lesiones malignas en ellos es baja, sólo del 5-7%, y no existen diferencias entre los nódulos palpables y no palpables. Actualmente, la punción aspiración con agua fina (PAAF) tiene el papel protagonista en el manejo de los nódulos tiroideos, ya que es la técnica más eficaz y con una mejor relación coste-efectividad para obtener el diagnóstico preoperatorio,[5] con una sensibilidad y especificidad para el diagnóstico de malignidad por encima del 90%.[6]

La indicación para realizar una PAAF se basa en la presentación clínica, los factores de riesgos del paciente y los hallazgos ecográficos. La TC y la RM no están indicadas en la valoración de los nódulos tiroideos.

Presentación clínica y factores de riesgo.

Independientemente del escenario en el que se ha descubierto el nódulo tiroideo, es importante identificar los factores que incrementan las posibilidades para que la lesión sea maligna. La presencia de disfonía, disfagia o disnea, el aumento de tamaño del nódulo, la palpación de un nódulo fijo, la existencia de adenopatías y una edad menor de 20 años o mayor de 70 son datos a favor de la malignidad del nódulo. Entre los antecedentes personales de riesgo se incluyen la irradiación del cuello en la infancia o la adolescencia, la exposición a la radiación ambiental y una historia familiar con carcinoma medular del tiroides, la neoplasia endocrina múltiple (MEN II), el síndrome de Gardner, la poliposis familiar y la enfermedad de Cowden.

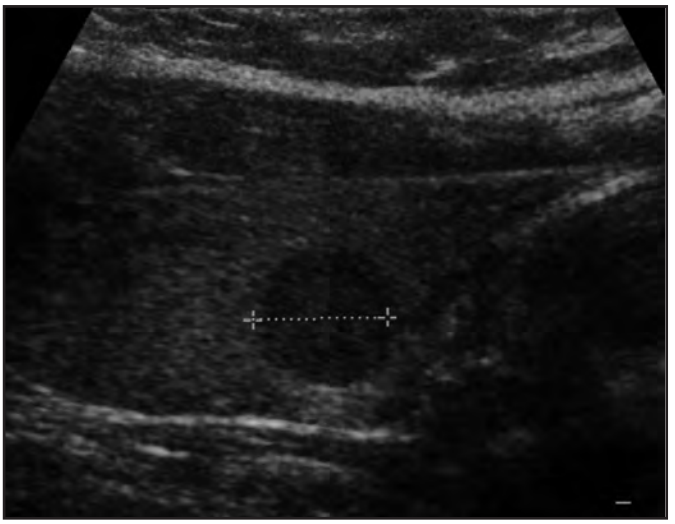

Figura 3-5: *Nódulo hipoecoico tiroideo (carcinoma papilar). Se observa un nódulo bien delimitado con una ecogenicidad homogénea y menor que la del parénquima tiroideo.*

De los valores analíticos, sólo la elevación de la calcitonina es indicadora de que la lesión es maligna (carcinoma medular de tiroides), pero no se ha demostrado que su determinación rutinaria en los pacientes con un nódulo tiroideo sea útil debido a la baja frecuencia de este tipo de carcinoma.[7,8]

Ecografía y nódulo tiroideo

La ecografía es la técnica de imagen de elección para la valoración de los nódulos tiroideos. Los datos obtenidos por la ecografía tienen una importancia primordial para seleccionar los pacientes a los que se debe realizar una PAAF. Estos hallazgos se pueden dividir en dos grupos: los propios del nódulo y los asociados. Los hallazgos ecográficos de los nódulos tiroideos valorados aisladamente no permiten diferenciar entre lesiones benignas y malignas, pero cuando se valoran en conjunto sí ayudan a identificar los nódulos sospechosos que deben ser biopsiados.[9,10]

Ecogenicidad

Los nódulos sólidos e hipoecoicos con respecto a la glándula tiroidea o a la musculatura infrahioidea tienen mayor probabilidad de ser malignos, pero este hallazgo, aunque tiene una sensibilidad alta, tiene una especificidad baja[9] (Fig. 3-5).

Calcificaciones

La existencia de calcificaciones en un nódulo solitario incrementa la probabilidad de que sea maligno. Los patrones de las calcificaciones se pueden agrupar en: microcalcificaciones, calcificaciones groseras y calcificaciones periféricas o en anillo. Las micro-

booksmedicos.org

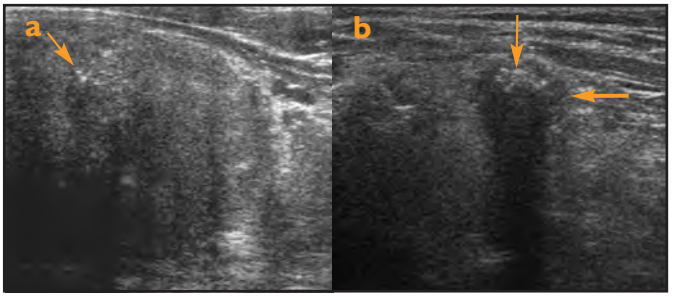

Figura 3-6: *A) Microcalcificaciones (carcinoma papilar). Nódulo tiroideo con microcalcificaciones (flecha). B) Calcificación grosera (carcinoma folicular). Nódulo hipoecoico (flecha gruesa) tiroideo con calcificación grosera central (flecha fina)*

calcificaciones se ven como múltiples puntos hiperecogénicos sin sombra acústica posterior ni artefacto en "cola de cometa" (Fig. 3-6). Representan a los cuerpos psamomatosos y tienen una especificidad alta para el diagnóstico de malignidad,[11] entre el 85 y el 95%. Si se encuentran en un nódulo sólido, la probabilidad de que éste sea maligno está muy aumentada. Se hallan principalmente en el carcinoma papilar del tiroides pero también se ven en lesiones benignas como el adenoma y la tiroiditis de Hashimoto. Las calcificaciones groseras se identifican como áreas hiperecogénicas con sombra acústica posterior (Fig. 3-6). Habitualmente se ven en el bocio multinodular. Si se encuentran en un nódulo solitario la posibilidad de que la lesión sea maligna es alta y más si se trata de un paciente joven.

Forma y márgenes

Las lesiones sólidas de morfología ovoidea, con un diámetro anteroposterior mayor que el transversal, tienen más probabilidad de ser malignas,[12] con una especificidad del 93% (Fig. 3-7). Los límites mal definidos indican infiltración del tejido glandular adyacente y por tanto sugieren un proceso maligno, pero el rango de sensibilidad de este signo es amplio (Fig. 3-8). Por otra parte, la presencia de un anillo hipoecoico es muy sugestivo de una lesión benigna (Fig. 3-8), pero también se puede presentar en lesiones malignas. Este anillo está formado por una pseudocápsula de tejido fibroso, un infiltrado inflamatorio y el parénquima comprimido.

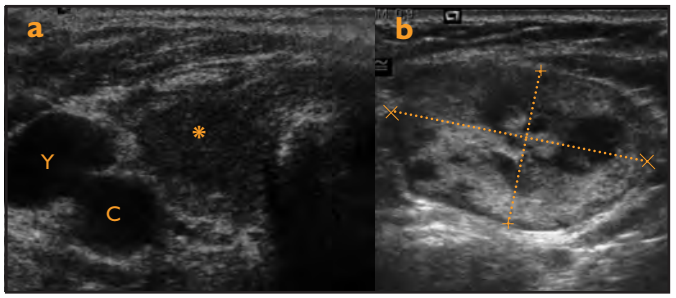

Figura 3-8: *A) Márgenes mal definidos (carcinoma papilar): nódulo hipoecoico (asterisco) con márgenes mal definidos en el lóbulo tiroideo derecho (flecha). Hay un plano de separación con la vena yugular interna (Y) y con la arteria carótida (C). B) Anillo hipoecoico (adenoma tiroideo): nódulo tiroideo ecogénico con zonas quísticas en su interior y un anillo hipoecoico uniforme.*

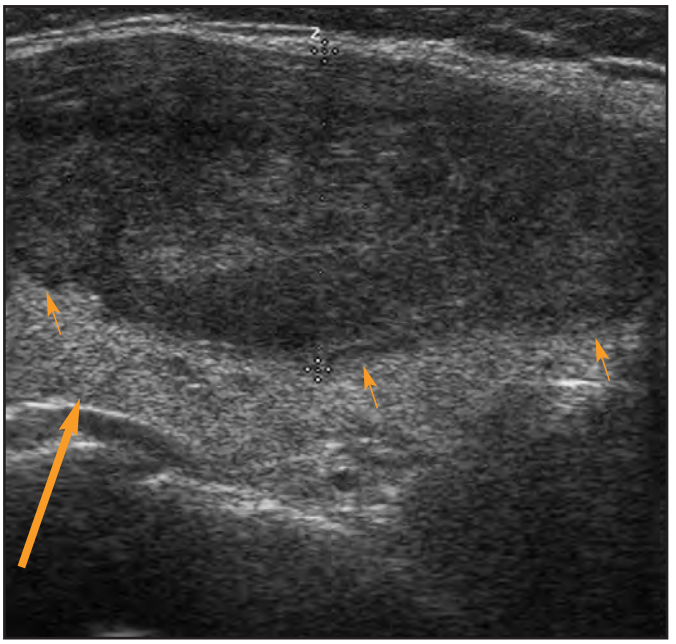

Figura 3-7: *Forma ovalada (carcinoma medular). Se observa un nódulo hipoecoico más "alto que ancho" (flechas pequeñas) en el lóbulo tiroideo (flecha).*

Así, los márgenes de la lesión no se pueden tomar de forma aislada como indicador de malignidad o benignidad.

Patrón de vascularización

Es un dato útil para determinar la malignidad o benignidad de un nódulo tiroideo. La vascularización en los nódulos malignos es centrípeta, con un aumento del flujo en el centro con respecto al tejido tiroideo circundante (Fig. 3-9). Este signo está presente en el 74% de las neoplasias malignas, pero no es específico.[11] Es muy útil para seleccionar el blanco para la biopsia en dos situaciones: A) en las glándulas tiroideas multinodulares, en las cuales la PAAF debe dirigirse a los nódulos con vascularización centrípeta; B) en las lesiones mixtas (quísticas y sólidas) en las que se debe realizar la biopsia de los componentes con flujo vascular. El nódulo absolutamente avascular es muy poco probable que sea maligno.

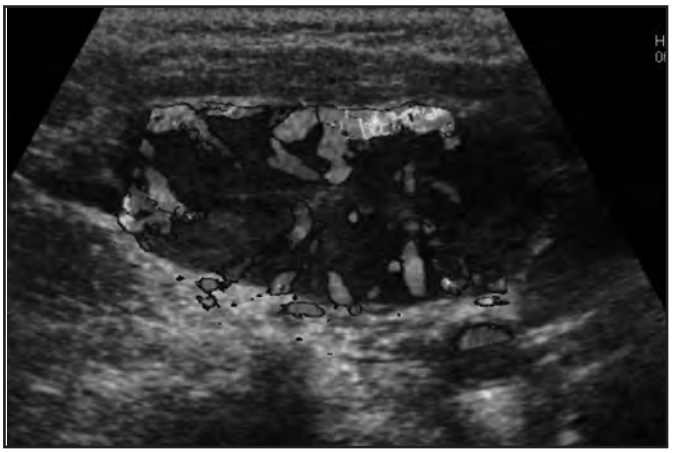

Figura 3-9: *Vascularización centrípeta (carcinoma papilar). Nódulo tiroideo con una vascularización caótica de distribución centrípeta.*

booksmedicos.org

TABLA 3-1
Hallazgos ecográficos sugestivos de lesión maligna

Nódulos sólidos o hipoecoicos
Microcalcificaciones
Calcificaciones en nódulos solitarios
Bordes mal definidos
Diámetro: anteroposterior > transverso
Vascularización centrípeta
Adenopatías
Infiltración extraglandular

Afección ganglionar

La exploración de las cadenas ganglionares cervicales debe formar parte de los estudios ecográficos de la patología tiroidea. La invasión ganglionar se produce en el 20% de los carcinomas. Los hallazgos ecográficos que hacen sospechar una infiltración tumoral son: el aumento de tamaño y la morfología redondeada de los ganglios, la pérdida del hilio graso, la presencia de microcalcificaciones, la existencia de áreas quísticas y el incremento de la vascularización.[9]

Infiltración de estructuras extratiroideas

Es un signo que indica, con una especificidad muy alta, que una lesión es maligna. Se identifica cuando se observa la extensión del nódulo por fuera de la glándula tiroidea o cuando existe continuidad de la lesión con las estructuras anatómicas adyacentes.[13]

Tamaño y número de nódulos

El tamaño y el número de los nódulos no son datos de utilidad para predecir su benignidad o malignidad.[9] La frecuencia de carcinoma de tiroides en los pacientes con un nódulo único o múltiple es similar. La ecografía se debe usar en los pacientes con nódulos múltiples para seleccionar aquéllos sospechosos de malignidad, siguiendo los mismos criterios que se utilizan para el nódulo solitario.[9]

En resumen, ante un nódulo tiroideo en la exploración ecográfica se debe valorar la presencia de calcificaciones y sus características, la forma y los márgenes del nódulo, la ecoestructura, la vascularización, la infiltración extratiroidea y la presencia de adenopatías (tabla 3-1).

Recomendaciones para realizar la PAAF

No hay unas indicaciones precisas para la realización de una PAAF, pero en las guías de manejo de los nódulos tiroideos se recogen las recomendaciones para su uso con unas mínimas variaciones entre ellas.[9,10] En la tabla 3-2 se recogen las recomendaciones de la guía de consenso de la Sociedad de radiólogos de ultrasonidos para realizar una PAAF en los nódulos ≥ 1 cm. La inclusión del criterio de tamaño en esta guía de actuación, pese a que no es un indicador de malignidad, se justifica para no aumentar excesivamente el número de procedimientos con el consiguiente incremento del gasto sanitario, ya que el carcinoma de tiroides tiene un pronóstico bueno y el diagnóstico de tumores pequeños (< 1 cm) no lo mejora. En contraposición, hay trabajos que demuestran que no hay diferencias en la prevalencia de la extensión extracapsular y la diseminación metastásica ganglionar entre las lesiones mayores o menores de 1 cm, por lo que establecer un punto de corte para la realización de la PAAF basado en el tamaño del nódulo no estaría claramente justificado.[11] No obstante, tanto la guía de la Sociedad de radiólogos de ultrasonidos como la guía conjunta de la *American Association of Clinical Endocrinologist* (Estados Unidos) y la *Associazione Medici Endocrologi* (Italia) recomiendan la punción de los nódulos pequeños < 1 cm si existen signos ecográficos sugestivos de malignidad o si hay factores de riesgo en los antecedentes clínicos.[9,10] En estas guías la identificación de adenopatías sospechosas de estar infiltradas o de signos de invasión local es indicación de PAAF del nódulo tiroideo sin necesidad de atender a otros criterios.

La citología tiroidea es la prueba diagnóstica fundamental en el manejo del nódulo tiroideo y sus resultados tienen un claro impacto terapéutico. La PAAF permite obtener el estudio citológico de una forma segura y con pocas o nulas complicaciones. Esta técnica ha contribuido a reducir el número de tiroidectomías y ha incrementado el diagnóstico de carcinomas en las que se realizan. Si bien puede realizarse guiada por la palpación, en la mayoría de centros se realiza dirigida con la ecografía, ya que disminuye los falsos negativos.

Una muestra de tejido obtenido con la PAAF se considera que es adecuada para el diagnóstico cuando en al menos dos de las laminillas hay seis o más grupos celulares que contienen más de 10 células epiteliales bien conservadas de cada grupo.[14]

Los resultados de la PAAF en el nódulo tiroideo se agrupan en cuatro categorías:[9,10,15] benigna (70%), maligna (5%), indeterminada (10%) y no diagnóstica o muestra inadecuada para el diagnóstico (15%). La categoría de resultado indeterminado contiene dos subgrupos: sospechoso de malignidad y lesión de origen folicular. El grupo "sospechoso de malignidad" es en el que hay sospecha de lesión maligna aunque no existen criterios suficientes para hacer el diagnóstico de carcinoma. En el otro subgrupo, se trata de una lesión de origen folicular, pero no es posible diferenciar entre el adenoma y el carcinoma folicular. El diagnóstico diferencial requiere la histología, ya que depende de la existencia de inva-

TABLA 3-2
Recomendaciones de la Sociedad de radiólogos de ultrasonidos para la punción aspirativa con aguja fina en el nódulo tiroideo ≥1 cm

Hallazgo ecográfico	Recomendación
Nódulo solitario	
– Microcalcificaciones	– ECO-PAAF si ≥1 cm
– Sólido o con calcificación grosera	– ECO-PAAF si ≥1,5 cm
– Mixto (quístico-sólido) o quístico con nodular mural	– Considerar ECO-PAAF si ≥2 cm
– Crecimiento rápido sin otros signos	– Considerar ECO-PAAF
– Lesión quística sin crecimiento significativo ni otros signos	– ECO-PAAF probablemente no es necesaria
Nódulos múltiples	Considerar ECO-PAAF de uno o más nódulos, priorizando la elección basándose en los criterios del nódulo sólido

ECO-PAAF: Punción aspiratoria con aguja fina guiada con ecografía; SRU:.

booksmedicos.org

TABLA 3-3
Estadificación del cáncer de tiroides

Tumor primario (T)
- TX: el tumor primario no puede ser evaluado
- T0: no hay pruebas de tumor primario
- T1: tumor de 2 cm o menos en su eje mayor, limitado a la glándula tiroidea
- T2: tumor mayor de 2 cm pero menor de 4 cm y limitado a la glándula tiroidea
- T3: tumor mayor de 4 cm en su eje o limitado al tiroides o cualquier tumor con extensión extratiroidea mínima
- T4a: tumor de cualquier tamaño que se extiende fuera de la cápsula tiroidea e invade los tejidos blandos subcutáneos, la laringe, la tráquea, el esófago o el nervio laríngeo recurrente
- T4b: tumor que invade la fascia prevertebral o envuelve la arteria carótida o los vasos mediastínicos

Todos los carcinomas anaplásicos se consideran tumores T4
- T4a: carcinoma anaplásico intratiroideo; resecable quirúrgicamente
- T4b: carcinoma anaplásico extratiroideo; irresecable quirúrgicamente

Ganglios linfáticos regionales (N)
- NX: los ganglios linfáticos regionales no pueden ser evaluados
- N0: no hay metástasis ganglionar linfática regional
- N1: metástasis a los ganglios linfáticos regionales
  - N1a: metástasis hasta el nivel VI (ganglios linfáticos pretraqueales, paratraqueales, prelaríngeos y de Delphian)
  - N1b: metástasis a los ganglios linfáticos mediastínicos superiores o cervicales unilaterales o bilaterales

Metástasis a distancia (M)
- MX: No pueden evaluarse metástasis a distancia
- M0: No hay metástasis a distancia
- M1: Metástasis a distancia

sión capsular o linfovascular. El 20% de los nódulos incluidos en la categoría indeterminada son malignos. La resección quirúrgica en estos casos está indicada para establecer el diagnóstico definitivo[16]. En la categoría de muestra inadecuada para el diagnóstico debe realizarse una nueva punción, y de ella se obtendrá una muestra satisfactoria en el 50% de los casos.[15]

Lesiones neoplásicas malignas

El cáncer de tiroides es un tumor poco frecuente y con una mortalidad baja, pero con una prevalencia en autopsias que alcanza el 18%. El pronóstico del cáncer de tiroides viene determinado por su tipo histológico: es mejor en los tumores más diferenciados, que son los más frecuentes, y peor, con una supervivencia escasa, en los carcinomas anaplásicos. La etiología de estos tumores es desconocida, si bien se han relacionado con la exposición a radiaciones ionizantes. Se conoce la asociación con otros cánceres de origen hereditario y síndromes familiares, aunque se trata de un porcentaje de casos muy pequeño. Su frecuencia es mayor en mujeres, lo que apoya la teoría de la influencia de factores hormonales.[10] Los carcinomas de tiroides se originan de las células del epitelio folicular (folicular, papilar y anaplásico) o de las células C parafoliculares (carcinoma medular). En la glándula tiroidea también pueden producirse linfomas primarios no Hodgkin y ser un lugar de asiento de metástasis.

Diagnóstico del carcinoma de tiroides

La ecografía es la primera técnica de imagen que se utiliza para evaluar una lesión tiroidea, como ya se ha descrito en el manejo del nódulo tiroideo. Esta técnica permite identificar las características de la lesión, los hallazgos asociados y seleccionar a los pacientes candidatos para la realización de la PAAF. La eficacia de la PAAF dirigida por ecografía varía en función del tipo histológico tumoral: es baja en el carcinoma folicular y muy elevada en el resto de las neoplasias. La ecografía también posibilita la identificación de adenopatías cervicales sospechosas y guiar la PAAF de éstas. Así, la combinación de ecografía y PAAF es el procedimiento recomendado para el diagnóstico del carcinoma tiroideo.[9,10]

El comportamiento en la TC y la RM de las diferentes lesiones tiroideas se solapa y por tanto son técnicas que no resultan útiles para hacer el diagnóstico de un carcinoma tiroideo.[10] Los estudios de TC o RM realizados por cualquier motivo en los que se encuentra casualmente una masa tiroidea, la presencia de extensión extraglandular, la infiltración de estructuras vecinas o la coexistencia de adenopatías deben sugerir un proceso maligno, si bien la ausencia de estos signos no excluye que la lesión sea maligna.

La gammagrafía tiroidea no es una técnica que sea útil para establecer el diagnóstico de carcinoma de tiroides.[10]

Estadificación del carcinoma de tiroides

El sistema de clasificación que se utiliza es el TNM, independiente de su estirpe histológica (tabla 3-3). Esta clasificación se basa en la determinación de la extensión local del tumor (T), la afección ganglionar (N) y la propagación a distancia (M). La ecografía puede determinar la extensión local de la enfermedad en sus categorías T1 a T3.

En la estadificación de estos tumores existen dos escenarios: A) el paciente con un tumor tiroideo diferenciado (que capta yodo) diagnosticado por ecografía y PAAF y con una exploración física normal y B) el paciente sintomático o con un tumor de otra estirpe. En la primera situación la combinación de la exploración física con los resultados de la estadificación de la ecografía pueden ser suficientes para el manejo de estos pacientes, ya que la infiltración microscópica de las adenopatías se tratará con la ablación con yodo radiactivo tras la tiroidectomía.[17]

En el caso de los pacientes sintomáticos o con neoplasias que no captan yodo, está indicado el empleo de la TC o la RM. La sintomatología se debe a la extensión local de la enfermedad a las estructuras vecinas, tales como la musculatura, el esófago, la tráquea y la laringe, los vasos o el mediastino, lo que es difícil de identificar con la ecografía. La TC y la RM permiten determinar esta extensión local, lo cual es esencial para una estadificación correcta y para planificar la cirugía (Fig. 3-10). La eficacia de la RM es alta (86-94%) para detectar esta invasión de las estructuras anatómicas vecinas a la glándula tiroidea. Con respecto a la eficacia de la TC multidetector en la estadificación local del carcinoma de tiroides hay pocos estudios publicados, pero parece ser ligeramente inferior. Por contra, la TC es más rápida para su realización y más eficaz para la detección de metástasis pulmonares[18,19] (Fig. 3-10).

La afección ganglionar es muy frecuente en el carcinoma de tiroides. Los grupos ganglionares que más se ven implicados son los de la cadena yugular media y baja (niveles III y IV), la cadena espinal baja (nivel Vb) y la visceral (nivel VI). La ecografía puede

booksmedicos.org

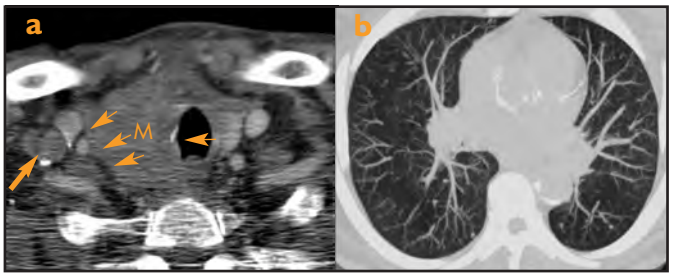

Figura 3-10: *A) Infiltración extraglandular (carcinoma anaplásico tiroideo): tomografía computarizada (TC) con contraste que muestra una masa hipodensa (M) en el lóbulo tiroideo derecho con extensión extraglandular (flechas pequeñas) que infiltra la tráquea (flecha) y con adenopatía en la cadena supraclavicular (flecha gruesa). B) Metástasis pulmonares (carcinoma papilar tiroideo): TC de tórax en plano axial con reconstrucción de proyección de máxima intensidad (MIP) grueso en el que se identifican múltiples nódulos pulmonares.*

estudiar casi todos los territorios ganglionares potencialmente susceptibles de ser afectados, con excepción de las cadenas retrofaríngeas y los ganglios mediastínicos. Los signos ecográficos sugestivos de malignidad en las adenopatías se recogen en la tabla 3-4; su eficacia total llega al 71% en el caso del carcinoma papilar.[20] La TC y la RM obtienen unos resultados de eficacia muy parecidos, que oscilan entre el 67 y el 93% dependiendo del tipo histológico. Es más alta en los carcinomas papilar, anaplásico y medular, por las características de afección ganglionar con microcalcificaciones, quistes, necrosis y hemorragia (Fig. 3-11), que en el carcinoma folicular, en el que sólo cabe aplicar criterios de tamaño.[19] La tendencia es utilizar la TC frente a la RM en la estadificación, tanto para la estadificación local como regional.

Cuando sea necesario realizar estudios con TC, se debe tener presente que el contraste yodado intravenoso interfiere con la captación de ^{131}I por parte de las lesiones funcionantes durante varias semanas. Por tanto, es crucial coordinar el momento de realizar el estudio con TC, ya sea para la estadificación, el seguimiento o si se va a emplear un tratamiento de ablación con yodo radiactivo.

Seguimiento del carcinoma de tiroides

La tiroglobulina es un marcador tumoral excelente para el seguimiento de los pacientes con carcinomas tiroideos diferenciados. El incremento de dicho marcador indica la existencia de recurrencia; en cuyo caso las técnicas de imagen son necesarias para ubicarla. La mayoría de las recurrencias se producen en el cuello, pero también pueden corresponder a metástasis a distancia. La calcitonina se utiliza como marcador tumoral en el seguimiento tras la cirugía de los pacientes con carcinoma medular, ya que su elevación implica una persistencia o recurrencia tumoral.

La ecografía es una técnica con una buena sensibilidad para la detección de la recurrencia local y de adenopatías regionales. Además, sirve de guía para la PAAF de las lesiones sospechosas. Puede detectar recurrencias de los carcinomas diferenciados incluso antes de que se eleve la tiroglobulina, ya que las lesiones de pequeño tamaño no elevan los valores de tiroglobulina. Se recomienda la realización de ecografía del lecho quirúrgico y de las cadenas ganglionares cervicales a los 6 y 12 meses tras la cirugía para luego pasar a un control anual, dependiendo de los valores de la tiroglobulina y de los factores de riesgo.[21]

Al igual que en la estadificación, la utilización de la TC debe estar dirigida a detectar recurrencias no detectables con la ecografía, como la diseminación hematógena y ganglionar mediastínica, ya sea en pacientes con carcinomas diferenciados (papilar y folicular) o pobremente diferenciados (anaplásico).

Actualmente, la gammagrafía de cuerpo entero con ^{131}I tiene un papel reducido en el seguimiento de los pacientes con carcinomas diferenciados, ya que sólo consigue confirmar la ablación completa del tejido tiroideo, pero no la persistencia tumoral, por lo que no aporta información diagnóstica relevante. Así, en los pacientes de bajo riesgo con valores de tiroglobulina y ecografía cervical normal no está recomendada la realización de la gammagrafía. En los pacientes con riesgo intermedio o alto puede ser útil realizarla a los 6-12 meses tras el tratamiento.

La tomografía por emisión de positrones (PET) se basa en la detección de la ^{18}F-fluorodeoxiglucosa (^{18}FDG), que es utilizada por el tejido neoplásico. Esta captación se produce tanto en las neoplasias diferenciadas como en las indiferenciadas. La mayor limitación de esta técnica se encuentra en el tamaño de las lesiones tumorales. Así, la sensibilidad de la PET disminuye en la detección de micronódulos pulmonares que sí pueden identificarse con los estudios de TC, por lo que ambas técnicas deben usarse de forma combinada. La PET/TC al unificar los datos funcionales con la imagen anatómica aporta información relevante en el seguimiento de los pacientes con carcinoma de tiroides. Se ha demostrado que su uso es muy útil en dos situaciones: A) en el seguimiento de los pacientes con carcinomas pobremente diferencia-

TABLA 3-4
Criterios ecográficos sugestivos de malignidad en las adenopatías en la estadificación del cáncer de tiroides

Ausencia del hilio
Forma redondeada
Hiperecogenicidad
Quistes en los ganglios
Calcificaciones
Vascularización periférica

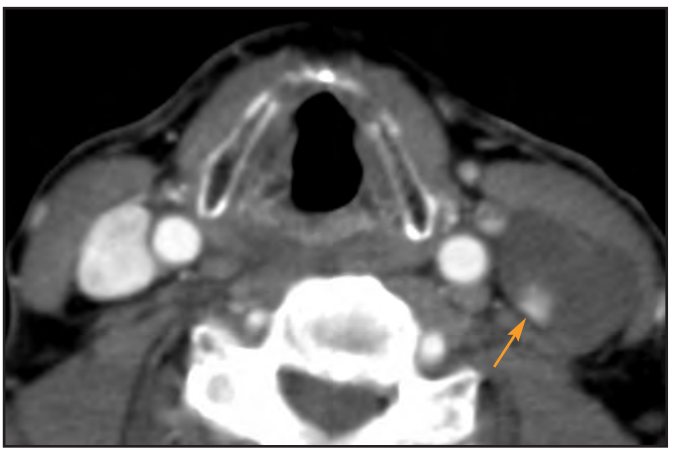

Figura 3-11: *Adenopatía quística (carcinoma papilar tiroideo). Tomografía computarizada con contraste que refleja adenopatía en la cadena yugular media derecha predominantemente quística con un polo sólido hiperdenso (flecha).*

booksmedicos.org

TABLA 3-5
Características de los principales carcinomas tiroideos

	Papilar	Folicular	Medular	Anaplásico	Linfoma
Frecuencia	80%	5%	< 5%	< 5%	> 5%
Edad	30-40	40-50	Jóvenes/mayores	> 50	Jóvenes/mayores
Antecedentes	Déficit de yodo Irradiación previa	Déficit de yodo	Hereditario 20% Esporádico 80%	Bocio previo	Tiroiditis
Calcificaciones	Frecuentes Microcalcificaciones groseras	Raras Groseras	Frecuentes Groseras	Muy frecuentes Amorfas	No
Necrosis	Frecuente	Rara	Rara	Rara	Rara
Invasión	Rara	Rara	Rara	Muy frecuente	Frecuente
Adenopatías	Muy frecuente	Poco frecuente	Frecuente	Frecuente	Frecuente
Metástasis	Poco frecuentes	Frecuentes	Frecuentes	Muy frecuente	No
Yodo	Sí	Sí	No	No	No/Galio

dos, ya que estas neoplasias tienen un metabolismo elevado, lo que facilita su detección; y B) en los pacientes con carcinomas diferenciados con un riesgo elevado de recidiva que tienen una elevación de los niveles séricos de tiroglobulina y en los que no se demuestra enfermedad en el rastreo corporal con yodo ni en los estudios de TC.

Características de los carcinomas tiroideos

En la tabla 3-5 se recoge un resumen comparativo de las características de los principales tumores tiroideos.

Carcinoma papilar

Es la neoplasia tiroidea más frecuente (80% de los casos), de mejor pronóstico y con una edad de presentación más precoz. Se puede manifestar como un nódulo dominante o multifocal, o como una infiltración difusa de la glándula. La manifestación multifocal representa una diseminación linfática intraglandular. En la ecografía, la mayoría de los carcinomas papilares son lesiones sólidas e hipoecoicas (Fig. 3-5). Suelen tener microcalcificaciones (Fig. 3-6A) que también pueden estar presentes en las adenopatías. En la TC son lesiones hipodensas con respecto a la glándula (Fig. 3-12) y pueden tener calcificaciones que suelen ser puntiformes. Tienen una gran tendencia a diseminar por vía linfática. Sus adenopatías pueden ser densas porque contienen calcio, restos hemorrágicos o material coloide, pero también pueden ser quísticas (Fig. 3-11). En la RM suelen tener una señal similar al músculo en las secuencias potenciadas en T1 y una señal alta en T2. Cuando las lesiones primarias o las metástasis ganglionares contienen componentes hemorrágicos, tiroglobulina o material coloide, la señal en las secuencias potenciadas en T1 es alta. La diseminación metastásica hematógena afecta predominantemente los huesos y los pulmones, pero es excepcional que se produzca sin afección ganglionar. Debido a la tendencia que tienen a captar el yodo, la gammagrafía con ^{131}I se usa para detectar las metástasis y para el seguimiento de los pacientes.

Carcinoma folicular

Representa el 5% de las neoplasias tiroideas. Son más agresivos que los carcinomas papilares y se presentan entre la 4.ª y la 5.ª década de la vida. Las características de imagen son similares a las del carcinoma papilar, con excepción de las calcificaciones, que son groseras (Fig. 3-6B). Tienen una tendencia algo mayor que el carcinoma papilar para infiltrar estructuras extraglandulares (Fig. 3-13). La diseminación ganglionar es menor, pero la hematógena es más frecuente. Como son lesiones que captan yodo también la gammagrafía con ^{131}I es útil para valorar la extensión y la detección de recidivas.

Carcinoma anaplásico

Es la neoplasia más agresiva y representa menos del 5% de los carcinomas tiroideos. La mitad de ellos asienta en pacientes mayores con bocio de larga evolución. Tiene un crecimiento rápido y con frecuencia invade las estructuras vecinas. En la ecografía

Figura 3-12: *Carcinoma papilar de tiroides. Tomografía computarizada con contraste en la que se muestra un nódulo hipodenso con respecto al parénquima tiroideo, sin extensión extraglandular.*

booksmedicos.org

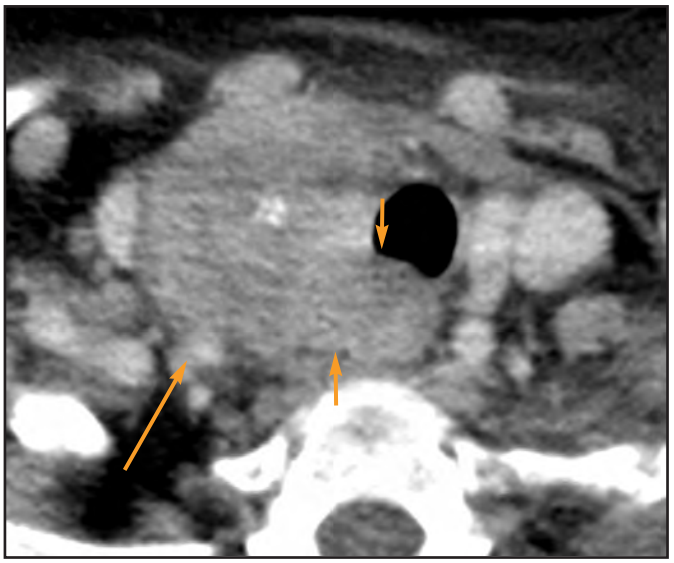

Figura 3-13: *Carcinoma folicular de tiroides. Se aprecia una masa tiroidea con calcificación grosera central, extensión extraglandular e infiltración de la arteria carótida (flecha larga), el esófago y la tráquea (flecha corta).*

son tumores grandes, hipoecoicos, con áreas necróticas, calcificaciones e invasión extraglandular. La infiltración local se demuestra mejor con la TC o la RM (Fig. 3-14). Más del 70% de los pacientes tiene adenopatías en el momento del diagnóstico y no es rara la extensión mediastínica. Estos tumores no captan el ^{131}I.

Carcinoma medular

Es un tumor neuroendocrino que se origina de las células C parafoliculares y que representa únicamente menos del 5% de los carcinomas tiroideos. Habitualmente son tumores esporádicos (70-85%), pero pueden ser familiares, asociados o no a otros tumores, y formar parte de los síndromes neuroendocrinos múltiples (MEN) IIA y IIB. La calcitonina se produce en las células C parafoliculares, por lo que en los pacientes con carcinomas medulares es frecuente que esté elevada en sangre. La determinación rutinaria de los niveles de calcitonina no es útil en el manejo del nódulo tiroideo. En cambio, sí que lo es en el caso de los pacientes con un nódulo tiroideo e historia familiar de síndromes neuroendocrinos y en el seguimiento de los pacientes con un carcinoma medular. En los estudios radiológicos, estos tumores son sólidos y pueden contener calcificaciones (Fig. 3-15). La mitad de los pacientes tienen adenopatías cervicales en el momento del diagnóstico y con frecuencia mediastínicas. La afección metastásica del pulmón y otros órganos no es rara. En la gammagrafía estos tumores no captan yodo pero sí galio y talio.

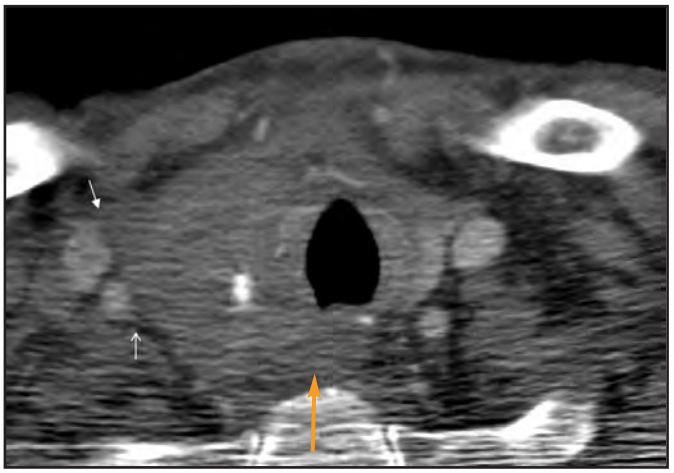

Figura 3-14: *Carcinoma anaplásico de tiroides. Se muestra una masa hipodensa con calcificaciones groseras e infiltración esofágica (flecha). Se observa un plano graso de separación con la arteria carótida y la vena yugular interna (flechas blancas).*

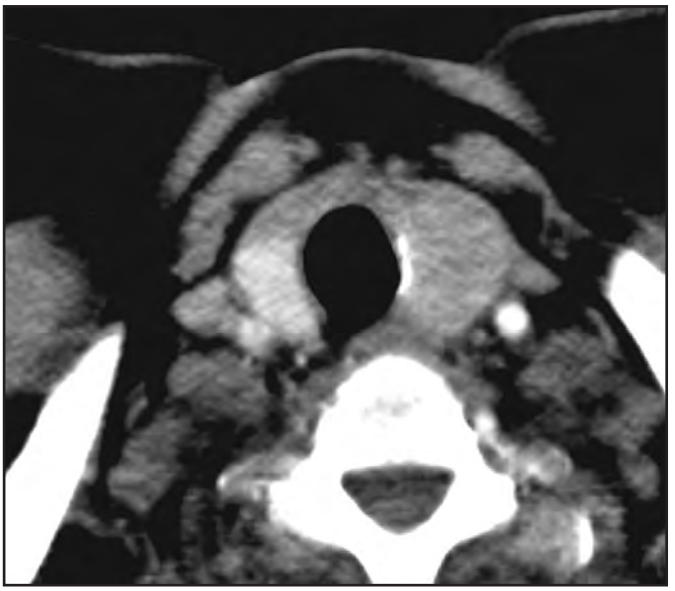

Figura 3-15: *Carcinoma medular de tiroides. Tomografía computarizada con contraste que refleja un nódulo hipodenso con respecto al parénquima tiroideo y homogéneo en el lóbulo tiroideo izquierdo.*

Linfoma

Constituye el 5% de las neoplasias tiroideas malignas. Corresponde a linfomas no Hodgkin de células B y se asocia en un 80% de los casos a una tiroiditis de Hashimoto previa. Las técnicas de imagen habitualmente no son capaces de diferenciar entre la tiroiditis y el linfoma mientras la lesión está confinada en la glándula. El crecimiento rápido y la existencia de síntomas compresivos orientan el diagnóstico de linfoma. El linfoma tiroideo tiene tres patrones de presentación en los estudios radiológicos: masa, nódulos múltiples o aumento difuso de la glándula. De forma característica son lesiones homogéneas, sin necrosis ni calcificaciones. En la ecografía el linfoma es hipoecoico y en la TC, hipodenso (Fig. 3-16). Tras la administración de contraste no suelen realzar.[22] En la gammagrafía captan el galio.

Metástasis tiroideas

Se encuentran con frecuencia en las autopsias de los pacientes fallecidos con una enfermedad neoplásica diseminada, pero es infrecuente detectarlas en la práctica diaria. Los hallazgos radiológicos son inespecíficos. Los tumores que con más frecuencia lo hacen son el carcinoma renal, el pulmonar y el de mama.

booksmedicos.org

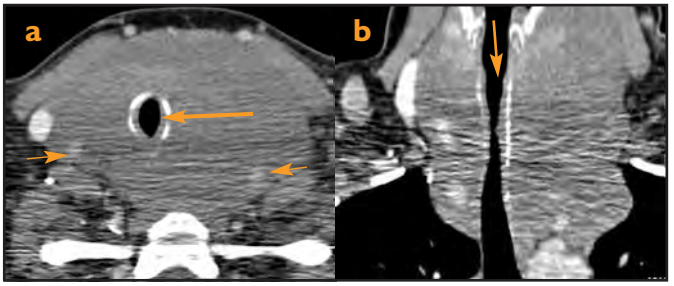

Figura 3-16: *Linfoma tiroideo. a) Tomografía computarizada con contraste: se aprecia un aumento difuso de la glándula tiroidea con una densidad homogénea y sin captación de contraste. Las arterias carótidas están englobadas (flecha corta). Hay crecimiento endotraqueal (flecha larga). b) Reconstrucción multiplanar que demuestra la relación con la tráquea, la afectación vascular y la extensión mediastínica.*

Nódulos hiperplásicos o adenomas

El adenoma es la lesión tiroidea más frecuente y afecta predominantemente a mujeres. Su desarrollo se relaciona con el déficit de yodo y con alteraciones en la síntesis de hormonas tiroideas. Normalmente son lesiones únicas y con un crecimiento lento. El crecimiento rápido de un adenoma se debe a un sangrado espontáneo. En la ecografía tienen un patrón de presentación variable. Son lesiones sólidas, homogéneas y bien delimitadas, aunque también pueden tener áreas quísticas, hemorrágicas y calcificaciones que le confieren un aspecto heterogéneo (Fig. 3-8B). La PAAF siempre es necesaria para excluir que se trate de un carcinoma.

Bocio multinodular

El bocio es un aumento de tamaño de la glándula tiroidea que inicialmente es difuso y con el paso del tiempo se va haciendo multinodular. Habitualmente la afección es asimétrica. Debe tenerse presente la posibilidad de una neoplasia injertada, cuya frecuencia es del 3-7%. La ecografía suele ser la primera técnica de imagen que se emplea en el estudio del paciente con sospecha de bocio. La TC y la RM tienen un papel muy limitado, salvo para identificar la extensión mediastínica y demostrar la relación con las estructuras vecinas, especialmente con la tráquea (Fig. 3-17). De hecho, un informe radiológico en relación con un bocio debe hacer referencia no sólo al diagnóstico, sino también a su extensión, su tamaño y el desplazamiento y el grado de compromiso de la vía aérea. En la ecografía se aprecia un aumento difuso de la glándula con una ecogenicidad homogénea que en la forma multinodular es heterogénea (Fig. 3-17). En la exploración ecográfica deben valorarse los nódulos que forman el bocio de forma individual, aplicándoles los criterios ecográficos sugestivos de malignidad para seleccionar aquellos en los que esté indicada la realización de una PAAF.[9,10] En la TC y la RM el bocio tiene una apariencia heterogénea con áreas de baja atenuación o señal, quistes y calcificaciones y realce con el contraste de los nódulos.

En ocasiones se puede producir en los bocios de larga evolución una infiltración por grasa madura que corresponde a una infiltración lipomatosa tiroidea (Fig. 3-18). El diagnóstico diferencial se valora con el adenolipoma.

LAS GLÁNDULAS PARATIROIDES

Introducción

Las glándulas paratiroides producen la parathormona (PTH), que controla el metabolismo del calcio. Normalmente hay cuatro glándulas, situadas por detrás y a los lados de la glándula tiroidea, pero también pueden tener una localización intratiroidea. Las glándulas paratiroides superiores derivan del cuarto arco branquial y migran con la glándula tiroidea. Suelen tener una posición más constante junto al extremo superior de los lóbulos tiroideos. Las inferiores derivan del tercer arco branquial y descienden con el timo hasta su posición habitual por debajo de los extremos inferiores de los lóbulos tiroideos. Cuando tienen una localización ectópica se suelen localizar entre la bifurcación carotídea y el mediastino anterior, áreas anatómicas que deben incluirse en los estudios radiológicos que se realizan en busca de un adenoma productor de PTH. La patología paratiroidea suele manifestarse con alteraciones bioquímicas y rara vez como una masa cervical.

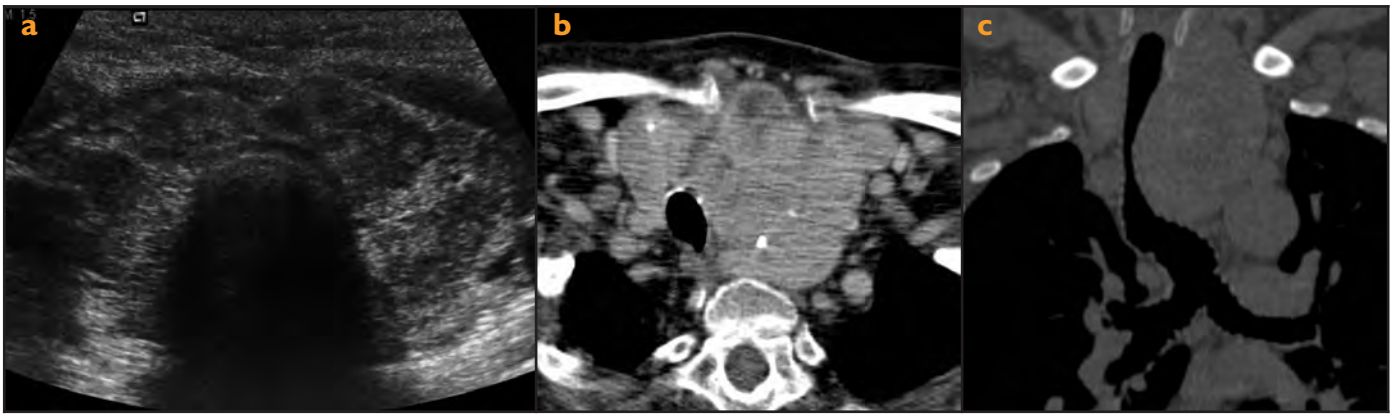

Figura 3-17: *Bocio multinodular. a) Ecografía que muestra una glándula tiroidea aumentada de tamaño de forma difusa y constituida por nódulos múltiples. b) En otro paciente se observa un bocio con múltiples nódulos, algunos homogéneos y otros hipodensos, y con calcificaciones toscas, que desplaza la tráquea hacia la derecha. c) Otro paciente que en la tomografía computarizada cervicotorácica con reconstrucción multiplanar muestra la relación del bocio (flecha) y el desplazamiento traqueal sin apenas reducción del diámetro de su luz aérea.*

booksmedicos.org

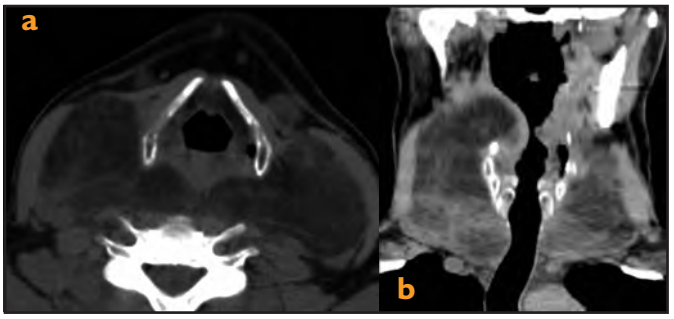

Figura 3-18: *Lipomatosis tiroidea. a) Tomografía computarizada sin contraste que refleja un aumento difuso de la glándula tiroidea con infiltración grasa. b) Reconstrucción multiplanar en plano coronal que muestra la relación con las estructuras cervicales.*

Adenoma paratiroideo, hiperparatiroidismo e hipercalcemia

El hiperparatiroidismo puede ser primario, secundario o terciario. El primario se caracteriza por una elevación de la PTH e hipercalcemia, que puede ser asintomática o desencadenar síntomas relacionados con el desarrollo de litiasis renales, úlceras gástricas, lesiones óseas, etc. La gran mayoría de las veces está provocado por un adenoma paratiroideo (74-96%), aunque hay otras entidades que también pueden producirlo, como la hiperplasia, los adenomas múltiples, los quistes paratiroideos y excepcionalmente el carcinoma de paratiroides. En el hiperparatiroidismo secundario, el aumento de la PTH no conlleva hipercalcemia. La insuficiencia renal crónica con hipocalcemia, que actúa como desencadenante del incremento de la PTH, es la causa más frecuente. El hiperparatiroidismo terciario se debe a la cronificación de un hiperparatiroidismo secundario que se vuelve autónomo de la causa que lo produjo.

La gammagrafía con ^{99m}Tc sestamibi y la ecografía son las primeras dos técnicas que se usan en el estudio del hiperparatiroidismo y en ese orden. La eficacia para identificar los adenomas es alta para ambas técnicas, entorno al 87% para la gammagrafía y al 80% para la ecografía, y se incrementa al 95% cuando se emplean de manera conjunta.[23]

La TC y la RM también son capaces de demostrar las lesiones con una eficacia similar pero tienden a usarse en una segunda línea,[24] cuando no se consigue identificar el adenoma por ecografía al estar situado en una zona de difícil acceso ecográfico (mediastino) o cuando existe sospecha de recurrencia tras la cirugía. Estos estudios deben incluir desde la mandíbula hasta el cayado aórtico. Los adenomas están bien delimitados y son lesiones homogéneas en todas las técnicas. En ecografía son hipoecoicos, ovalados y sin el hilo central ecogénico (Fig. 3-19). El diagnóstico diferencial de los adenomas incluye las adenopatías. La vascularización y la entrada de los vasos se pueden usar para diferenciarlos: los adenomas son hipervasculares y los vasos aferentes son periféricos; en cambio, en los ganglios la aferencia vascular es hiliar.

En la TC los adenomas paratiroideos realzan intensa y homogéneamente, mientras que en la RM tienen una señal baja en las secuencias potenciadas en T1 y alta en T2. En los casos de localizaciones ectópicas mediastínicas la combinación de tomografía computarizada por emisión de fotón único ^{99m}Tc sestamibi con TC o RM es muy eficaz para localizarlos[25] (Fig. 3-20).

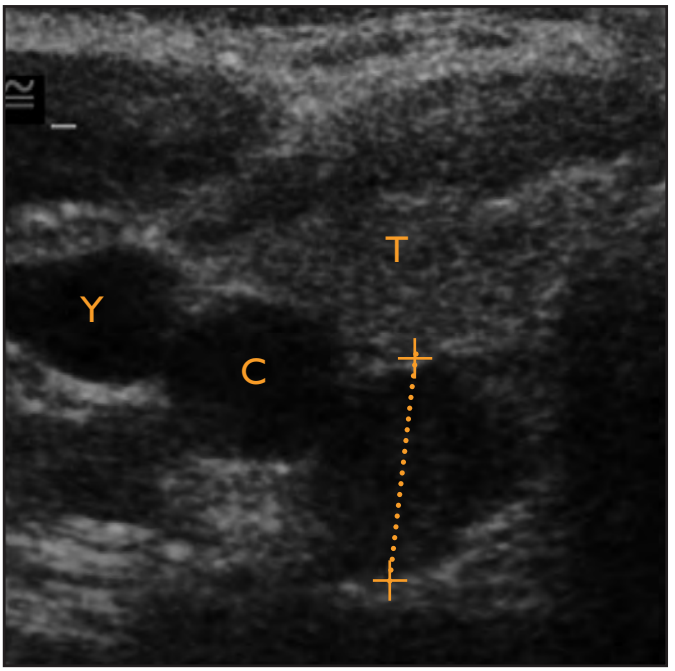

Figura 3-19: *Adenoma paratiroideo. Nódulo homogéneo situado caudalmente al lóbulo tiroideo derecho (T) y lateral a la arteria carótida (C).*

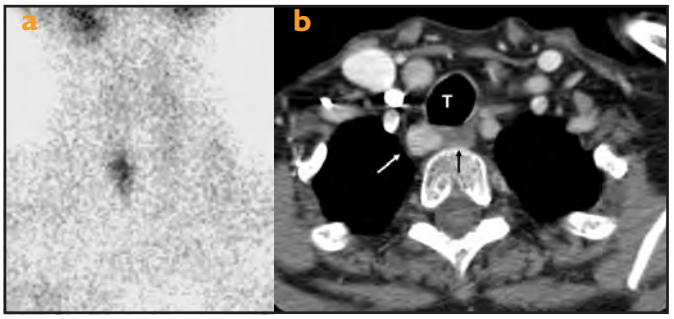

Figura 3-20: *Adenoma paratiroideo ectópico. a) Gammagrafía con 99mTc sestamibi tardía (120 minutos) en la que se observa una captación en localización mediastínica. b) Tomografía computarizada con contraste que confirma la existencia de un adenoma (flecha blanca) localizado en el mediastino medio por detrás de la tráquea (T) y junto al esófago (flecha negra).*

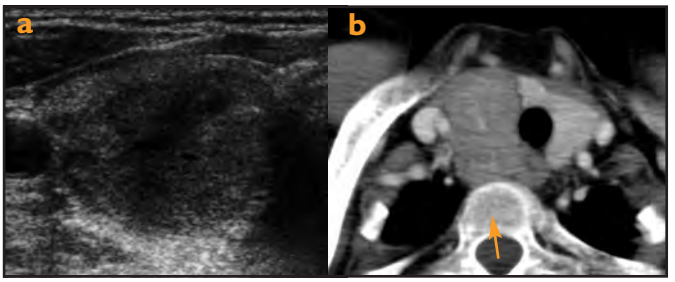

Figura 3-21: *Carcinoma paratiroideo. a) Ecografía que muestra una masa en la localización de la paratiroides inferior derecha (asterisco); el lóbulo tiroideo (T) queda por encima y la arteria carótida (C) está lateral. b) Tomografía computarizada con contraste en la que se aprecia cómo la masa (flecha) desplaza la tráquea y el esófago medialmente.*

booksmedicos.org

Carcinoma de paratiroides

Es un tumor maligno muy poco frecuente que representa únicamente el 1% de los tumores paratiroideos. No tienen en los estudios radiológicos ninguna característica que permita diferenciarlos de los adenomas paratiroideos, con excepción de que en el contexto de un paciente con hiperparatiroidismo la lesión infiltre las estructuras vecinas (Fig. 3-21). En los casos de sospecha de un carcinoma, la TC juega un papel fundamental para la estadificación, la planificación quirúrgica y el seguimiento. Los carcinomas paratiroideos no suelen tener afección ganglionar pero las metástasis a distancia están presentes hasta en una cuarta parte en el momento del diagnóstico. La tendencia a la recurrencia es alta.[2]

REFERENCIAS

1. Ahuja A, Wong K, King A, Yuen E. Imaging for thyroglossal duct cyst: the bare essentials. Clin Radiol. 2005;60:141-8.
2. Weber A, Randolph G, Aksoy F. The thyroid and parathyroid glands. CT and MR imaging and correlation with pathology and clinical findings. Radiol Clin North Am. 2000;38:1105-29.
3. Desser TS, Kamaya A. Ultrasound of thyroid nodules. Neuroimaging Clin N Am. 2008;18:463-78.
4. Tan GH, Gharib H. Thyroid incidentalomas: management approaches to nonpalpable nodules discovered incidentally on thyroid imaging. Ann Intern Med. 1997;126:226-31.
5. Gharib H, Goellner J. Fine-needle aspiration of the thyroid: an appraisal. Ann Intern Med. 1993;118:282-289.
6. Yang J, Schnadig V, Logrono R, Wasserman PG. Fine-needle aspiration of thyroid nodules: a study of 4703 patients with histologic and clinical correlations. Cancer. 2007;111:306-15.
7. Pacini F, Fontanelli M, Fugazzola L, Elisei R, Romei C, Di Coscio G, et al. Routine measurement of serum calcitonin in nodular thyroid diseases allows the preoperative diagnosis of unsuspected sporadic medullary thyroid carcinoma. J Clin Endocrinol Metab. 1994;78:826-9.
8. Castro MR, Gharib H. Continuing controversies in the management of thyroid nodules. Ann Intern Med. 2005;142:926-31.
9. Frates M, Benson C, Charboneau J, Cibas E, Clark O, Coleman B, et al. Management of thyroid nodules detected at US: Society of Radiologists in Ultrasound Consensus Conference Statement. Radiology. 2005;237:794-800.
10. American association of clinical endocrinologists and Associazione medici endocrinologi AACE/AME. Task force on thyroid nodules. Endocr Pract. 2006;12:63-102.
11. Papini E, Guglielmi R, Bianchini A, Crescenzi A, Taccogna S, Nardi F, et al. Risk of malignancy in nonpalpable thyroid nodules: predictive value of ultrasound and color-Doppler features. J Clin Endocrinol metab. 2002;87:1941-6.
12. Kim EK, Park CS, Chung WY, Ohh KK, Kim DI, Lee JT, et al. New sonographic criteria for recommending fine-needle aspiration biopsy of nonpalpable solid nodules of the thyroid. AJR Am J Roentgenol. 2002;178:687-91.
13. Koike E, Noguchi S, Yamashita H, Murakami T, Ohshima A, Kawamoto H, et al. Ultrasonographic characteristics of thyroid nodules: prediction of malignancy. Arch Surg. 2001;136:334-7.
14. Hamburger JI. Extensive personal experience. Diagnosis of thyroid nodules by fine needle biopsy: use and abuse. J Clin Endocrinol Metab. 1994;79:335-9.
15. Gharib H, Papini E. Thyroid nodules: clinical importance, assessment, and treatment. Endocrinol Metab Clin North Am. 2007;36:707-35.
16. Yeung M, Serpell J. Management of the solitary thyroid nodule. Oncologist. 2008;13:105-12.
17. Loevner LA, Kaplan SL, Cunnane ME, Moonis G. Cross-sectional imaging of the thyroid gland. Neuroimaging Clin N Am. 2008;18:445-61.
18. Takashima S, Takayama F, Wang Q, Kawakami S, Saito A, Kobayashi S, et al. Differentiated thyroid carcinomas. Prediction of tumor invasion with MR imaging. Acta Radiol. 2000;41:377-83.
19. Kabala JE. Computed tomography and magnetic resonance imaging in diseases of the thyroid and parathyroid. Eur J Radiol. 2008;66:480-92.
20. Park JS, Son K, Na DG, Kim E, Kim S. Performance of preoperative sonographic staging of papillary thyroid carcinoma based on the sixth edition of the AJCC/UICC TNM classification system. AJR Am J Roentgenol. 2009;192:66-72.
21. Cooper DS, Doherty GM, Haugen BR, Kloos RT, Lee SL, Mandel SJ. Management guidelines for patients with thyroid nodules and differentiated thyroid cancer. Thyroid. 2006;16:109-42.
22. Kim HC, Han MH, Kim KH, Jae HJ, Lee SH, Kim SS, et al. Primary thyroid lymphoma: CT findings. Eur J Radiol. 2003;46:233-9.
23. Lumachi F, Zucchetta P, Marzola MC, Boccagni P, Angelini F, Bui F, et al. Advantages of combined technetium-99m-sestamibi scintigraphy and high-resolution ultrasonography in parathyroid localization: comparative study in 91 patients with primary hyperparathyroidism. Eur J Endocrinol. 2000;143:755-60.
24. Numerow LM, Morita ET, Clark OH, Higgins CB. Persistent/recurrent hyperparathyroidism: a comparison of sestamibi scintigraphy, MRI, and ultrasonography. J Magn Reson Imaging. 1995;5:702-8.
25. Uruno T, Kebebew E. How to localize parathyroid tumors in primary hyperparathyroidism? J Endocrinol Invest. 2006;29:840-7.

booksmedicos.org

4

Cadenas ganglionares cervicales

M. J. Ramos Gómez, P. M. Seguí Azpilicueta y F. de A. Bravo Rodríguez

INTRODUCCIÓN

Los ganglios linfáticos son estructuras de morfología ovalada o reniforme que actúan como filtros y que están implicados en la fisiología del sistema inmune identificando antígenos y produciendo células linfoides (Fig. 4-1). Existen muchos procesos que pueden provocar afección ganglionar: enfermedades inflamatorias, infecciosas, granulomatosas o neoplásicas. No obstante, no toda afección linfática ganglionar requiere estudios de imagen para su diagnóstico y extensión.

CLASIFICACIÓN GANGLIONAR

En el cuello existen aproximadamente 300 ganglios linfáticos distribuidos en 10 grupos ganglionares:[1] occipitales, mastoideos, parotídeos, faciales, retrofaríngeos, submandibulares, submentonianos, sublinguales y grupos cervicales anteriores y laterales.

En los últimos 30 años se han realizado clasificaciones numéricas de los ganglios que permiten una mejor comunicación entre los profesionales de las distintas disciplinas que abordan la patología de la cabeza y el cuello.[2,3] A esta clasificación clásica se ha añadido además una basada en la imagen obtenida por los estudios tomográficos[4] de tomografía computarizada (TC) o resonancia magnética (RM). La correlación entre ambas clasificaciones permite delimitar mejor la localización anatómica y distribuir los grupos ganglionares en los siete niveles que actualmente se contemplan en la región de la cabeza y el cuello (Figs. 4-2, 4-3, 4-4 y 4-5):

1. El nivel I corresponde a los ganglios submentonianos (IA), localizados entre los márgenes mediales del vientre anterior de los músculos digástricos, y a los submandibulares (IB), laterales a ellos. Su límite inferior es el hueso hioides y el posterior la glándula submandibular.
2. Los niveles II, III y IV corresponden a los ganglios de la cadena yugular interna. El nivel II se extiende desde la

Figura. 4-1. *Esquema del ganglio linfático normal.*

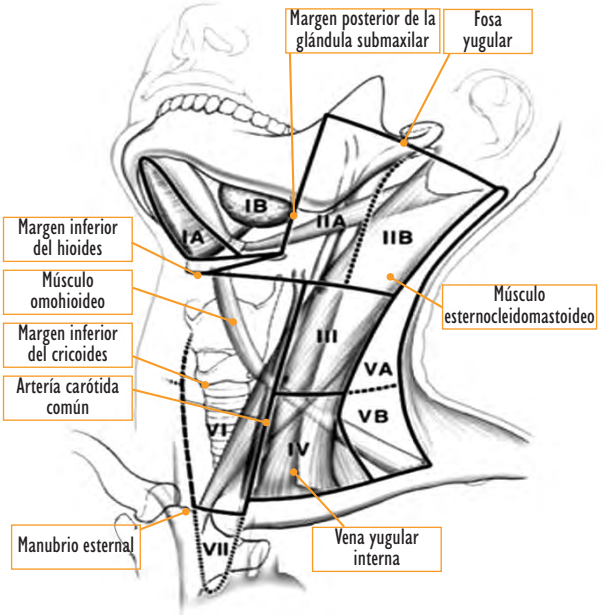

Figura. 4-2. *Clasificación por niveles de los ganglios linfáticos patológicos (Fuente: Som PM, Curtin HD, Mancuso AA. An imaging-based classification for the cervical nodes designed as an adjunct to recent clinically based nodal classification. Arch Otolaryngol Head Neck Surg. 1999;125:388-96; con autorización).*

booksmedicos.org

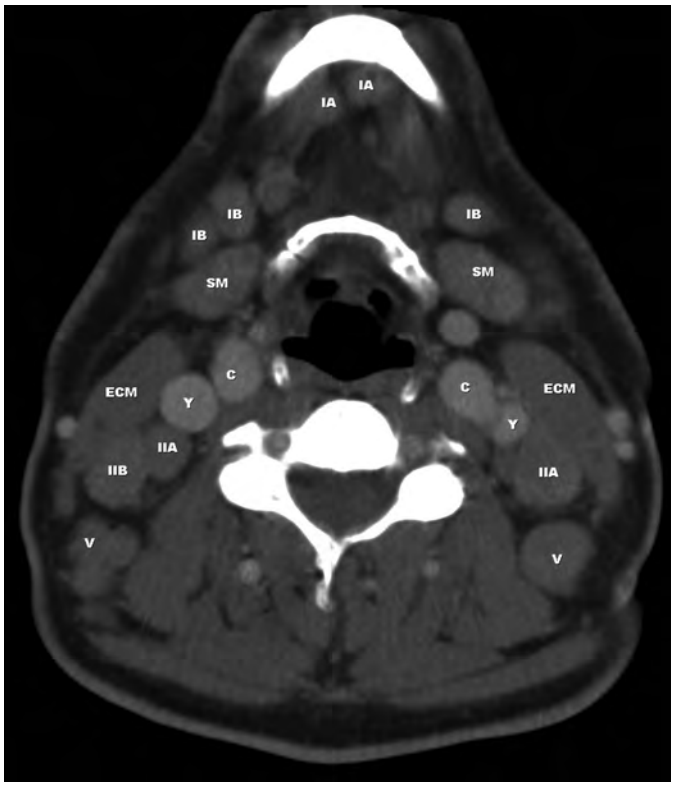

Figura 4-3. *Tomografía computarizada de cuello con contraste en la que se aprecian niveles ganglionares altos. C: arteria carótida interna; ECM: músculo esternocleidomastoideo; SM: glándula submandibular; Y: vena yugular interna.*

base del cráneo hasta el extremo del cuerpo del hueso hioides. Los ganglios de este nivel son posteriores a la glándula submandibular y anteriores al borde posterior del músculo esternocleidomastoideo (ECM).

- IIA: anteriores, laterales o posteriores a la vena yugular interna si no hay plano graso de separación con ella.
- IIB: corresponde a los ganglios posteriores a la vena si existe plano graso de separación.

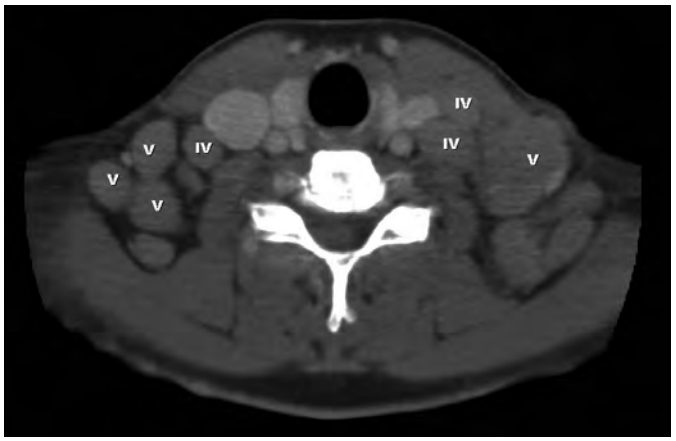

Figura 4-5. *Tomografía computarizada de cuello con contraste en la que los niveles ganglionares son bajos, inferiores al arco del cartílago cricoides.*

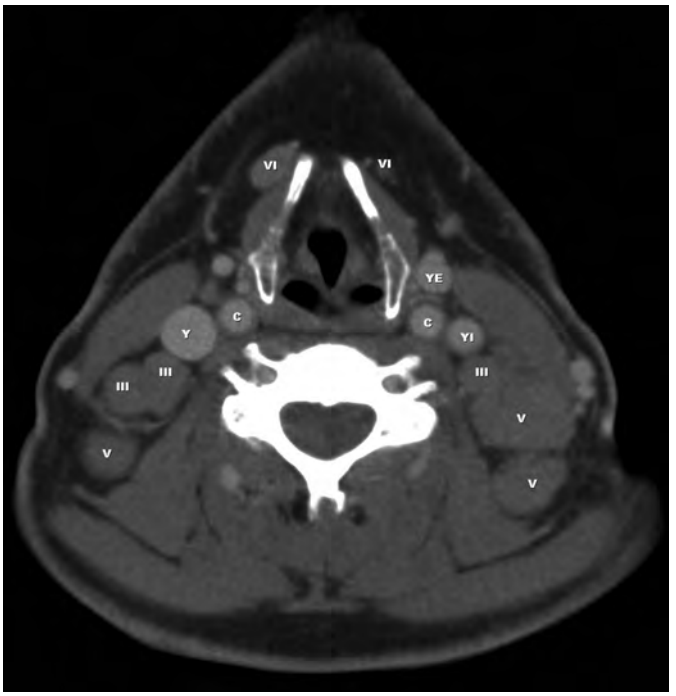

Figura 4-4. *Tomografía computarizada de cuello con contraste que muestra niveles ganglionares medios por debajo del hueso hioides. C: arteria carótida; YE: vena yugular externa; YI: vena yugular interna.*

3. El nivel III se localiza entre el borde inferior del cuerpo del hueso hioides y el extremo del cartílago cricoides. Los ganglios en este nivel son también anteriores al borde posterior del ECM.
4. El nivel IV se extiende desde el borde inferior del cartílago cricoides a la clavícula. Sus ganglios son laterales a las arterias carótidas y anteriores a una línea que conecta el borde posterior del ECM y el margen posterolateral del músculo escaleno anterior.
5. El nivel V corresponde a los ganglios del triángulo posterior. Se sitúan por detrás del ECM desde la base del cráneo hasta el borde inferior del cartílago cricoides y por detrás de una línea imaginaria que cruza el borde posterior del ECM y el posterolateral del músculo escaleno anterior. Son anteriores al músculo trapecio; también se subdividen en:
   - VA: desde la base del cráneo hasta el extremo inferior del cartílago cricoides.
   - VB: desde el borde inferior del cartílago cricoides hasta la clavícula.
6. El nivel VI Abarca los ganglios del compartimento visceral. Se extienden desde el borde inferior del hueso hioides hasta la región supraesternal. El borde lateral de este nivel lo forma la región medial de la vaina carotídea.
7. El nivel VII Corresponde a los ganglios del mediastino superior.

Existen otros ganglios con denominación específica que no se incluyen en la clasificación por niveles; entre ellos están los retrofaríngeos (mediales a la arteria carótida interna), los parotídeos, los faciales, los occipitales, los preauriculares y postauriculares y los supraclaviculares (Fig.4-6).

booksmedicos.org

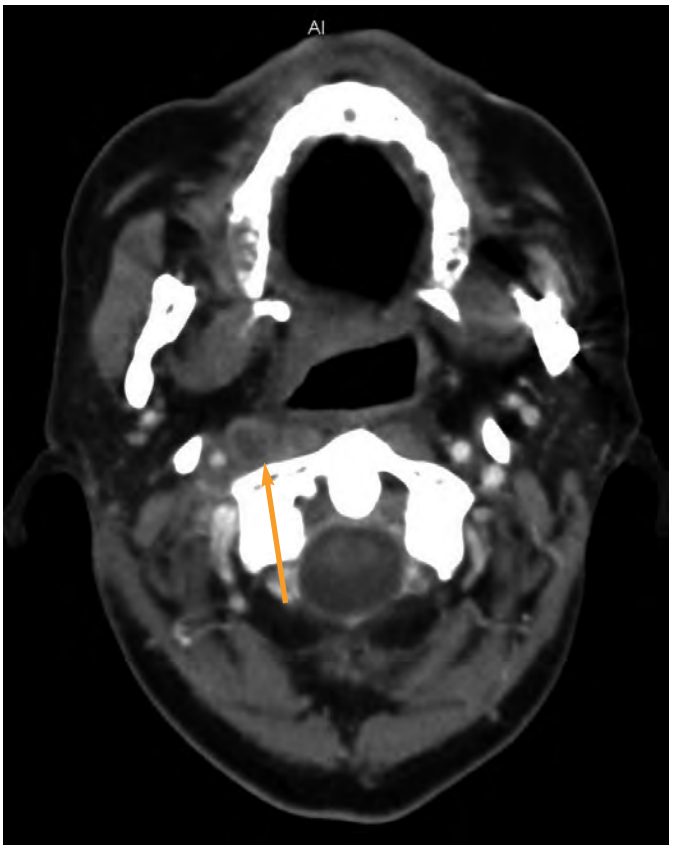

Figura 4-6. *Tomografía computarizada de cuello con contraste que refleja una adenopatía metastásica retrofaríngea (flecha gruesa) secundaria a un carcinoma de nasofaríngе. La flecha fina señala la arteria carótida interna.*

ESTUDIOS DE IMAGEN

La mayoría de estudios realizados para valorar las cadenas linfáticas cervicales está relacionada con patología neoplásica locorregional (fundamentalmente con carcinoma epidermoide de cabeza y cuello) o con neoplasias hematológicas (linfoma), y, en menor medida, con procesos inflamatorios-infecciosos o granulomatosos (sarcoidosis). La presencia de adenopatías en la región laterocervical es un hallazgo frecuente en individuos sanos, sobre todo en niños y adolescentes. Por ello es importante conocer el aspecto normal de los ganglios linfáticos cervicales en las distintas técnicas de imagen que tenemos a nuestra disposición (ecografía, TC y RM) y los cambios que en ellos se producen cuando existe invasión por lesiones neoplásicas o por procesos inflamatorios-infecciosos.

El papel del radiólogo es esencial en la valoración de las cadenas ganglionares, pues los estudios de imagen tienen mayor sensibilidad y fiabilidad en la detección de ganglios patológicos que la simple exploración clínica,[5] particularmente en los de localización profunda. Esta mayor capacidad de detección tiene una gran importancia, pues va a modificar en algunos casos la estadificación clínica inicial y variar el tipo de tratamiento del paciente.

Desgraciadamente, entre el 15 y el 20% de las metástasis ganglionares son indetectables por cualquier método de imagen existente en la actualidad, lo que provoca la necesidad de vaciamientos cervicales en cuellos que son teóricamente N0 (ninguna adenopatía patológica en la clasificación TNM) por la exploración y los estudios de imagen,[6] con el aumento de la morbilidad que conllevan estas técnicas quirúrgicas.

No existe una técnica estándar de estudio en la valoración de los ganglios linfáticos cervicales aunque la mayoría de estudios optan por la TC o la RM.[7,8] La ecografía ofrece una excelente resolución espacial, lo que permite una adecuada valoración de la estructura interna del ganglio. Sin embargo, se trata de una técnica con resultados muy dependientes de la experiencia del explorador, las imágenes que aporta son difícilmente reinterpretables por otro observador y tiene una baja sensibilidad para la valoración de adenopatías de localización retrofaríngea; por estos motivos es menos utilizada, en general, que la TC o la RM.

Los estudios de TC deben realizarse tras la administración de contraste intravenoso, a ser posible con equipos multidetectores, con una colimación que oscile entre 2 y 3 mm y ser valorados en dos proyecciones (axial y coronal). El estudio se extenderá desde el estrecho cérvico-torácico hasta la base del cráneo.

Las técnicas de RM deben incluir, además de secuencias convencionales potenciadas en T1 y T2 (generalmente en proyección axial y con supresión grasa), secuencia STIR si no se realiza T2 con supresión grasa y, tras la administración de contraste, secuencias potenciadas en T1 con supresión grasa en dos proyecciones (axial y coronal).

Las secuencias T2 con supresión grasa y STIR facilitan la identificación de los ganglios, mientras que las secuencias T1 con contraste y supresión grasa ayudan a separar los ganglios del tejido graso y a valorar el realce y la estructura de los ganglios. El grosor de corte entre los equipos oscila entre 4 y 5 mm y el espaciado entre cortes entre 0,5 y 1 mm.

La ecografía debe realizarse con una sonda lineal de alta frecuencia (7,5 MHz o superior). El paciente se examina en decúbito supino y con el cuello hiperextendido. En algunos casos puede ser de utilidad la evaluación de la vascularización del ganglio con el Doppler-color o el Doppler-espectral.

Otras técnicas como el empleo de contrastes ecográficos o la elastografía se emplean actualmente en muy escasos centros y de momento la evidencia científica sobre su utilidad es muy limitada.

La elección de la técnica de estudio inicial en un centro que disponga de todas las opciones tecnológicas debe estar en función de la experiencia y la formación de los radiólogos, de las características individuales del paciente (alergia a contrastes yodados, claustrofobia, portador de marcapasos, elementos metálicos en la dentadura, etc.) y de la tolerancia del paciente a exploraciones de larga duración. Siempre que sea posible debe ser consensuada con el resto de miembros del equipo multidisciplinario encargado de la patología de la cabeza y el cuello (fundamentalmente cirujanos maxilofaciales, otorrinolaringólogos [ORL] y oncólogos). Una vez que se ha realizado la valoración clínica, lo idóneo es crear un itinerario desde que el paciente acude al Servicio de Radiología hasta que se emite el informe radiológico, que incluya las distintas posibilidades teóricas de estudio y evite así demoras innecesarias.

CARACTERÍSTICAS DE LOS GANGLIOS LINFÁTICOS EN LOS ESTUDIOS DE IMAGEN

La valoración de normalidad frente a anormalidad de los ganglios linfáticos se realiza basándose en parámetros establecidos como son: el tamaño, el contorno, la homogeneidad y la

booksmedicos.org

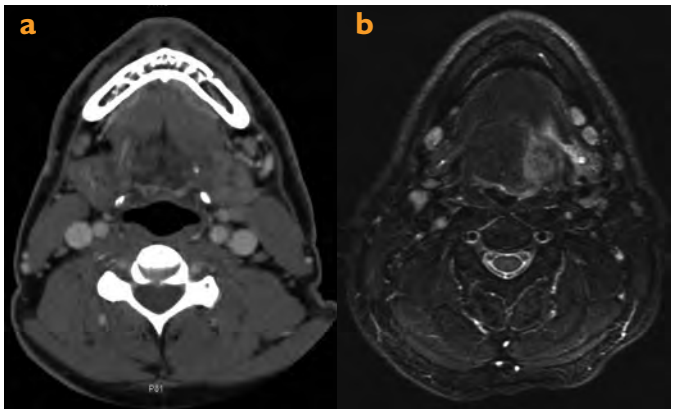

Figura 4-7. *Carcinoma infiltrante de lengua (flecha gruesa). a) Tomografía computarizada de cuello con contraste en la que se muestra una imagen de típicas adenopatías inespecíficas en niveles IB (flechas gruesas) y IIB (flechas finas). b) Resonancia magnética de la cavidad oral, en secuencia STIR. Se aprecian ganglios de pequeño tamaño y morfología ovoidea en nivel Ib y IIa (flechas finas). El aspecto y el tamaño sugieren ganglios sin infiltración metastásica, lo que se confirmó tras su exéresis quirúrgica.*

necrosis. Existen otras variables a considerar como la aparición de ganglios de aspecto quístico o la existencia de calcificaciones intraganglionares.

Tamaño y contorno

Los ganglios linfáticos "normales" desde el punto de vista radiológico son de morfología ovoidea (Fig. 4-7), mientras que los patológicos tienden a ser redondeados. Algunos autores[1] sugieren que cuando la relación entre el eje largo y el eje corto de la adenopatía es > 2 (morfología ovoidea) se favorece la posibilidad de benignidad, mientras que si esa relación es < 2 (morfología redondeada) es más probable la afección metastásica.

El tamaño del ganglio es un concepto equívoco y arbitrario, pues aunque los ganglios malignos suelen estar aumentados de tamaño (Fig. 4-8), también pueden estarlo los ganglios inflamatorios, y por otra parte puede haber depósitos metastásicos en ganglios de tamaño normal. Si se utiliza el diámetro longitudinal máximo, el límite superior de la normalidad en los niveles I y II, medidos en diámetro transverso, es de 15 mm, mientras que para el resto es de 10 mm.[8] Hay zonas especiales, como son los ganglios retrofaríngeos, en que este tamaño disminuye hasta los 6-8 mm. Con estos datos los falsos positivos serían del 15% y los falsos negativos del 20%.

Cuando se realizan estudios disminuyendo el tamaño máximo del ganglio hasta 5-10 mm[9] aumenta la sensibilidad, pero disminuye la especificidad (sensibilidad: 98%; especificidad: 13% para los nódulos de 5 mm en la TC).

Cuando se realizan exámenes seriados en un paciente con carcinoma conocido, el aumento de tamaño de un ganglio previamente existente, independientemente de la medida de su diámetro, debe considerarse sospechoso de malignidad.

De todas maneras, ni la TC ni la RM (ni la tomografía por emisión de positrones [PET]) tienen la suficiente sensibilidad en la detección de metástasis en ganglios de pequeño tamaño (micrometástasis), por lo que en muchas instituciones se realizan vaciamientos funcionales cervicales profilácticos (unilaterales o incluso

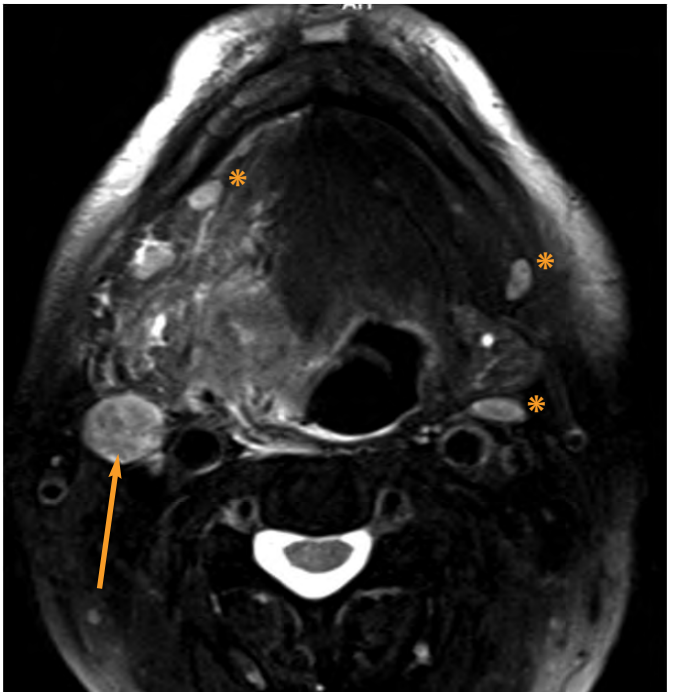

Figura 4-8. *Resonancia magnética de cuello (secuencia potenciada en T2 con supresión grasa en el plano transversal obtenida en un paciente con un extenso carcinoma de pilar amigdalino anterior derecho. Se observa una adenopatía metastásica en el nivel IIa derecho (flecha) , que muestra una morfología redondeada y una señal de resonancia heterogénea. Compárese con la morfología ovoidea de ganglios normales situados en ambos niveles I y IIa izquierdo (asteriscos).*

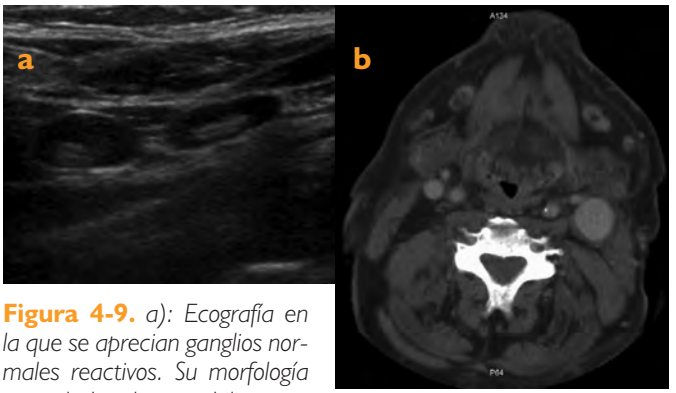

Figura 4-9. *a): Ecografía en la que se aprecian ganglios normales reactivos. Su morfología es ovalada y la zona hiliar ecogénica está conservada (flechas), rodeada de parénquima hipoecoico, homogéneo y uniforme. b) Tomografía computarizada de cuello con contraste en el mismo paciente. Las adenopatías (flechas) tienen una zona con valores de densidad en el rango de la grasa.*

bilaterales) en función del riesgo de afección ganglionar, pese a la ausencia de hallazgos clínicos o radiológicos.[6] Este riesgo se puede predecir en función de la localización y estadificación T del tumor primario, por lo que a aquellos pacientes con tumores que tienen un riesgo superior al 15-20% de presentar afección metastásica cervical se les practica un vaciamiento funcional. Esta estrategia tiene el inconveniente de sobretratar hasta un 80% de pacientes.

Recientemente se ha propuesto la estadificación a través de biopsia del ganglio centinela como un método más sensible en la detección de metástasis. Esta técnica se realiza a partir de la inyec-

booksmedicos.org

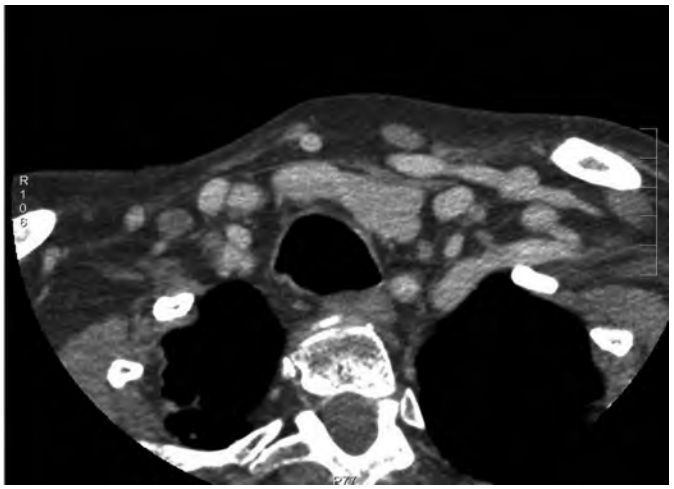

Figura 4-10. *Tomografía computarizada de cuello con contraste. Se aprecia una adenopatía no homogénea de pequeño tamaño en la región supraclavicular (flecha). Metástasis de carcinoma linfoepitelial.*

ción de un trazador en el lecho del tumor primario que drena por los linfáticos y permite la identificación mediante una gammacámara del ganglio de drenaje primario o centinela que posteriormente se biopsia, realizándose entonces linfadenectomía únicamente en aquellos pacientes en los que el ganglio centinela es positivo en el estudio histopatológico. Es una técnica que requiere validación previa en el centro antes de su utilización como método de estadificación.

Homogeneidad

Los ganglios linfáticos normales son homogéneos, salvo por el contenido graso de la zona del hilio, que se sitúa en la periferia del nódulo (Fig. 4-9).

Cuando un ganglio es invadido por células tumorales, la afección primaria se produce esencialmente en la región subcapsular, pudiendo dar lugar a zonas de captación heterogénea del ganglio, con áreas de baja densidad, fundamentalmente en la periferia (Fig. 4-10). Cuando se visualiza un ganglio de estas características, se debe considerar patológico.

Necrosis

La existencia de necrosis central permite diagnosticar un ganglio como patológico mientras no se demuestre lo contrario (Fig. 4-11), independientemente de su tamaño.

Figura 4-12. *a) Ecografía que refleja un ganglio metastásico de carcinoma epidermoide de paladar con necrosis quística (anecoica) en su zona central. b) Ganglio metastásico de carcinoma de pulmón con necrosis coagulativa (ecogénica) en su interior.*

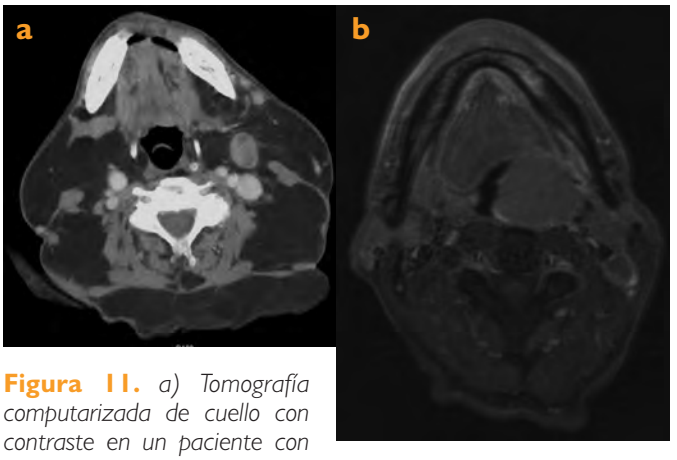

Figura 11. *a) Tomografía computarizada de cuello con contraste en un paciente con enfermedad de Madelung. Se aprecia adenopatía con signos de necrosis (flecha) en el nivel IIA. b) Resonancia magnética de la cavidad oral: secuencia T1 con supresión grasa tras la administración de contraste en la que se aprecia una tumoración amigdalar izquierda (flecha gruesa) y una adenopatía necrosada (flecha fina).*

Si se pueden realizar mediciones de densidad, los valores de esta zona de necrosis central son similares a los del agua. El diagnóstico diferencial hay que hacerlo con las zonas de metaplasia grasa, que, además de sus valores de densidad diferenciados, se localizan excéntricamente.

En la RM la zona de necrosis aparece hiperintensa en secuencias potenciadas en T2 y como áreas hipointensas en secuencias potenciadas en T1 que no se realzan tras la administración de contraste.

En la ecografía las zonas de necrosis pueden aparecer con dos apariencias distintas: como zonas focales anecoicas o hipoanecoicas en el interior del ganglio (necrosis quística) o como zonas hiperecogénicas (necrosis coagulativa) (Fig. 4-12).

La sensibilidad de la TC y la RM es similar en la detección de necrosis y ambas muestran una sensibilidad superior a la ecografía.[10]

Existen otros procesos, tanto inflamatorios (tuberculosis ganglionar) como neoplásicos (carcinoma papilar de tiroides, linfoma no Hodgkin, carcinoma de células neuroendocrinas), que al igual que los carcinomas epidermoides de cabeza y cuello pueden presentar zonas de necrosis y con los que habrá que establecer el diagnóstico diferencial (Fig. 4-13).

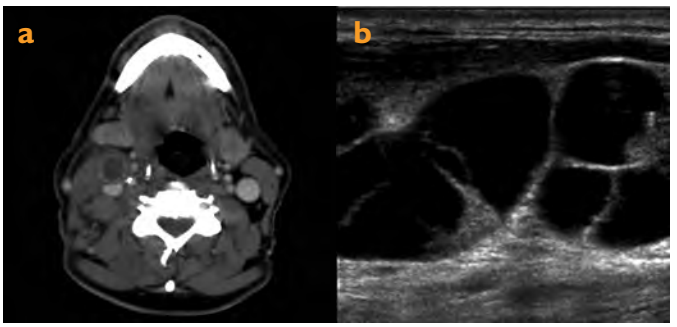

Figura 4-13. *a) Tomografía computarizada de cuello con contraste. Se aprecian dos adenopatías patológicas en el nivel II, una de ellas sólida (flecha fina) y otra necrosada, con aspecto casi quístico (flecha gruesa): metástasis de carcinoma de células neuroendocrinas. b) Ecografía que muestra adenopatías con amplio componente quístico, con septos y algunas nodulaciones sólidas entre los quistes (flechas) en un carcinoma papilar de tiroides.*

booksmedicos.org

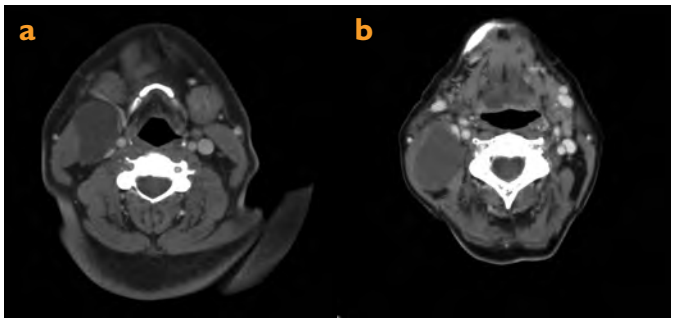

Figura 4-14. *Tomografía computarizada de cuello con contraste. A) Formación quística (flecha) situada entre el músculo esternocleidomastoideo (ECM) y grandes vasos, adaptándose al espacio que forman. Es una imagen típica de quiste branquial. B) Tumoración ovoidea quística de aspecto expansivo (flecha) que se localiza entre el ECM y el margen posterolateral de la vena yugular interna. Linfoma no Hodgkin.*

Cuando el grado de necrosis es muy importante, los nódulos pueden presentar apariencia quística, con una pared captante muy delgada o inapreciable. En un adulto con una lesión quística única de estas características se debe descartar la existencia de tumores de cabeza y cuello, carcinoma papilar de tiroides o linfoma (Fig. 4-14).

Hilio ganglionar

El 90% de los ganglios normales con eje corto superior a 5 mm presenta un hilio ecogénico identificable ecográficamente[11] (Fig. 4-8). La ausencia de esta ecogenicidad hiliar es un dato muy importante para clasificar un ganglio como patológico, aunque su tamaño esté dentro de los límites normales que se han indicado anteriormente. La menor resolución espacial de la TC y la RM hace que su sensibilidad sea mucho menor para detectar este hilio y su ausencia no sea un dato utilizado habitualmente en estas técnicas para la detección de adenopatías cervicales patológicas.

Calcificaciones intraganglionares

La ecografia es la técnica más sensible para la detección de calcificaciones ganglionares y puede clasificarlas en microcalcificaciones (focos puntiformes hiperecógenos que no dejan sombra posterior) y macrocalcificaciones (con sombra posterior). Estas calcificaciones aparecen aproximadamente en un 1% de los ganglios linfáticos[12] y no son habituales en los tumores de cabeza y cuello. Pueden encontrarse tanto en procesos benignos (tuberculosis) como malignos (carcinoma papilar de tiroides –el más habitual–, adenocarcinomas mucinosos o linfomas tratados) (Fig. 4-15).

Otros parámetros que se deben valorar.

Además de los criterios mencionados existen otro tipo de alteraciones que deben ser valoradas por su implicación en el pronóstico, tratamiento y manejo del enfermo:

1. Diseminación extracapsular. Implica la existencia de extensión de la enfermedad fuera del ganglio. Se manifiesta radiológicamente por la presencia de nódulos desdibujados o mal definidos y por la extensión a tejidos adyacentes (Fig. 4-16). Su presencia representa mal pronóstico, aumentando la tasa de recurrencia y disminuyendo la supervivencia.

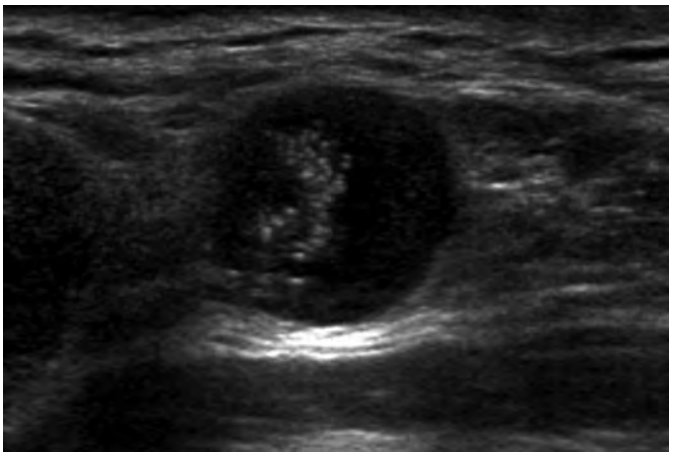

Figura 4-15. *Ecografía que refleja un ganglio con metástasis de carcinoma papilar de tiroides. Su morfología es redondeada y presenta múltiples microcalcificaciones en su interior, visualizadas como focos puntiformes hiperecógenos (flecha) que no dejan sombra posterior.*

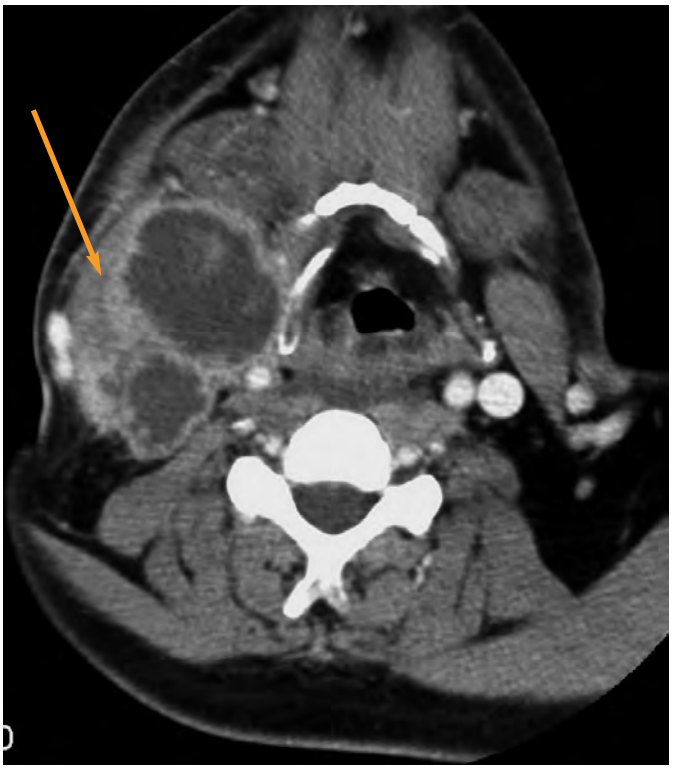

Figura 4-16. *Tomografía computarizada de cuello con contraste que refleja adenopatías necrosadas de gran tamaño laterocervicales derechas con contornos mal definidos e irregulares que infiltran el músculo esternocleidomastoideo (flecha) lo que sugiere diseminación extracapsular (confirmado tras cirugía).*

2. Invasión carotídea. Al contrario de lo que ocurre con la afección yugular, la posible invasión de la arteria carótida condiciona en muchas ocasiones el tratamiento del paciente, pues supone en la clasificación TNM su inclusión en un estadio IV,[3] lo que impide teóricamente la cirugía. La invasión de la vaina de la carótida viene dada radiológicamente por la pérdida del plano graso de separación. Se supone que cuando la lesión engloba tres cuartos o más de la circunferencia

booksmedicos.org

Figura 4-17. *Tomografía computarizada de cuello con contraste que muestra una gran masa adenopática laterocervical izquierda (linfoma) que engloba completamente a la arteria carótida interna (flecha fina) y ocupa el espacio prevertebral (flecha gruesa).*

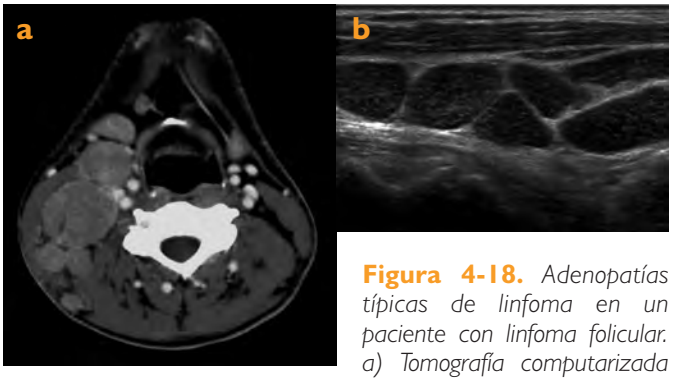

Figura 4-18. *Adenopatías típicas de linfoma en un paciente con linfoma folicular. a) Tomografía computarizada de cuello con contraste en la que se aprecian ganglios homogéneos, densos, algunos de gran tamaño. b) La ecografía muestra múltiples adenopatías agrupadas, con morfologías redondeadas o poligonales, la mayoría sin hilio ecogénico identificable. Los ganglios presentan un patrón micronodular o reticular en su interior.*

carotídea la arteria está invadida[13] (Fig. 4-17). En casos seleccionados y cuando éste es el único parámetro de inoperabilidad, se puede realizar una prueba de oclusión de carótida; si el paciente lo tolera se puede ocluir la carótida y proceder al tratamiento quirúrgico.

3. La invasión ósea (fundamentalmente de base de cráneo y región prevertebral) convierte al tumor en inoperable y conlleva un pobre pronóstico. La preservación del espacio graso prevertebral se asesora mejor con RM que con TC.[7]

ADENOPATÍAS DE OTRAS ETIOLOGÍAS

Además de los tumores de cabeza y cuello, los linfomas son el otro gran grupo nosológico que presenta habitualmente adenopatías cervicales. Estas adenopatías suelen ser en la TC densas, redondeadas y homogéneas (Fig. 4-18), y frecuentemente bilaterales, aunque en un pequeño porcentaje (5%) pueden presentar necrosis.

También los procesos inflamatorios pueden provocar la existencia de adenopatías de tamaño o aspecto patológico, tanto los agudos (abscesos, mononucleosis) como los crónicos (tuberculosis) (Fig. 4-19), aunque también se pueden ver en patología menos habitual (enfermedad por arañazo de gato –bartonellosis–, leishmaniasis, toxoplamosis, etc.).

El diagnóstico diferencial no se puede hacer sólo con la imagen, sino que debe basarse en la clínica y la exploración del paciente.

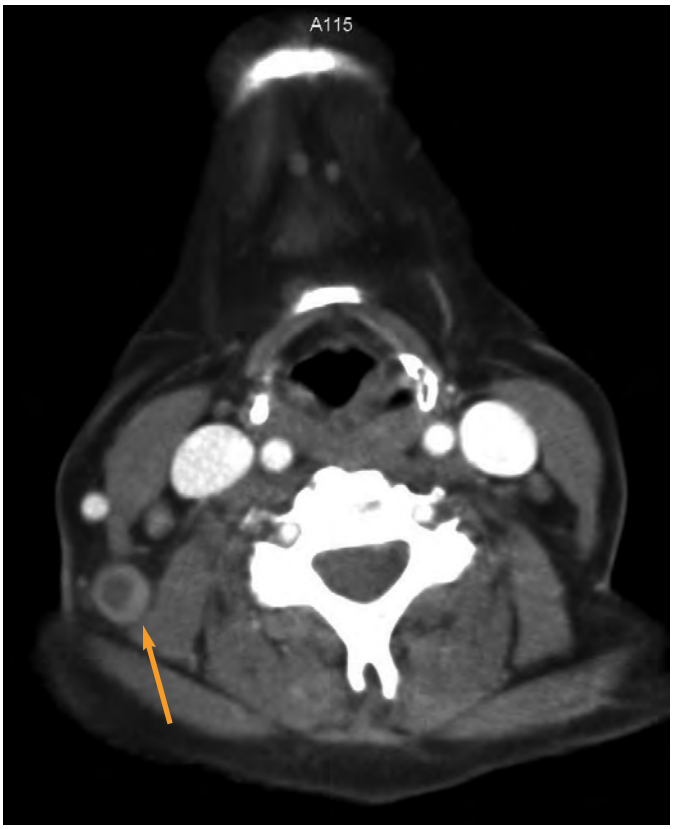

Figura 4-19. *Tomografía computarizada de cuello con contraste que muestra una adenopatía con centro necrosado (flecha) en el nivel V derecho, que histológicamente correspondía a una linfadenopatía granulomatosa necrotizante (tuberculosis).*

CONDUCTA ANTE UNA TUMORACIÓN CERVICAL

La aparición de una tumoración cervical suele alarmar al paciente que acude, por lo general, pronto a la consulta del médico. Es la diferente formación y el manejo de los especialistas a los que van los enfermos (medicina interna, cirujanos generales, especialistas ORL, cirujanos maxilofaciales, médicos de familia, etc.) lo que impide un estudio sistemático y homogéneo de todos los pacientes.

En ocasiones se hacen estudios exhaustivos analíticos y de imagen; en otros casos se realiza una punción "a ciegas" de la lesión palpable, sin que se tenga la certeza de obtener tejido

booksmedicos.org

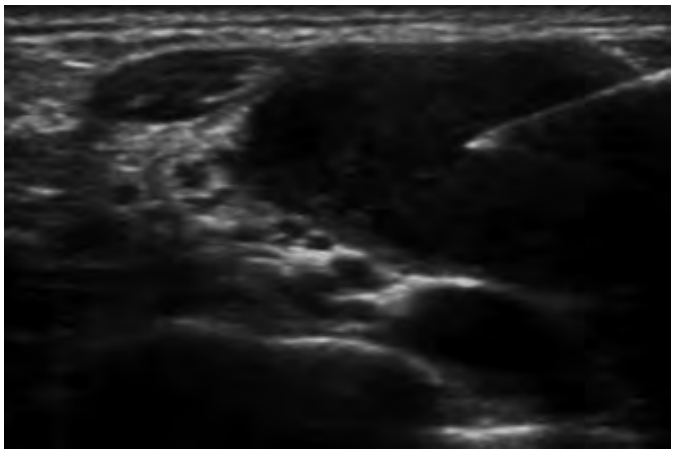

Figura 4-20. *Punción aspiración con aguja fina del ganglio cervical. La situación de la punta de la aguja debe visualizarse adecuadamente antes de comenzar la aspiración.*

viable; o bien, se realiza tumorectomía sin otro tipo de valoración.

Todos estos procedimientos pueden ser innecesarios o, en el peor de los casos, retrasar el diagnóstico, por lo que se debe de tratar de convencer a los distintos profesionales de la necesidad de homogeneizar los estudios que se realizan en este tipo de lesiones.

Probablemente el método más simple y coste-efectivo sea la realización de una ecografía cervical que nos va a valorar el aspecto de la tumoración, su estructura interna, la existencia o no de otras lesiones y con la cual podemos realizar una punción guiada por ecografía (Fig. 4-20).

PUNCIÓN ASPIRACIÓN CON AGUJA FINA

En este tipo de pacientes o en aquéllos con enfermedad neoplásica maligna conocida, en los que se han detectado adenopatías cervicales sospechosas (sea por palpación, TC, RM o ecografía), la forma más precisa de confirmar o descartar la afectación metastásica es con la punción aspiración con aguja fina (PAAF) guiada por ecografía[14]. Esta técnica ofrece, en esta situación, una sensibilidad y una especificidad cercana al 95%. Presenta muy baja morbilidad, aunque requiere cierta experiencia para obtener los mejores resultados y un citopatólogo entrenado.

Puede realizarse acoplando un dispositivo coaxial a la sonda ecográfica, aunque es más habitual realizarla con la denominada "técnica de manos libres", en la que con una mano se sostiene la sonda ecográfica y con la otra se introduce la aguja siguiendo el

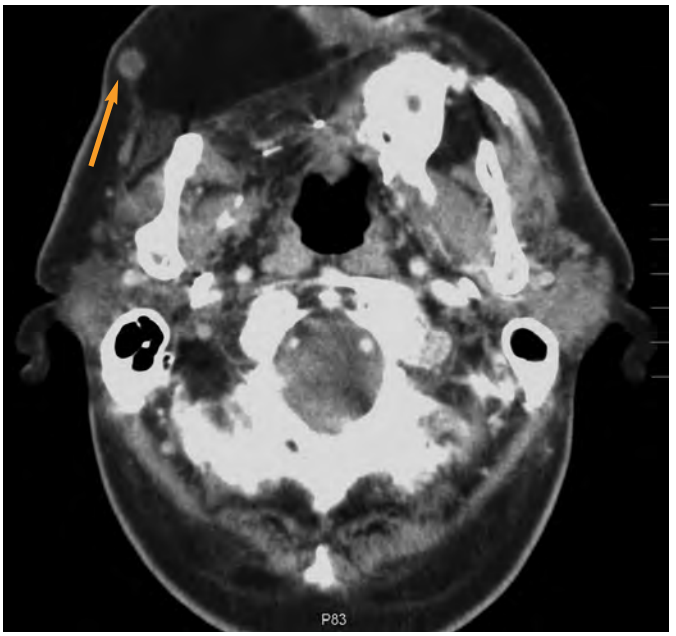

Figura 4-21. *Tomografía computarizada de cuello con contraste en un paciente con maxilectomía ampliada por carcinoma, con reconstrucción y colgajo de pectoral. Metástasis incipiente (flecha) en el borde del colgajo.*

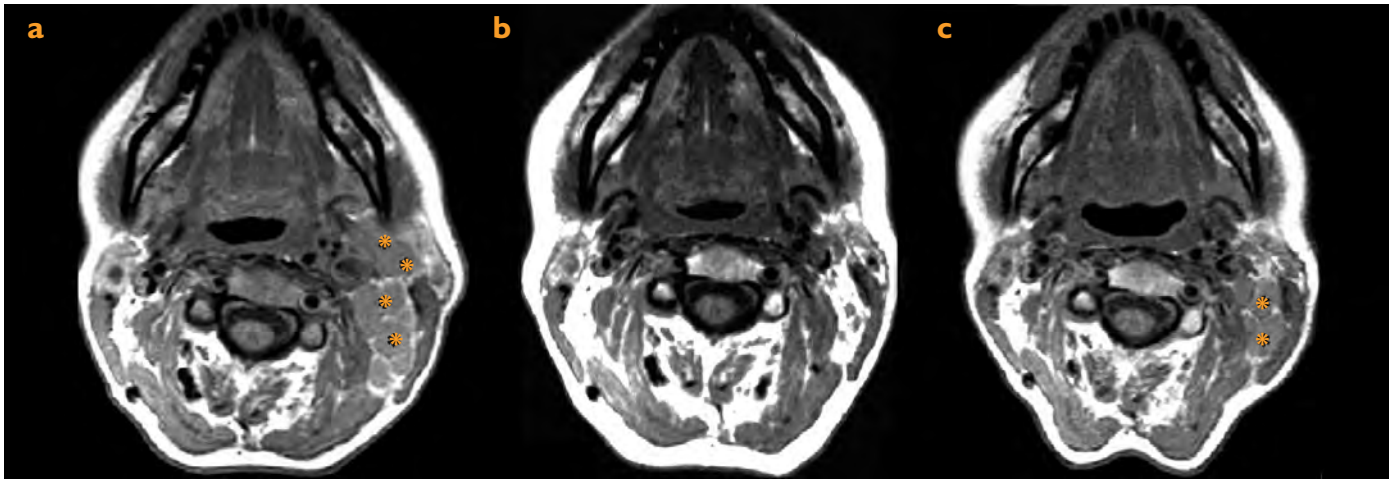

Figura 4-22. *Estudio seriado de resonancia magnética de cuello (secuencia potenciada en T1) en el plano transversal obtenido en un paciente tratado con quimio y radioterapia de un carcinoma de nasofaringe. El estudio inicial (a) muestra múltiples adenopatías metastásicas en el nivel II izquierdo (asteriscos), que prácticamente desaparecieron en un control realizado 2 meses tras finalizar el tratamiento (b). Un control posterior a los 6 meses (c) muestra de forma clara una recidiva ganglionar (asteriscos).*

booksmedicos.org

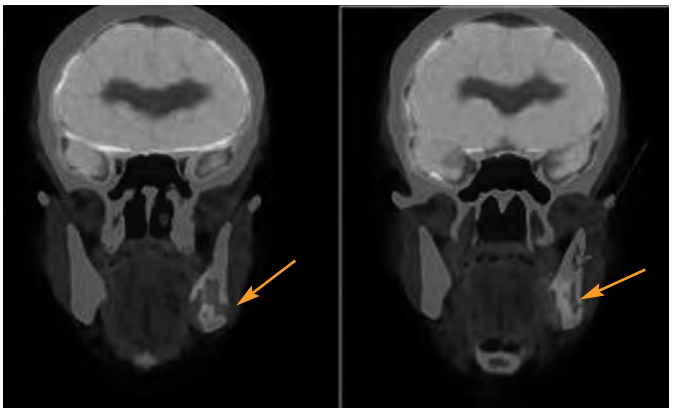

Figura 4-23. *Recidiva de carcinoma de glándulas salivales menores. Estudio de fusión de tomografía computarizada por emisión de positrones y tomografía computarizada. Proyección coronal en la que se aprecia un área hipermetabólica (flecha) en la mucosa yugal y un ángulo mandibular izquierdo con destrucción ósea. (Cortesía de: Dra. M.ª Angustias Muros de Fuentes, facultativo especialista de área de Medicina Nuclear del Hospital Virgen de las Nieves [Granada].)*

mismo plano de la sonda, lo que permite visualizar en todo momento el avance de la aguja hasta situarla en el punto en el que se realizará la aspiración. El grosor habitual de las agujas empleadas está entre 22 y 25 G, acopladas a una jeringa de 5-10 cc para realizar la aspiración.

En los casos en los que se han detectado uno o varios ganglios de características patológicas en el cuello, sin que exista una enfermedad neoplásica previamente conocida, la principal entidad que debe ser descartada es el linfoma. En este segundo escenario los patólogos suelen preferir la escisión de un ganglio completo para realizar el diagnóstico, ya que con la PAAF puede ser muy difícil diferenciar un ganglio reactivo de un linfoma de bajo grado, y una biopsia quirúrgica permite además el empleo de marcadores inmunohistoquímicos.

La biopsia con aguja gruesa (BAG), realizada con calibres entre 14 y 18 G, es una alternativa a la biopsia quirúrgica.[15]

METÁSTASIS DE TUMOR PRIMARIO DE ORIGEN DESCONOCIDO

La afección metastásica de los ganglios cervicales en ausencia de un tumor primario conocido ocurre entre un 2 y un 9% de los casos. La mayoría de estos tumores se localiza en la cabeza y el cuello y, puesto que las vías de diseminación linfática son bastante predecibles, la existencia de un ganglio metastásico en un nivel determinado nos puede orientar hacia la localización del primario.[16]

Si tras la valoración clínica, la exploración endoscópica y el estudio radiológico de cabeza y cuello no se consigue localizar el tumor primario, la búsqueda radiológica debe incluir estudios digestivos altos y TC de tórax y abdomen.

Pese a ello, en muchas ocasiones no se consigue detectar el tumor primario con las técnicas radiológicas, por lo que algunos autores sugieren la utilización de la PET en este tipo de pacientes.[17]

CONTROL Y SEGUIMIENTO DE LOS PACIENTES

El seguimiento de los pacientes tratados de un cáncer de cabeza y cuello se complica por los importantes cambios anatómicos que en ellos se producen como consecuencia de los vaciamientos ganglionares y de la cirugía agresiva que en muchas ocasiones se utiliza, con exéresis amplias e injertos para reconstruir las zonas alteradas (Fig. 4-21). Además de los cambios quirúrgicos, existen también otros de aspecto inflamatorio provocados por la radioterapia que nos pueden confundir y dificultar la valoración de los estudios de la TC o la RM.

En cualquier caso se recomienda esperar al menos dos o tres meses para realizar el primer control postratamiento para minimizar los cambios que se hayan podido producir poscirugía, posradioterapia o por ambos.[18]

La única forma que se dispone para valorar las posibles alteraciones es hacer seguimientos controlados y acudir a la biopsia de las zonas que sean sospechosas de recidiva (Fig. 4-22).

Estas dificultades pueden ser resueltas parcialmente con la incorporación de los estudios de fusión PET/TC, que combinan en una única imagen lo mejor de los estudios funcionales (PET) con lo mejor de los anatómicos.

La utilización de la FDG (2-[fluorina 18] fluoro-2-deoxy-d-glucosa) como radionúclido en la PET y la existencia de valores numéricos (*standard uptake value* [SUV]) de acúmulo de la FDG, como consecuencia del aumento del consumo de glucosa en áreas patológicas de tejidos alterados anatómicamente, pueden facilitar la localización y posterior biopsia de potenciales recidivas, tanto del tumor primario como de los ganglios afectados (Fig. 4-23). La utilización de estudios de fusión con TC impide atribuir estas zonas alteradas en la PET a áreas anatómicas normales, confundir recidivas tumorales con procesos inflamatorios u obviar lesiones necrosadas en las que la PET podría ser normal.[17]

OTRAS TÉCNICAS DE RESONANCIA MAGNÉTICA EN EL DIAGNÓSTICO DE GANGLIOS CERVICALES

La introducción intravenosa de pequeñas partículas de óxido de hierro ha sido utilizada también para el diagnóstico de ganglios patológicos.[19] Estas partículas son atrapadas por los ganglios linfáticos normales, lo que provoca una disminución de la intensidad de señal de estos ganglios en las secuencias potenciadas en T2 y T2* (eco de gradiente T2) por los efectos de susceptibilidad magnética y acortamiento del T2 de los depósitos de hierro.

Los ganglios patológicos, por el contrario, al tener alterados los mecanismos de fagocitosis, no atrapan estas partículas, por lo que estos ganglios no mostrarían la disminución de intensidad de señal de los ganglios normales.

Estos contrastes de hierro no han sido aprobados para su uso clínico y su utilización actual se limita a estudios de investigación, que incluyen además del estudio de la afección metastásica ganglionar, la valoración de la placa ateromatosa en arterias carótidas, de lesiones focales hepáticas y de tumores pélvicos

booksmedicos.org

Otro método que se ha investigado en los últimos años es la utilización de técnicas avanzadas en RM (fundamentalmente difusión) en la valoración de los ganglios linfáticos. Las imágenes potenciadas en difusión valoran los movimientos aleatorios de las moléculas de agua dentro de los tejidos. Este movimiento se puede cuantificar utilizando el denominado coeficiente de difusión aparente (CDA), que tiene una relación inversa con la celularidad tisular. Estudios recientes muestran cómo esta técnica podría discriminar entre adenopatías benignas (CDA elevado) y malignas (CDA disminuido.[20]

EL INFORME DEL RADIÓLOGO

El informe del radiólogo debe incluir la localización por niveles de las adenopatías, su tamaño, las características que las hacen sugestivas o sospechosas de corresponder a adenopatías patológicas y si son unilaterales o bilaterales.

En caso de que las características de imagen lo sugieran, debe hacer referencia a la sospecha de diseminación extracapsular, englobamiento de vasos o afección de estructuras óseas.

El informe debe concluir con un pequeño diagnóstico diferencial basado en todas estas variables si se desconoce la lesión primaria.

La existencia de protocolos de estudios consensuados y de itinerarios dentro del Servicio de Radiología, así como una buena comunicación con los especialistas del Comité multidisciplinario de cabeza y cuello, permitirá un tratamiento homogéneo y de calidad en el menor tiempo posible.

REFERENCIAS

1. Som PM. Lymph nodes. In: Som PM, Curtin HD, editors. Head and neck imaging. 4th edition. St. Louis: Mosby; 2003. p. 1865-934.
2. American Joint Committee on Cancer Staging. American Joint Committee on Cancer Staging manual. 5th edition. Philadelphia: Lippincott Raven; 1997.
3. Robbins KT. Pocket guide to neck dissection and TNM staging of head and neck cancer. Alexandria (VA): American Academy of Otolaringology-Head and Neck Surgery. 1991.
4. Som PM, Curtin HD, Mancuso AA. An imaging-based classification for the cervical nodes designed as an adjunct to recent clinically based nodal classification. Arch Otolaryngol Head Neck Surg. 1999;125:388-96.
5. Haberal I, Celik H, Göcmen H, Akmansu H, Yörük M, Ozeri C. Which is important in the evaluation of metastatic lymph nodes in head and neck cancer: palpation, ultrasonography, or computed tomography? Otolaryngol Head Neck Surg. 2004;30:197-201.
6. Head and neck cancer. Practice guidelines in oncology-v.2.2008. National Comprehensive Cancer Network (NCCN). Disponible en: http://www.nccn.org/
7. Ishikawa M, Anzai Y. MR imaging of lymph nodes in the head and neck. Neuroimaging Clin N Am. 2004;14: 679-94.
8. Gor DM, Langer JE, Loevner LA. Imaging of cervical lymph nodes in head and neck cancer: the basics. Radiolog Clin N Am. 2006;44:101-10.
9. Curtin HD, Ishwaran H, Mancuso AA, Dalley RW, Caudry DJ, McNeil BJ. Comparison of CT and MR imaging in staging of neck metastases. Radiology. 1998;207:123-30.
10. King AD, Tse GM, Ahuja AT, Yuen EH, Vlantis AC, To EW, et al. Necrosis in metastatic neck nodes: diagnostic accuracy of CT, MR imaging and US. Radiology. 2004;230:720-6.
11. Ying M, Ahuja A. Sonography of neck lymph nodes. Part I. Normal lymph nodes. Clin Radiol. 2003;58:351-8.
12. Eisenkraft BL, Som PM. The spectrum of benign and malignant etiologies of cervical node calcification. AJR Am J Roentgenol. 1999;172:1433-7.
13. Yousem DM, Hatabu H, Hurst RW, Seigerman HM, Montone KT, Weinstein GS, et al. Carotid artery invasion by head and neck masses: prediction with MR imaging. Radiology. 1995;195:715-20.
14. Knappe M, Louw M, Gregor RT. Ultrasonography-guided fine-needle aspiration for the assessment of cervical metastases. Arch Otolaryngol Head Neck Surg. 2000;126:1091-6.
15. Kim BM, Kim EK, Kim MJ, Yang WI, Park CS, Park SI. Sonographically guided core needle biopsy of cervical lymphadenopathy in patients without known malignancy. J Ultrasound Med. 2007;26:585-91.
16. Mukherji SK, Armao D, Joshi VM. Cervical nodal metastases in squamous cell carcinoma of the head and neck: what to expect. Head Neck. 2001;11:995-1005.
17. Fukui MB, Blodgett TM, Snyderman CH, Johnson JJ, Myers EN, Townsend DW, et al. Combined PET-CT in the head and neck. Part 2. Diagnostic uses and pitfalls of oncologic imaging. Radiographics. 2005;25:913-30.
18. Stambuk HE, Karimi S, Lee N, Patel SG. Oral cavity and oropharynx tumors. Radiol Clin North Am. 2007;45:1-20.
19. Mack MG, Balzer JO, Straub R, Eichler K, Vogl TJ. Superparamagnetic iron oxide-enhanced MR imaging of head and neck lymph nodes. Radiology. 2002;222:239-44.
20. Sumi M, Sakihama N, Sumi T, Morikawa M, Uetani M, Kabasawa H, et al. Discrimination of metastatic cervical lymph nodes with diffusion-weighted MR imaging in patients with head and neck cancer. AJNR Am J Neuroradiol. 2003;24:1627-34.

booksmedicos.org

5

PET/TC en la estadificación y el seguimiento de tumores malignos de la cabeza y el cuello

M. J. García Velloso, J. M. Alcalde Navarrete y J. C. Larrache Latasa

INTRODUCCIÓN

Si bien hasta el 80% de los tumores malignos de cabeza y cuello diagnosticados en estadios precoces pueden ser curados, casi la mitad de los pacientes sufre enfermedad localmente avanzada o metástasis ganglionares al diagnóstico. El factor pronóstico más importante en los carcinomas escamosos de cabeza y cuello es la extensión ganglionar de la enfermedad. Así, en términos de supervivencia, ésta queda reducida al 30% en aquellos pacientes con metástasis ganglionares, en comparación con al menos un 50% a 5 años cuando no las hay. Además, estos tumores pueden tener un gran impacto sobre funciones básicas como la alimentación o el habla y el tratamiento puede afectar de manera significativa la apariencia externa de los pacientes. El abordaje a menudo requiere colaboración multidisciplinar y las técnicas de diagnóstico por imagen desempeñan una función muy importante tanto en la estadificación inicial como en la planificación del tratamiento, la evaluación de la respuesta y la reestadificación y el seguimiento de los pacientes.

La tomografía computarizada (TC) y la resonancia magnética (RM) son las técnicas de diagnóstico convencional (TDC) en el manejo clínico de estos pacientes. Son técnicas de imagen estructural y permiten identificar cambios de tamaño y distorsión anatómica. Sin embargo, presentan algunas limitaciones como: baja sensibilidad para detectar enfermedad de pequeño tamaño, inferior a 1 cm, incapacidad para proporcionar una valoración precoz de la respuesta al tratamiento y dificultad para diferenciar entre enfermedad residual y recidiva de cambios secundarios a los tratamientos.

La tomografía por emisión de positrones (PET) es una técnica de diagnóstico por imagen de medicina nuclear que permite analizar la captación y la retención de diferentes radiofármacos por las células y proporcionar información metabólica sobre procesos bioquímicos. Mejora la detección de infiltración ganglionar tumoral y de metástasis a distancia respecto a las TDC.[1] Permite caracterizar si las alteraciones estructurales son debidas a un tumor, a secuelas de tratamientos previos o a otros procesos biológicos. Por tanto, la PET proporciona información adicional y complementa las TDC.[2] La mayor evidencia se da en pacientes con tumores de cabeza y cuello de estirpe escamosa y en pacientes con cáncer diferenciado de tiroides.[3]

Los estudios de PET se realizan habitualmente con un radiofármaco análogo de la glucosa denominado 2-^{18}F-fluoro-2-deoxi-D-glucosa (FDG). Una vez en el interior de las células, la FDG es fosforilada por la enzima hexokinasa y, a diferencia de la glucosa, queda atrapada dentro de las células sin seguir los pasos ulteriores de la cadena glucolítica, ya que esta molécula no es sustrato de la glucosa-6-fosfato isomerasa, enzima que interviene en el siguiente paso de la cadena. Tampoco puede seguir las vías metabólicas distintas a la glucolisis. Por todo ello, la captación de FDG representa la concentración de glucosa marcada y el grado de actividad glucolítica presente en el tejido. Las células tumorales en general y el carcinoma escamoso especialmente presentan un metabolismo de glucosa aumentado con relación al tejido sano adyacente. Esta mayor avidez por la FDG, mediada por los transportadores de glucosa celulares, permite obtener una gran resolución de contraste en las imágenes de PET. Las lesiones tumorales se presentan como imágenes hipercaptantes o hipermetabólicas.

Para realizar un análisis semicuantitativo de la captación del radiofármaco se seleccionan los planos que mejor muestran la imagen hipermetabólica, delimitando un volumen de interés (VOI) dentro de sus contornos. La intensidad de captación del radiofármaco se cuantifica habitualmente mediante el índice *Standard uptake value* (SUV) utilizando la siguiente fórmula:

SUV = concentración del VOI (Bq/g) x peso del paciente (g)/dosis inyectada (Bq)

Son varios los factores físicos que repercuten en la calidad de la imagen de los estudios de PET y en particular sobre el valor de la captación del radiofármaco, entre los que conviene destacar la atenuación de los fotones. La atenuación o transmisión de fotones a través de un medio material está caracterizada por el coeficiente de atenuación, que depende de la energía del fotón y del número atómico del material. Una de las características de la PET es que la corrección de atenuación es precisa y relativamente fácil de aplicar. Ello se debe a que la atenuación de los fotones sólo depende de la composición del medio y del espesor total del medio atenuador. Así, en un equipo de PET estándar los coeficientes de atenuación se determinan en un estudio de PET de transmisión. En éste, una fuente lineal emisora de positrones, como el ^{68}Ge, extendida a lo largo del eje del tomógrafo, gira alrededor del paciente y el tomógrafo mide las coincidencias en las que un fotón de aniquilación ha sido capaz de atravesar el medio

booksmedicos.org

atenuador (paciente). El cociente entre las cuentas de este estudio con las de otro estudio sin paciente ("en vacío") permite obtener el factor corrector de la atenuación (FCA) de cada línea de coincidencia.

Equipos PET/TC

En los equipos híbridos PET/TC (siglas en inglés de *positron emission tomography/computed tomography*) el mapa de atenuación se obtiene a partir de las imágenes generadas por la TC. La utilización de la imagen de la TC para obtener los FCA presenta las siguientes ventajas:

- Presenta mucho menos ruido estadístico en comparación con una imagen de transmisión obtenida con una fuente radiactiva.
- Puede ser adquirida de forma mucho más rápida que la imagen de transmisión estándar con 68Ge.
- Es posible obtener un estudio sin contaminación de transmisión realizado tras la inyección del radiofármaco, porque el flujo de los fotones de rayos X es varios órdenes de magnitud superior al flujo de los fotones de emisión.
- No es necesario disponer del equipamiento preciso para las fuentes de 68Ge (blindajes, mecánica de movimiento de las fuentes, etc.) ni proceder a su reemplazo periódico.

El primer prototipo de equipo híbrido PET/TC fue desarrollado en la Universidad de Pittsburg en 1998 y el equipo híbrido PET/TC estaba disponible comercialmente en 2001.[4] La motivación que impulsó el diseño de este equipo fue la obtención de imágenes clínicas tanto de PET como de TC, alineadas con precisión, en un mismo equipo. La disponibilidad de la imagen de la TC para determinar las correcciones en la adquisición de la PET, tanto de atenuación como de la radiación dispersa, fue secundaria. Además, se consiguió una reducción en el tiempo dedicado al estudio de transmisión, desde los 20-30 minutos con una fuente de 68Ge a menos de un minuto en un equipo de TC. El equipo de PET/TC, al combinar las dos modalidades de imagen, es una evolución de la tecnología de imagen existente, que integra dos técnicas que han progresado históricamente por separado, aunque la PET debe mejorar en resolución espacial y rapidez de adquisición. Los equipos de PET/TC combinan una TC multidetectora helicoidal que proporciona la información anatómica (localizada proximalmente en el estativo) con un tomógrafo de PET dedicado que proporciona la información metabólica (localizada distalmente en el estativo). La fusión automática de ambas modalidades se realiza en una estación de trabajo dedicada.

La imagen de la TC, en comparación con la obtenida con las fuentes de transmisión de ^{68}Ge, tiene mejor calidad en cuanto a contraste, resolución y ruido. El mayor contraste de la imagen es debido a que las diferencias del coeficiente de atenuación para las bajas energías de los rayos X son mayores que para los fotones de 511 keV del radiofármaco y a que la intensidad de fotones es también mayor para un tubo de rayos X. Este aumento del flujo de fotones conduce también a una reducción de las fluctuaciones estadísticas. No obstante, se aumenta la dosis de radiación del paciente. Al utilizar un tubo de rayos X como fuente de transmisión, con una energía media de unos 80 keV, los coeficientes de atenuación obtenidos deben ser convertidos para que se correspondan con la energía de los fotones de aniquilación de 511 keV. Para ello se han utilizado varios procedimientos: el método de factor de escala, la segmentación y un método híbrido de los dos anteriores. Así, la imagen original de la TC, obtenida a una energía media de unos 80 keV, es convertida píxel a píxel a una imagen de coeficiente de atenuación para fotones de 511 keV. A continuación, la imagen es interpolada (suavizada) desde la resolución de la imagen de la TC a la resolución de la imagen de la PET y finalmente los FCA se generan retroproyectando la imagen interpolada.

La PET es una modalidad de imagen funcional excelente pero tiene limitaciones inherentes a la resolución espacial y a la falta de especificidad del radiofármaco FDG para lesiones tumorales malignas. La PET no proporciona información anatómica suficiente para la localización exacta de las lesiones. El desarrollo de los equipos híbridos de PET/TC ha resuelto estas limitaciones: con una exploración única al paciente se logra la fusión de las imágenes metabólicas de la PET con las imágenes morfoanatómicas de la TC. Comparada con la PET equipada con fuentes de ^{68}Ge, la PET/TC presenta importantes ventajas en el rendimiento diagnóstico en oncología: se aumenta la certeza y la precisión en la localización de los focos con captación anómala de FDG, se reduce el número de interpretaciones equívocas y de falsos diagnósticos positivos para patología tumoral al poder diferenciar focos de captación fisiológica. Además, la TC permite detectar metástasis ganglionares necróticas sin avidez por la FDG. Por tanto, se mejora el rendimiento diagnóstico de la PET/TC con relación a los estudios realizados sólo con PET o TC.[5] En los pacientes con tumores de cabeza y cuello esta técnica es de mayor valor incluso que en el resto de patologías, dada la complejidad de la anatomía y la presencia de numerosas estructuras normales con intensidad de captación fisiológica variable de FDG. No obstante, es necesario conocer la captación fisiológica de FDG en el cerebro, las estructuras nasales, los músculos extraoculares de la cara y el cuello, así como las glándulas salivales y el tejido linfoide del anillo de Waldeyer, porque cuando no es simétrica puede dificultar la interpretación.[6] Algunos tumores benignos, como los oncocitomas salivales, el tumor de Warthin y los adenomas tiroideos de células de Hürtle, también han mostrado captación de FDG. Es necesario tener en cuenta que también los tejidos con actividad inflamatoria, infecciosa y las secuelas de traumatismos presentan captación de FDG, por lo que pueden causar falsos diagnósticos positivos para patología tumoral. Se ha utilizado el análisis semicuantitativo de la captación focal con el cálculo del SUV, aplicando el valor 3 como punto de corte para malignidad.[7] No obstante, tampoco permite resolver esta limitación totalmente, ya que hay un solapamiento amplio de valores entre el tejido tumoral y no tumoral. Por tanto, no se aconseja la aplicación de rutina del SUV para la caracterización de la naturaleza de las imágenes hipercaptantes.

Protocolos de obtención de imágenes PET/TC

Los equipos híbridos de PET/TC permiten la adquisición de los estudios metabólico y anatómico en el mismo aparato, en el que se combinan los componentes de los equipos de PET y TC en un mismo estativo. Con esta combinación, los estudios se adquieren de modo secuencial, con una diferencia mínima de tiempo entre ambos, no se modifica el perfil de la camilla y no es preciso reposicionar al paciente. El protocolo de un estudio con un equipo de PET/TC es parecido al protocolo de PET estándar, aunque la mayor diferencia es la sustitución del estudio de transmisión con fuentes radiactivas (^{68}Ge o ^{137}Cs) por otro que emplea

booksmedicos.org

los rayos X de la TC. Es conveniente considerar las distintas fases del protocolo: preparación del paciente, su posicionamiento en el tomógrafo, realización de un topograma, adquisición de los estudios de TC y de emisión de la PET, reconstrucción y análisis de las imágenes corregidas por atenuación y sin corregir.

La FDG se administra de forma intravenosa y se deja transcurrir 50-60 minutos desde la inyección hasta la obtención de las imágenes para permitir alcanzar una incorporación estable del radiofármaco en los tejidos. Durante este tiempo el paciente permanece en reposo, en una postura cómoda, teniendo especial cuidado en la posición de la cabeza y el cuello. La optimización del estudio requiere una preparación adecuada del paciente, al que se le explica la importancia de no hablar ni beber durante el periodo de incorporación del radiofármaco para evitar la captación fisiológica en los músculos de la fonación y la deglución. Se utilizan procedimientos que reduzcan la captación muscular del resto del cuello, como la administración de ansiolíticos de vida media corta. Una temperatura adecuada en la habitación reduce la captación fisiológica en la grasa parda de la base del cuello.[8] La sustitución de las fuentes de transmisión por un equipo de rayos X hace necesario que el paciente se quite cualquier objeto metálico que porte (pulseras, reloj, ropa con cremalleras, etc.) para evitar que al efectuar el estudio tomográfico se produzcan artefactos en rayas. La posición del paciente en la camilla debe ser confortable para minimizar movimientos involuntarios durante la realización de los estudios, que llevarían a un error en el corregistro de las imágenes de la PET y la TC, además de una incorrecta asignación de la atenuación calculada a partir de la TC. Para evitar estos movimientos se pueden utilizar accesorios o dispositivos de inmovilización.

El protocolo denominado "de cuerpo entero" incluye una adquisición de imágenes de tórax, abdomen y pelvis con los brazos fuera del campo de imagen, con el fin de evitar artefactos, y una adquisición de imágenes desde el cuello hasta la base de cráneo, de duración algo mayor, con la cabeza fijada con dispositivos adecuados y los brazos dispuestos junto al cuerpo. El primer paso de una adquisición en un equipo de PET/TC es la realización de un topograma. Esta imagen se obtiene con el tubo de rayos X fijo en una posición, que suele ser anterior, aunque también puede ser posterior, lateral o en una orientación intermedia. Esta adquisición se realiza con un movimiento continuo de la camilla en un rango predeterminado con el fin de obtener una imagen anatómica similar a una proyección de rayos X, en la que se aprecian las distintas estructuras y sobre la que el operador definirá la extensión axial del estudio de PET/TC basado en la patología del sujeto. El equipo deberá ajustar y mostrar los límites del estudio de PET/TC de modo que la adquisición de la TC, con movimiento continuo de la camilla, coincida en extensión con la adquisición de la PET, realizada con un movimiento discreto de la camilla. Una vez definido el campo axial del estudio de PET/TC, la camilla del paciente se mueve automáticamente para iniciar el estudio de TC. Éste se realiza habitualmente con dosis baja y sin contrastes radiológicos, con la introducción del protocolo específico de respiración durante la adquisición de la TC en el tórax para hacer coincidir de la mejor manera la imagen con la de la PET, que se adquiere con el paciente respirando normalmente. La duración suele ser menor de un minuto, reduciéndose considerablemente el tiempo dedicado al estudio de transmisión respecto a la utilización de fuentes de ^{68}Ge, que es de unos 20-30 minutos. Una vez finalizado el estudio de la TC, la camilla se desplaza para posicionar al paciente en el campo de visión del tomógrafo PET. El operador determina el momento del inicio de la exploración, así como la dirección de la camilla durante la exploración. El estudio de emisión de PET se realiza adquiriendo los sinogramas o proyecciones en las diversas posiciones de la camilla que cubren el rango explorado por la TC. El tiempo de adquisición por posición de camilla y el rango explorado determinan el tiempo total de adquisición del estudio de emisión de PET, que dependiendo de los equipos puede oscilar entre 10 y 30 minutos. Las imágenes disponibles para el análisis serán las de la PET procesadas con y sin corrección de atenuación, así como las imágenes de la TC. El equipo de PET/TC aporta los programas (software) para el análisis simultáneo de estas imágenes corregistradas, así como de la imagen de fusión.

En la PET/TC no se utilizan contrastes radiológicos como técnica de rutina, aunque existe una tendencia creciente a utilizarlos, de forma que el estudio de la TC puede utilizarse para el diagnóstico. Cuando se utiliza el protocolo con contraste intravenoso, un especialista en medicina nuclear interpreta la exploración de la PET y un radiólogo interpreta la exploración de la TC de la cabeza y el cuello. Esta técnica puede proporcionar en una sola exploración del paciente la información necesaria para:

- La delineación precisa de los márgenes del tumor y de las metástasis, tanto ganglionares como a distancia.
- La evaluación de la extensión de la lesión por fuera de los espacios mucosos de la faringe o la laringe.
- La detección de la extensión extralaríngea de tumores laríngeos.
- La evaluación de la invasión tumoral de estructuras adyacentes, vasos, hueso y cartílago, la fascia prevertebral, el crecimiento perineural, la extensión hacia la base del cráneo y la extensión extracapsular de la infiltración ganglionar.

No obstante, son necesarios estudios prospectivos para determinar el impacto diagnóstico adicional de la PET/TC realizada con contraste intravenoso en la estadificación inicial y en el seguimiento de los pacientes.

INDICACIONES

La PET-FDG está aceptada en la detección de tumores de origen desconocido evidenciados por adenopatías laterocervicales y en la estadificación inicial de pacientes con tumores malignos de cabeza y cuello. Una estadificación precisa es fundamental no sólo para el tratamiento adecuado de los pacientes, sino también por sus implicaciones pronósticas y porque permite evitar terapias agresivas o inútiles en pacientes con enfermedad diseminada. La PET-FDG también está aceptada en la estadificación inicial, con especial contribución en la estadificación ganglionar y en la detección de metástasis a distancia y segundos primarios (Tabla 5-1). Con la tendencia hacia tratamientos de preservación de órgano,

TABLA 5-1
Indicaciones clínicas aceptadas de la de tomografía por emisión de positrones con fluorodeoxiglucosa en tumores de cabeza y cuello

INDICACIONES CLÍNICAS
• Detección del tumor de origen desconocido evidenciado por adenopatía laterocervical
• Estadificación inicial
• Evaluación de respuesta al tratamiento
• Detección de recidiva

booksmedicos.org

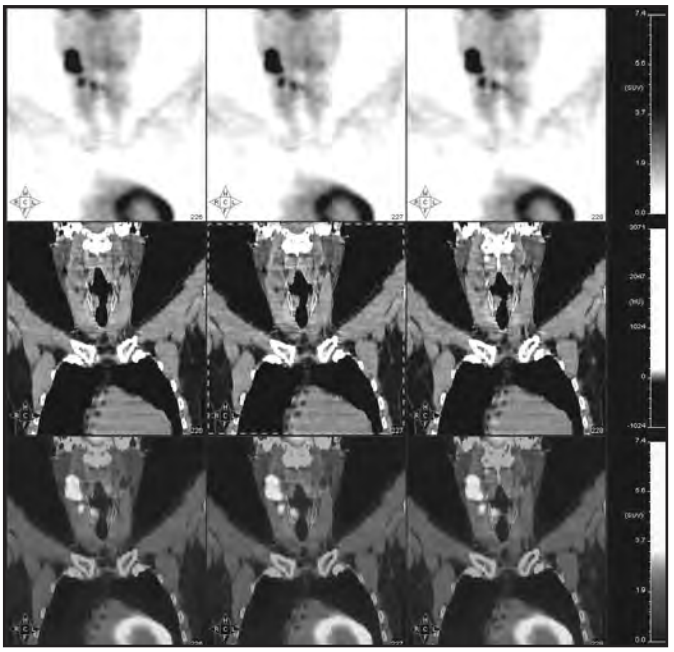

Figura 5-1. *Paciente varón de 51 años con carcinoma indiferenciado metastásico ganglionar cervical de primario de origen no filiado por técnicas de diagnóstico convencional y endoscopia. En el estudio de PET/TC con FDG se objetivan focos confluyentes con captación patológica elevada localizados en la región laterocervical derecha, correspondientes a infiltración metastásica ganglionar conocida (Standard uptake value* $[SUV]_{max} = 11,2$*). Por debajo del polo inferior se delimita una imagen focal única que corresponde a otra adenopatía metastásica. En el mismo plano transaxial se aprecia un tercer foco con un tamaño aproximado de 1 cm y* $SUV_{max} = 4,1$*, que en el estudio de fusión corresponde a la cuerda vocal derecha y es compatible con una lesión neoplásica, diagnóstico que se confirmó mediante biopsia dirigida.*

la evaluación de la respuesta al tratamiento es otra indicación aceptada que permite evitar cirugías innecesarias en ausencia de enfermedad residual tras tratamientos de radioterapia con o sin quimioterapia. La PET-FDG también tiene indicación clínica en el seguimiento de los pacientes tratados, tanto para la detección de recidiva como para la de enfermedad metastásica. Además se está empleando la PET/TC en la planificación de radioterapia y se ha observado utilidad para la identificación de segundos primarios en el seguimiento.

Detección de un tumor primario oculto

Una indicación clínica aceptada de la PET-FDG es la identificación de un tumor primario oculto en pacientes con metástasis ganglionares cervicales de carcinoma escamoso de origen no filiado mediante la exploración clínica y la TC/RM. Dicha situación se da en un 1-2% de los pacientes con cáncer escamoso de cabeza y cuello. Al no localizarse el primario mediante la exploración endoscópica y las TDC, se recurre a la PET-FDG por su alta sensibilidad en la detección de enfermedad de pequeño tamaño. Los hallazgos positivos de la PET/TC permiten dirigir la biopsia (Fig. 5-1). Debido a que la inflamación en los tejidos biopsiados puede producir falsos diagnósticos positivos, se recomienda que los pacientes con exploración clínica, laringoscopia y TDC negativos sean explorados con PET/TC antes de la biopsia bajo anestesia. Sin embargo, hay controversia en los resultados, ya que dependen de la experiencia del centro, de las diferencias en los criterios de inclusión y también del método de verificación.[3] La identificación del tumor primario se da hasta en un 25% de los casos según las series y es muy importante porque va a permitir el tratamiento local de la enfermedad junto con el de las metástasis ganglionares. En una revisión de 16 estudios que incluyeron 302 pacientes con exploración clínica negativa, TC o RM negativas y la mayoría panendoscopia también negativa, en 74 pacientes (24,5%) la PET-FDG detectó el tumor primario[9]. En un metaanálisis con trabajos en los que los pacientes tenían exploración física y RM negativas, en 40 de 150 pacientes (27%) se detectó el tumor mediante PET/TC con FDG.[10] En las series con pacientes que presentan metástasis laterocervicales de estirpe no escamosa, menos frecuente, el primario está localizado generalmente fuera del área de la cabeza y el cuello y cuando se encuentra en esta área, se situa en las glándulas salivales.[11]

Estadificación inicial

La delimitación precisa del tumor primario y de la enfermedad metastásica ganglionar es fundamental en la estadificación inicial para un manejo terapéutico óptimo. La resecabilidad depende de la extensión tumoral, que habitualmente se valora con las TDC. La PET-FDG tiene mayor precisión que las TDC en la estadificación y cambia el estadio inicial hasta en un 34% de los pacientes, con un impacto clínico debido a las modificaciones en el tratamiento.[12] Así, al cambiar principalmente la estadificación ganglionar produce modificaciones en el abordaje terapéutico. Por otro lado, la detección de metástasis a distancia determina un cambio de tratamiento con intención curativa a paliativa. La PET-FDG también puede ser de utilidad en determinadas situaciones clínicas como la detección de tumores primarios sincrónicos.[13]

Tumor primario

Aunque numerosas publicaciones han mostrado que la PET-FDG es al menos tan sensible como las TDC en la detección del tumor primario, tanto la PET con fuentes de germanio como la PET/TC sin contraste tienen un impacto mínimo en la estadificación T de los tumores de la cabeza y el cuello debido a la limitación de la resolución anatómica. La exploración clínica y las TDC proporcionan información de mayor definición para delimitar la extensión local y la infiltración de estructuras adyacentes, con la precisión anatómica necesaria para el abordaje terapéutico. La PET-FDG tiene limitaciones para detectar tumores pequeños en estadio T1, tumores de extensión superficial, tumores con extensión perineural y adenocarcinomas de glándulas salivales.

Metástasis ganglionares

Es fundamental disponer de la máxima información en cuanto a las características de la enfermedad ganglionar, principalmente su unilateralidad o bilateralidad, así como la existencia de rotura capsular y extensión a estructuras anatómicas adyacentes. La exploración clínica puede dar falsos negativos en un 30-40% y las TDC en un 20-30% en la detección de adenopatias metastásicas. La PET-FDG es superior a las TDC en la detección de infiltración ganglionar tumoral, tanto en sensibilidad como en especificidad, ya que el criterio diagnóstico no depende del tamaño de los ganglios, sino del aumento del metabolismo de FDG.[14] Además, los

booksmedicos.org

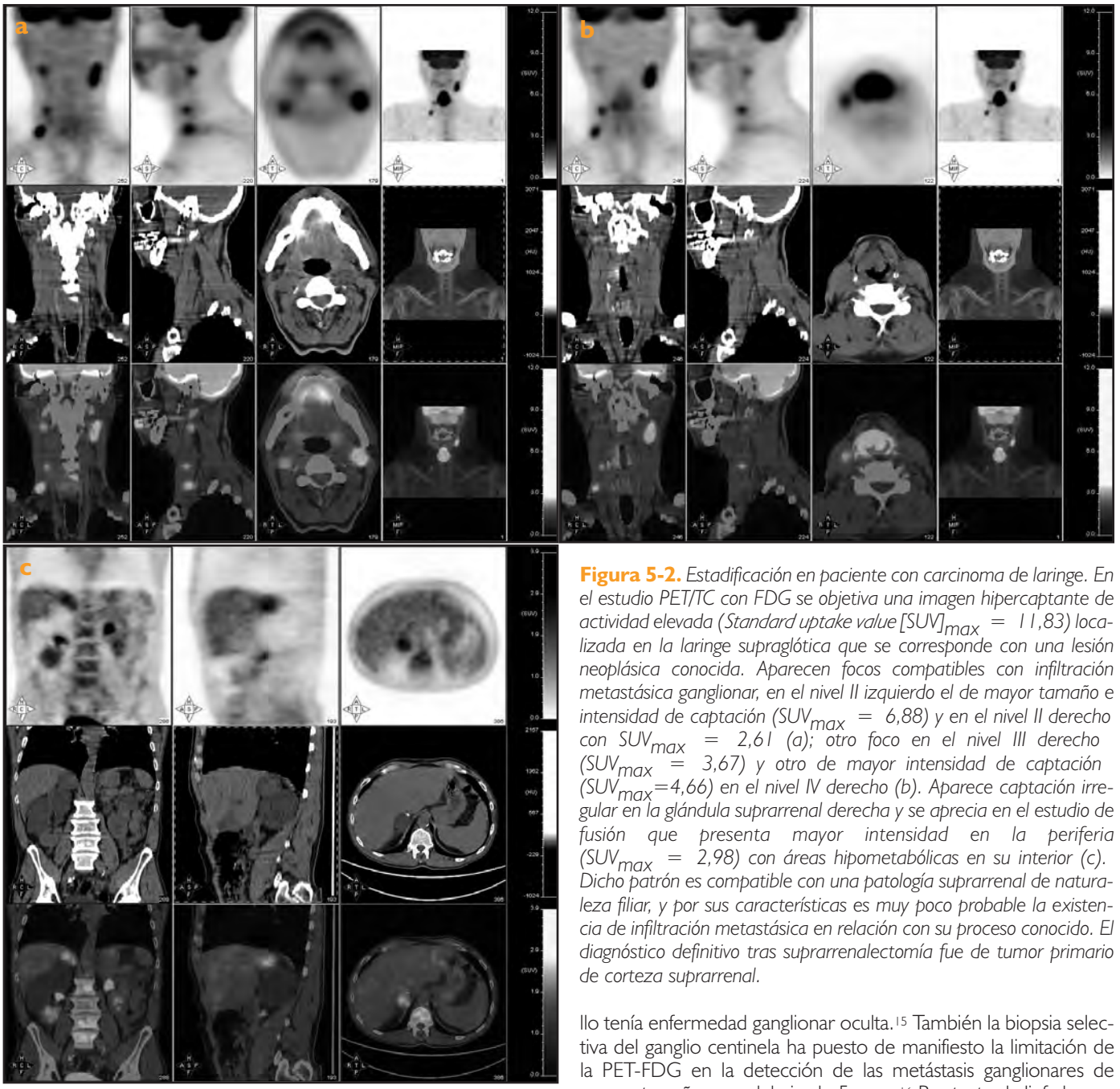

Figura 5-2. *Estadificación en paciente con carcinoma de laringe. En el estudio PET/TC con FDG se objetiva una imagen hipercaptante de actividad elevada (Standard uptake value [SUV]$_{max}$ = 11,83) localizada en la laringe supraglótica que se corresponde con una lesión neoplásica conocida. Aparecen focos compatibles con infiltración metastásica ganglionar, en el nivel II izquierdo el de mayor tamaño e intensidad de captación (SUV$_{max}$ = 6,88) y en el nivel II derecho con SUV$_{max}$ = 2,61 (a); otro foco en el nivel III derecho (SUV$_{max}$ = 3,67) y otro de mayor intensidad de captación (SUV$_{max}$=4,66) en el nivel IV derecho (b). Aparece captación irregular en la glándula suprarrenal derecha y se aprecia en el estudio de fusión que presenta mayor intensidad en la periferia (SUV$_{max}$ = 2,98) con áreas hipometabólicas en su interior (c). Dicho patrón es compatible con una patología suprarrenal de naturaleza filiar, y por sus características es muy poco probable la existencia de infiltración metastásica en relación con su proceso conocido. El diagnóstico definitivo tras suprarrenalectomía fue de tumor primario de corteza suprarrenal.*

equipos híbridos de PET/TC permiten la localización exacta de los ganglios afectados y ayudan a caracterizar la naturaleza de ganglios menores de 15 mm detectados en las TDC. Debe tenerse en cuenta que debido a la posibilidad de falsos diagnósticos positivos se debe realizar confirmación histológica de los hallazgos. Además, en pacientes con exploración clínica positiva en el cuello, la PET-FDG puede detectar más enfermedad o enfermedad contralateral, que determina cambios en el tratamiento de los pacientes (Fig 5-2). Se aconseja realizar un estudio de PET/TC en la estadificación inicial que servirá de referencia en el seguimiento posterior a la terapia. No obstante, el valor predictivo negativo de la PET-FDG está en torno al 85%. Y en trabajos prospectivos publicados recientemente en tumores de cavidad oral, un 15-33% de pacientes con exploración clínica y PET-FDG negativas en el cuello tenía enfermedad ganglionar oculta.[15] También la biopsia selectiva del ganglio centinela ha puesto de manifiesto la limitación de la PET-FDG en la detección de las metástasis ganglionares de menor tamaño, por debajo de 5 mm.[16] Por tanto, la linfadenectomía selectiva o la biopsia del ganglio centinela son más definitivas. Por otro lado, las metástasis ganglionares con componente quístico o necrótico captan menos e incluso pueden no captar FDG, lo que es otra causa de falsos diagnósticos negativos.

Metástasis a distancia y segundos primarios

La incidencia de metástasis a distancia en el diagnóstico inicial varía del 2 al 18%, según las series, pero se considera en general bastante baja, por lo que no se realiza de forma rutinaria su crubaje. Sin embargo, los pacientes con tumores grandes, con estadio T elevado o con infiltración metastásica ganglionar tienen mayor riesgo de metástasis a distancia en el diagnóstico inicial, fundamentalmente en el pulmón, el hueso y el hígado.[13] También tienen mayor riesgo de segundos primarios en el pulmón y las vías

booksmedicos.org

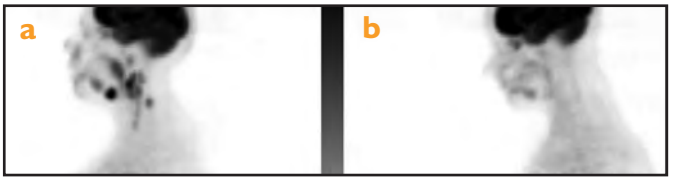

Figura 5-3. *Estadificación en paciente de 36 años diagnosticada de carcinoma epidermoide de orofaringe (a). En el estudio de PET FDG se objetiva un proceso hipermetabólico (SUV_{max} = 7,80) en la orofaringe correspondiente a tumoración primaria conocida. Se individualizan múltiples depósitos hipermetabólicos compatibles con infiltración metastásica ganglionar de localización yugulo-digástrica bilateral (SUV_{max} = 10,07), espacio yugular medio e inferior derecho, cervical posterior superior e inferior derecho (SUV_{max} = 6,09) y región submandibular derecha (SUV_{max} = 14,04). Tras el tratamiento con quimio-radioterapia se objetiva respuesta metabólica completa (b).*

aérea y digestiva superiores, sobre todo los pacientes con historia de consumo elevado de tabaco o alcohol. La PET-FDG es una técnica de mayor sensibilidad que las TDC y gracias a la PET/TC es posible una localización precisa de las lesiones tumorales hipercaptantes. Hay autores que afirman que, en pacientes seleccionados por alto riesgo de desarrollar metástasis a distancia, la PET/TC con FDG puede sustituir a las TDC, ya que presenta mayor sensibilidad y permite explorar en un solo estudio desde la base del cráneo hasta la pelvis.[17] Al detectar enfermedad no identificada por las TDC hasta en un 27% de los pacientes, evita tratamientos agresivos inapropiados o inútiles. En los pacientes con tumores de cabeza y cuello tiene un impacto clínico en el manejo terapéutico y mejora la estratificación pronóstica.[18] Su mejor rendimiento se debe a que permite realizar un estudio de cuerpo entero en una sola exploración, es superior a las TDC en la detección de enfermedad metastásica de pequeño volumen tumoral y en la detección de enfermedad ósea, y también a que detecta enfermedad ganglionar fuera de las regiones exploradas habitualmente (mediastino y axila).

La PET-FDG se utiliza en la valoración no invasiva de los nódulos pulmonares de 1-1,5 cm indeterminados por TDC, debido a su elevado valor predictivo positivo. En nódulos pulmonares de tamaño mayor a 1 cm, el valor predictivo negativo es menor. Por otro lado, existen falsos diagnósticos positivos en patología inflamatoria. La experiencia en la interpretación en el contexto clínico es muy importante: los nódulos pulmonares en pacientes con enfermedad localmente avanzada o con metástasis ganglionares localizadas en cadenas ganglionares inferiores (nivel IV, V y región supraclavicular) tienen mayor probabilidad de ser metastásicos. Por el contrario, los pacientes de edad avanzada y hábito tabáquico sin enfermedad ganglionar o con escasa enfermedad localizada en cadenas ganglionares superiores, tienen mayor probabilidad de tener un segundo primario.

Planificación de radioterapia

Los equipos híbridos de PET/TC proporcionan la información funcional y anatómica en una sola exploración, lo cual supone una innovación en la planificación de radioterapia con técnicas de imagen funcional. La aportación de la PET/TC a la delineación espacial precisa de los volúmenes a irradiar es especialmente importante con modalidades como la radioterapia de intensidad modulada o la radiocirugía estereotáxica, ambas utilizadas en el tratamiento de pacientes con cáncer de cabeza y cuello.

Para la realización de la PET/TC en esta indicación se utiliza una mesa de exploración plana, similar a la utilizada durante el tratamiento. Los pacientes son inmovilizados mediante dispositivos especiales, que incluyen máscaras termoplásticas, y se recurre a láseres externos al tomógrafo para optimizar el registro de las imágenes y su aplicación en la planificación del tratamiento.

En pacientes con enfermedad metastásica en el cuello, la PET/TC puede detectar más enfermedad o enfermedad contralateral, no detectada por las TDC, que determina cambios en la planificación del tratamiento y puede contribuir en la decisión de añadir quimioterapia al tratamiento. La PET/TC, al cambiar principalmente la estadificación ganglionar, produce modificaciones en la técnica de radioterapia o en la dosis. La detección de enfermedad ganglionar contralateral permite incluirla en el campo de radiación.

La PET/TC contribuye a una definición de los volúmenes a tratar y del cálculo de la dosis con mayor precisión que la TC.[19] No obstante, es menos sensible que la RM en la identificación de infiltración de médula ósea adyacente y en la extensión perineural. La evidencia publicada pone de manifiesto un aumento del *gross tumor volume* (GTV) con PET/TC frente a TC hasta en un 20% de los casos.[20] Sin embargo, son necesarias más investigaciones para verificar si dicha información puede condicionar la evolución clínica de los pacientes.

Re-estadificación en pacientes tratados

El tratamiento inicial, tanto con cirugía como con radioterapia, provoca cambios en el tejido sano con edema y fibrosis, y estas distorsiones dificultan la identificación de enfermedad residual o recidiva tanto en la exploración física como en las TDC. El tratamiento con quimio-radioterapia es una alternativa no quirúrgica que se aplica en tumores irresecables, en protocolos de preservación de órgano en pacientes con tumores de laringe, orofaringe o hipofaringe, con intención de evitar la resección quirúrgica, y en situaciones en las que se ha demostrado que se logra el mismo control locorregional o mejor que con tratamiento quirúrgico. Sin embargo, existe controversia en el manejo clínico de los pacientes con imagen residual local y/o regional en la TC, tanto en la forma de confirmar o descartar la existencia de tumor viable como en la planificación del tratamiento posterior.

Una de las áreas de mayor impacto clínico de la PET es la re-estadificación de pacientes con enfermedad metastásica ganglionar estadio N2-N3 tratados con radioterapia, ya que, si existe respuesta metabólica completa, la observación puede ser una alternativa a la linfadenectomía planificada. Ello se debe al elevado valor predictivo negativo y a la alta especificidad para excluir enfermedad residual locorregional.[21] En pacientes con cáncer de laringe, orofaringe o hipofaringe la re-estadificación tras los protocolos de preservación de órgano también es fundamental (Fig. 5-3). La PET-FDG se está aplicando de forma creciente para evaluar la respuesta metabólica al tratamiento de quimio-radioterapia por dos razones. Primera, porque permite valorar los cambios en las características morfofuncionales en una sola exploración. Segunda, porque al distinguir el tejido cicatricial del tejido tumoral permite identificar los pacientes con enfermedad residual susceptible de rescate quirúrgico con mayor precisión que las TDC. Los trabajos publicados han demostrado una sensibilidad elevada (84-

booksmedicos.org

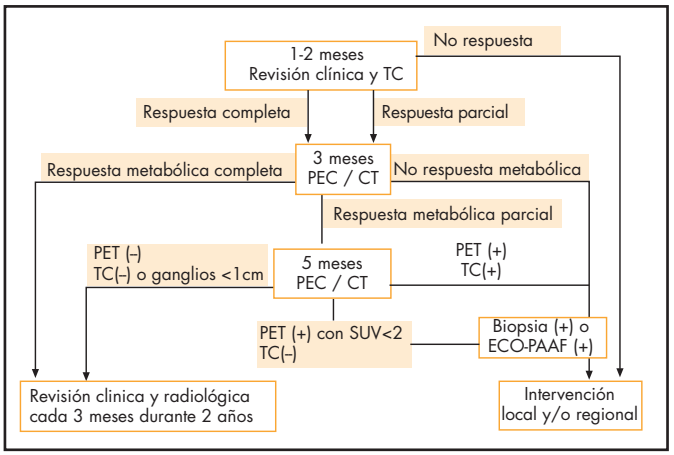

Figura 5-4. *Re-estadificación y seguimiento de pacientes con cáncer de cabeza y cuello tratados con quimio-radioterapia. Evaluación de la respuesta metabólica y detección precoz de recidiva.*

100%), pero con una especificidad moderada (61-93%). Es necesario tener en cuenta que la PET-FDG puede dar falsos diagnósticos positivos tras el tratamiento con radioterapia, incluso con valores de captación SUV elevados, debido a la reacción inflamatoria tanto en el tejido linfoide como en las glándulas salivales, el músculo y las partes blandas adyacentes. Por ello es importante estar familiarizado con los cambios producidos por el tratamiento que pueden provocar captación de FDG. Para evitar falsos diagnósticos positivos y obtener un elevado valor predictivo negativo se aconseja realizar la PET tras un mínimo de 2 meses según algunos autores y 3 meses en la mayoría de las series tras finalizar tratamiento quimio-radioterápico. (Tabla 5-2). Yao y cols. aconsejan un tiempo óptimo de 12-15 semanas tras la radioterapia para la resolución de la respuesta inflamatoria. Estos autores afirman que la PET tiene un elevado valor predictivo negativo, superior al 95% con una mediana de 15 semanas tras el tratamiento.[22] Greven y cols. estudiaron con PET un grupo de pacientes antes y tras 1 y 4 meses de ser tratados con radioterapia y encontraron que la PET realizada a los 4 meses era más precisa que la realizada al mes.[23] Sin embargo, en la práctica clínica puede resultar complicado demorar la intervención quirúrgica durante un intervalo de tiempo tan largo después del tratamiento con quimio-radioterapia. Un algoritmo sugerido por algunos autores es realizar una TC a las 6-8 semanas de finalizar el tratamiento con quimio-radioterapia y en aquellos pacientes con imagen radiológica compatible con enfermedad residual, evaluar la respuesta metabólica mediante PET a los 3 meses de finalizar el tratamiento. Un argumento a favor de este algoritmo es que demorar la intervención en los pacientes con enfermedad residual permite una mayor expansión tumoral y puede dificultar o impedir la cirugía con intención curativa.[24] Cuando la PET es positiva pasados 3 meses tras la radioterapia se recomienda correlacionar los hallazgos con la información de la exploración física y de la TC y confirmar mediante biopsia (Fig. 5-4). Si la biopsia es negativa se aconseja realizar la PET pasados 5 meses tras la radioterapia. Si el valor de captación SUV obtenido a los 5 meses disminuye respecto al obtenido a los 3 meses, la probabilidad de recidiva es prácticamente inexistente. Pero si el valor SUV no cambia o aumenta, se recomienda repetir la biopsia, excepto en situaciones clínicas que expliquen dicha evolución metabólica, como presencia de úlcera, infección, fístula o radionecrosis.

Seguimiento

En los pacientes tratados por tumores de cabeza y cuello es recomendable un seguimiento exhaustivo, sobre todo en los primeros 12-15 meses, ya que es en este periodo cuando se produce la mayor parte de las recidivas, tanto locales como en el pulmón, el hueso y el hígado (Fig. 5-5). La información de la PET tiene valor pronóstico en cuanto a la supervivencia de los pacientes, ya que el valor de captación SUV en la recidiva metabólica muestra una buena correlación tanto con la supervivencia global como con la supervivencia libre de enfermedad.[7] El valor diagnóstico de la PET en este contexto de seguimiento puede aumentar si se dispone de un estudio de PET basal de estadificación inicial. En los pacientes en seguimiento, la PET tiene un gran impacto en la detección precoz de enfermedad metastásica y de segundos

TABLA 5-2
Estudios de tomografía por emisión de positrones con fluorodeoxiglucosa en la detección de enfermedad residual con diferentes intervalos tras quimio-radioterapia

Autores	Año	N	Sensibilidad	Especificidad	VPP	VPN	Intervalo
Wong RJ y cols.[7]	2002	143	Local: 97 Regional: 92	Local: 79 Regional: 95	54 77	99 99	7 meses
Yao M y cols.[22]	2005	85	Local: 86 Regional: 100	Local: 90 Regional: 96	55 78	98 100	3-5 meses
Porceddu SV y cols.[26]	2005	39	Regional: 88	Regional: 100	100	97	12 semanas
Ryan WR y cols.[27]	2005	103	Local: 87 Regional: 79	Local: 89 Regional: 95	54 75	98 96	8 semanas
Andrade RS y cols.[28]	2006	28	Local: 77	Local: 93	91	82	8 semanas
Chen AY y cols.[29]	2006	30	Local: 50 Regional: 100	Local: 85 Regional: 70	20 36	95 100	7 semanas
Kim SY y cols.[30]	2007	97	Local: 83 Regional: 100	Local: 92 Regional: 99	59 83	98 100	4 semanas

VPN: valor predictivo negativo; VPP: valor predictivo positivo.

booksmedicos.org

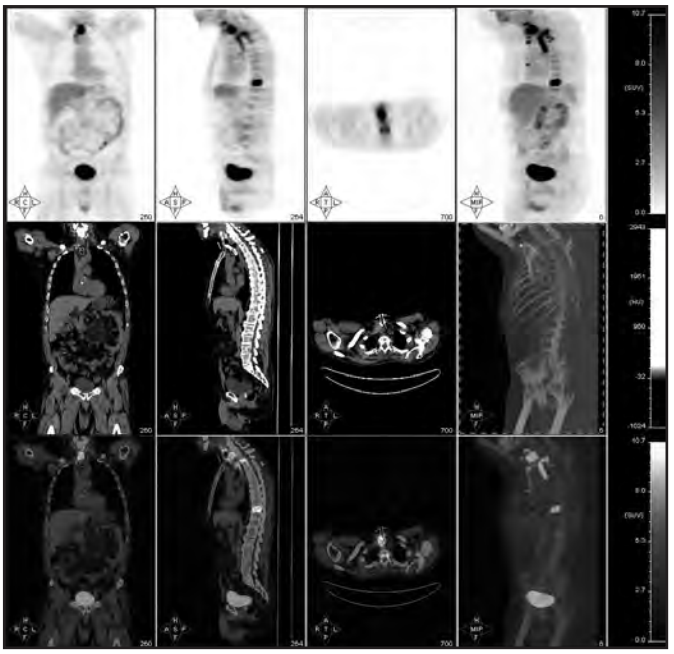

Figura 5-5. *Paciente con recidiva de carcinoma indiferenciado de laringe. En el estudio de PET/TC FDG se objetiva captación elevada en la recidiva posterior al traqueostoma (SUV_{max} = 17,53) y en el esófago (SUV_{max} = 14,29) y adenopatías en la región paratraqueal derecha y en el mediastino anterior derecho (SUV_{max} = 9,73). Lesiones metastásicas óseas en cuerpo de D3 (SUV_{max} = 10,93), apófisis derecha de D4 (SUV_{max} = 8,72) y cuerpo vertebral de D10 con SUV_{max} = 20,73 (a). Múltiples lesiones pulmonares bilaterales, la de mayor tamaño e intensidad de captación localizada en la língula con SUV_{max} = 10,83 (b).*

primarios gracias a la elevada sensibilidad.[25] En pacientes tratados con quimio-radioterapia con respuesta completa clínica y radiológica, es aconsejable realizar el estudio de PET/TC a los 3 meses (Fig. 5-4). Si hay focos hipercaptantes en la PET, se aconseja realizar otra PET pasados 5 meses del fin de la radioterapia para evitar falsos diagnósticos positivos por inflamación posrádica. Se recomienda correlacionar siempre los hallazgos con la información de la exploración física y de las TDC y obtener confirmación histológica previa a nuevas actuaciones terapéuticas. En caso de objetivar respuesta metabólica completa a los 5 meses, es recomendable el seguimiento regular del paciente con exploración física y TDC. En determinadas localizaciones como la nasofaringe, los tumores nasosinusales y de la base del cráneo, puede ser útil complementar la información con RM por su mayor sensibilidad respecto a la TC.

Cáncer de tiroides

En pacientes con cáncer diferenciado de tiroides tratado que presentan sospecha de recidiva por elevación de los niveles séricos de la tiroglobulina sin evidencia de enfermedad en el rastreo corporal con yodo ni en las TDC, la PET/TC es una indicación clínica aceptada. Los valores de rendimiento diagnóstico de la PET/TC en estos casos son altos, en torno al 90%, y los focos identificados generalmente son susceptibles de tratamiento quirúrgico guiado por ecografía intraoperatoria.[2] La PET/TC también puede ser útil en pacientes con tumores de tiroides que no incorporan yodo, como el carcinoma medular, el anaplásico y los linfomas, pero no existe tanta evidencia en la literatura.

Incidentaloma en tiroides

La glándula tiroidea apenas muestra captación de FDG y habitualmente no se identifica en el estudio de PET. Ante el hallazgo de un incidentaloma en tiroides con PET-FDG, el aumento de captación tiroidea con patrón difuso generalmente es indicador de tiroiditis crónica. Sin embargo, la captación tiroidea focal e intensa puede corresponder a entidades como hiperplasia linfoide o nodular, tumor de células de Hürtle y cáncer de tiroides hasta en un 25-50% de los casos.[2] Por tanto, ante el hallazgo de captación tiroidea focal de FDG, se recomienda su caracterización histopatológica (Fig. 5-6).

NUEVOS RADIOFÁRMACOS PET

La PET es una modalidad de imagen que puede detectar positrones de una amplia variedad de isótopos además del flúor-18, el carbono-11, el oxígeno-15 y el nitrógeno-13. Además de la FDG se emplean otros radiofármacos para la detección selectiva de tejido tumoral.[1] Por ejemplo, la L-metil-^{11}C-Metionina es un aminoácido que accede al interior de las células mediante sistemas de transporte y se incorpora a proteínas y metabolitos intermedios a diferentes niveles. Se ha utilizado para estudiar el metabolismo proteico con mayor especificidad que la FDG. La flúor-18-fluoro-desoxi-L-timidina (FLT) también ha generado interés por su capacidad para valorar la síntesis de DNA, ya que muestra una correlación con la proliferación tumoral celular. La FLT es fosforilada por la timidinkinasa y atrapada en las células en la vía de la síntesis de DNA. La imagen de la PET de la proliferación celular puede aportar nuevos conocimientos de la biología tumoral. Otro factor a tener en cuenta en los tumores malignos es la hipoxia, ya que es frecuente y se asocia con progresión tumoral y resistencia a la radioterapia. Se están evaluando radiofármacos como el flúor-18-fluoromisonidazol, ya que se acumula de forma selectiva en el tejido hipóxico, pero apenas muestra captación en tejidos con oxigenación normal. Se ha empleado en diversos trabajos para la caracterización biológica de los tumores de la cabeza y el cuello previa al tratamiento con radioterapia y han proporcionado información pronóstica. Esta caracterización permite una terapia molecular más específica, junto con la radioterapia, en pacientes con hipoxia tumoral identificada en PET.

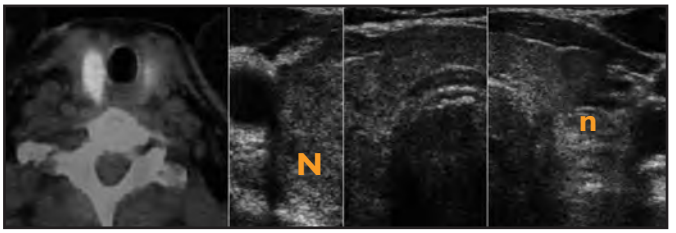

Fig. 5-6. *Incidentaloma tiroideo. En el estudio de PET/TC FDG se objetiva una captación difusa tiroidea asimétrica con mayor tamaño e intensidad en el lóbulo derecho (SUV_{max} = 4,8). En la ecografía se objetiva tiroides hipoecoico heterogéneo (cortes axiales seriados) con un nódulo derecho de bordes imprecisos (N) y otro pequeño izquierdo(n). El diagnóstico fue de tiroiditis crónica linfocítica.*

booksmedicos.org

No obstante, aunque estos radiofármacos han mostrado resultados prometedores en tumores de cabeza y cuello, y pueden tener impacto clínico en el futuro, se requiere de trabajos de investigación más amplios que permitan validar su aplicación clínica.

REFERENCIAS

1. Porceddu SV, Burmeister BH, Hicks RJ. Role of functional imaging in head and neck squamous cell carcinoma: fluorodeoxyglucose positron emission tomography and beyond. Hematol Oncol Clin North Am. 2008;22:1221-38.
2. Quon A, Fischbein NJ, McDougall IR, Le QT, Loo BW Jr, Pinto H, et al. Clinical role of 18F-FDG PET/CT in the management of squamous cell carcinoma of the head and neck and thyroid carcinoma. J Nucl Med. 2007;48 Suppl 1:58S-67S.
3. Schöder H, Yeung HW. Positron emission imaging of head and neck cancer, including thyroid carcinoma. Semin Nucl Med. 2004;34:180-97.
4. Beyer T, Townsend DW, Brun T, Kinahan PE, Charron M, Roddy R, et al. A combined PET/CT scanner for clinical oncology. J Nucl Med. 2000;41:1369-79.
5. Branstetter BF 4th, Blodgett TM, Zimmer LA, Snyderman CH, Johnson JT, Raman S, et al. Head and neck malignancy: is PET/CT more accurate than PET or CT alone? Radiology. 2005;235:580-6.
6. Blodgett TM, Fukui MB, Snyderman CH, Branstetter BF 4th, McCook BM, Townsend DW, et al. Combined PET-CT in the head and neck: part 1. Physiologic, altered physiologic, and artifactual FDG uptake. Radiographics. 2005;25:897-912.
7. Wong RJ, Lin DT, Schöder H, Patel SG, Gonen M, Wolden S, et al. Diagnostic and prognostic value of [(18)F]fluorodeoxyglucose positron emission tomography for recurrent head and neck squamous cell carcinoma. J Clin Oncol. 2002;20:4199-208.
8. Escott EJ. Positron emission tomography-computed tomography protocol considerations for head and neck cancer imaging. Semin Ultrasound CT MR. 2008;29:263-70.
9. Rusthoven KE, Koshy M, Paulino AC. The role of fluorodeoxy-glucose positron emission tomography in cervical lymph node metastases from an unknown primary tumor. Cancer. 2004;101:2642-9.
10. Menda Y, Graham MM. Update on 18F-fluorodeoxyglucose/positron emission tomography and positron emission tomography/computed tomography imaging of squamous head and neck cancers. Semin Nucl Med. 2005;35:214-9.
11. Paul SA, Stoeckli SJ, von Schulthess GK, Goerres GW. FDG PET and PET/CT for the detection of the primary tumour in patients with cervical non-squamous cell carcinoma metastasis of an unknown primary. Eur Arch Otorhinolaryngol. 2007;264:189-95.
12. Connell CA, Corry J, Milner AD, Hogg A, Hicks RJ, Rischin D, et al. Clinical impact of, and prognostic stratification by, F-18FDG-PET/CT in head and neck mucosal squamous cell carcinoma. Head Neck. 2007;29:986-95.
13. Kim SY, Roh JL, Yeo NK, Kim JS, Lee JH, Choi SH, et al. Combined 18F-fluorodeoxyglucose-positron emission tomography and computed tomography as a primary screening method for detecting second primary cancers and distant metastases in patients with head and neck cancer. Ann Oncol. 2007;18:1698-703.
14. Jeong HS, Baek CH, Son YI, Ki Chung M, Kyung Lee D, Young Choi J, et al. Use of integrated 18F-FDG PET/CT to improve the accuracy of initial cervical nodal evaluation in patients with head and neck squamous cell carcinoma. Head Neck. 2007;29:203-10.
15. Schöder H, Carlson DL, Kraus DH, Stambuk HE, Gönen M, Erdi YE, et al. 18F-FDG PET/CT for detecting nodal metastases in patients with oral cancer staged N0 by clinical examination and CT/MRI. J Nucl Med. 2006;47:755-62.
16. Hyde NC, Prvulovich E, Newman L, Waddington WA, Visvikis D, Ell P. A new approach to pre-treatment assessment of the N0 neck in oral squamous cell carcinoma: the role of sentinel node biopsy and positron emission tomography. Oral Oncol. 2003;39:350-60.
17. Ng SH, Chan SC, Yen TC, Chang JT, Liao CT, Ko SF, et al. Staging of untreated nasopharyngeal carcinoma with PET/CT: comparison with conventional imaging work-up. Eur J Nucl Med Mol Imaging. 2009;36:12-22.
18. Scott AM, Gunawardana DH, Bartholomeusz D, Ramshaw JE, Lin P. PET changes management and improves prognostic stratification in patients with head and neck cancer: results of a multicenter prospective study. J Nucl Med. 2008;49:1593-600.
19. Ahn PH, Garg MK. Positron emission tomography/computed tomography for target delineation in head and neck cancers. Semin Nucl Med. 2008;38:141-8.
20. Daisne JF, Duprez T, Weynand B, Lonneux M, Hamoir M, Reychler H, et al. Tumor volume in pharyngolaryngeal squamous cell carcinoma: comparison at CT, MR imaging, and FDG PET and validation with surgical specimen. Radiology. 2004;233:93-100.
21. Ong SC, Schöder H, Lee NY, Patel SG, Carlson D, Fury M, et al. Clinical utility of 18F-FDG PET/CT in assessing the neck after concurrent chemoradiotherapy for locoregional advanced head and neck cancer. J Nucl Med. 2008;49:532-40.
22. Yao M, Smith RB, Graham MM, Hoffman HT, Tan H, Funk GF, et al. The role of FDG PET in management of neck metastasis from head and neck cancer after definitive radiation treatment. Int J Radiat Oncol Biol Phys. 2005;63:991-9.
23. Greven KM, Williams DW 3rd, McGuirt WF Sr, Harkness BA, D'Agostino RB Jr, Keyes JW Jr, et al. Serial positron emission tomography scans following radiation therapy of patients with head and neck cancer. Head Neck. 2001;23:942-6.
24. Lango MN, Myers JN, Garden AS. Controversies in surgical management of the node-positive neck after chemoradiation. Semin Radiat Oncol. 2009;19:24-8.
25. Perlow A, Bui C, Shreve P, Sundgren PC, Teknos TN, Mukherji SK. High incidence of chest malignancy detected by FDG PET in patients suspected of recurrent squamous cell carcinoma of the upper aerodigestive tract. J Comput Assist Tomogr. 2004;28:704-9.
26. Porceddu SV, Jarmolowski E, Hicks RJ, Ware R, Weih L, Rischin D, et al. Utility of positron emission tomography for the detection of disease in residual neck nodes after (chemo)radiotherapy in head and neck cancer. Head Neck. 2005;27:175-81.
27. Ryan WR, Fee WE Jr, Le QT, Pinto HA. Positron-emission tomography for surveillance of head and neck cancer. Laryngoscope. 2005;115:645-50.
28. Andrade RS, Heron DE, Degirmenci B, Filho PA, Branstetter BF, Seethala RR, et al. Posttreatment assessment of response using FDG-PET/CT for patients treated with definitive radiation therapy for head and neck cancers. Int J Radiat Oncol Biol Phys. 2006;65:1315-22.
29. Chen AY, Vilaseca I, Hudgins PA, Schuster D, Halkar R. PET-CT vs contrast-enhanced CT: what is the role for each after chemoradiation for advanced oropharyngeal cancer? Head Neck. 2006;28:487-95.
30. Kim SY, Lee SW, Nam SY, Im KC, Kim JS, Oh SJ, et al. The Feasibility of 18F-FDG PET scans 1 month after completing radiotherapy of squamous cell carcinoma of the head and neck. J Nucl Med. 2007;48:373-8.

booksmedicos.org

booksmedicos.org

6

Anatomía y patología de las glándulas salivales

A. Ramos González, A. Hilario Barrio y J. Martínez San Millán

INTRODUCCIÓN

Las glándulas salivales se dividen en mayores y menores. Las mayores incluyen tres pares de glándulas: parótida, submandibular y sublingual. Las glándulas salivales menores, que producen el 5% de la saliva, son pequeños islotes de tejido salival que se encuentran distribuidos predominantemente en la cavidad oral y ocasionalmente en los espacios parafaríngeos, la nasofaringe, la tráquea, el tracto aerodigestivo superior, la cavidad nasal y los senos paranasales.

La patología de las glándulas salivales es muy frecuente y afecta a sujetos de todos los grupos de edad. En muchos casos corresponden a procesos inflamatorios generalmente virales y autolimitados, pero en ocasiones tienen un curso recurrente, como la sialoadenitis crónica secundaria a sialolitiasis. El diagnóstico y la exploración clínica de las glándulas salivales son dificultosos, por lo que el diagnóstico radiológico resulta de gran ayuda, no sólo para localizar y delimitar las lesiones, sino también para tipificar su origen y naturaleza (tumoral frente a inflamatorio; benigno frente a maligno).

El algoritmo de estudio radiológico de las glándulas salivales depende de la clínica con la que se presenta el paciente. Cuando se sospecha patología inflamatoria/infecciosa, la tomografía computarizada (TC) debe considerarse la técnica de elección y debe obtenerse inicialmente sin contraste, con el objeto de detectar litiasis como mecanismo causal. Si la sospecha es patología tumoral, la mejor técnica es la resonancia magnética (RM), por su mejor contraste tisular, que permite delimitar mejor la extensión lesional extraglandular, especialmente la invasión ósea y meníngea y la diseminación perineural.[1]

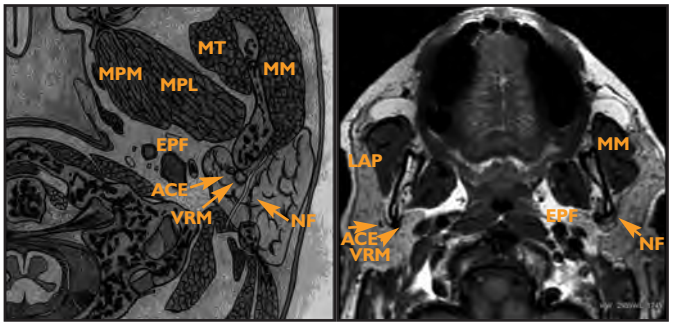

Figura 6-1. *Anatomía del espacio parotídeo. Representación gráfica y corte axial T1 en resonancia magnética de 3 Teslas. ACE: arteria carótida externa; EPF: espacio parafaríngeo; LAP: lóbulo accesorio de la parótida; M: punta de la apófisis mastoides; MM: músculo masetero; MPL: músculo pterigoideo lateral; MPM: músculo pterigoideo medial; MT: músculo temporal; NF: nervio facial;VRM: vena retromandibular.*

ANATOMÍA

Las glándulas salivales mayores deben su nombre al lugar anatómico que ocupan: submandibular, sublingual y parótida (de *para* 'alrededor' y *otid* 'oreja').

La glándula parótida es la de mayor tamaño y contribuye a formar el espacio parotídeo, un espacio del cuello suprahioideo delimitado por la capa superficial de la fascia cervical profunda que contiene, además de la glándula, ganglios linfáticos, vasos y ramas nerviosas de los pares V y VII.

El espacio parotídeo se extiende desde el conducto auditivo externo y la punta de la mastoides hasta el ángulo de la mandíbula, donde se aloja la cola de la glándula. El espacio parotídeo limita con el espacio masticador por delante y medialmente con el espacio parafaríngeo. El espacio carotídeo está separado de la región superior del espacio parotídeo por el vientre posterior del músculo digástrico.

La glándula parótida se ha dividido clásicamente en dos lóbulos (superficial y profundo) aunque no existe ninguna división anatómica real entre ellos. El lóbulo superficial representa los 2/3 laterales de la glándula, mientras que el lóbulo profundo es más pequeño y se proyecta medialmente hacia el espacio parafaríngeo. Es ésta una división funcional que se establece basándose en el plano que forma el nervio facial al atravesarla. El nervio facial sale por el agujero estilomastoideo como tronco único y se ramifica en el interior de la parótida, lateral a la vena retromandibular. Esta ramificación sirve para establecer los planos quirúrgicos entre los lóbulos superficial y profundo. En los estudios radiológicos convencionales no es posible identificar el trayecto intraparotídeo del nervio facial; únicamente estudios con RM de alta resolución y alto campo permiten visualizarlo parcialmente. En el interior de la parótida hay dos estructuras vasculares fácilmente identificables: la

booksmedicos.org

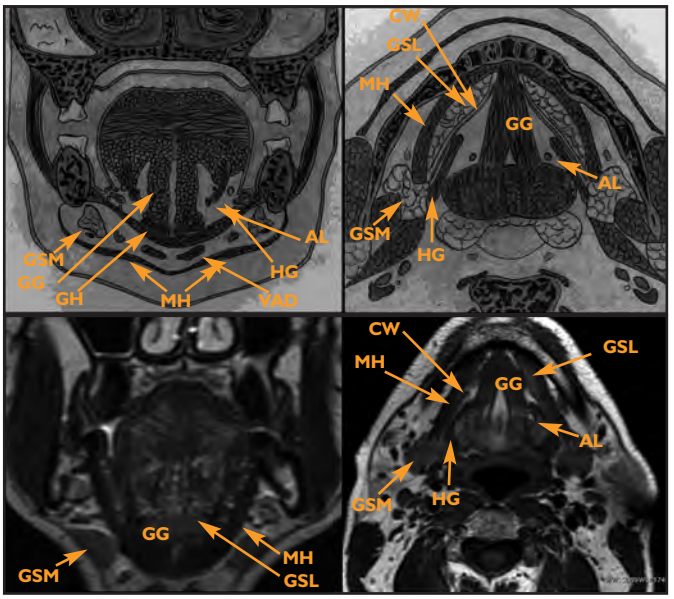

Figura 6-2. *Anatomía del espacio sublingual y submandibular. Representación gráfica y e imagen de resonancia magnética con cortes coronales y axiales. AL: arteria lingual; CW: conducto de Warthon de la glándula submandibular; GG: músculo geniogloso; GH: músculo genihioideo; GSL: glándula sublingual; GSM: glándula submandibular; HG: músculo hiogloso; MH: músculo milohioideo.*

vena retromandibular y la arteria carótida externa. La vena retromandibular es el vaso de mayor calibre y se sitúa inmediatamente por detrás del ángulo de la mandíbula; la arteria carótida externa se encuentra medial a la vena retromandibular y las ramas del nervio facial forman un trayecto lateral a la vena retromandibular.(Fig 6-1).

A diferencia del resto de glándulas salivales, la glándula parótida se encapsula después del desarrollo del sistema linfático, por lo que es la única que presenta ganglios linfáticos (aproximadamente 20) en su interior, los cuales drenan el conducto auditivo externo, la región profunda de la cara, el pabellón auricular y la región temporal del cuero cabelludo. El drenaje de la glándula parótida se realiza a través de un conducto principal, denominado conducto de Stenon, que emerge del margen anterior glandular, y se dirige en sentido anterior, sobre la superficie del músculo masetero, para, tras perforar el músculo buccinador, penetrar en la cavidad oral a la altura del segundo molar superior. Una glándula parótida accesoria está presente en el 20% de la población y es fácil de reconocer como un tejido similar a la parótida que tiene forma de lengüeta y se sitúa sobre la superficie del músculo masetero. Cuando un tumor se aloja en la glándula parótida accesoria puede confundirse clínicamente con un tumor de origen no salival. Esta localización es importante porque la rama bucal de la división mandibular del trigémino (V3) atraviesa esta región y puede constituir una vía de diseminación tumoral perineural.[2] La glándula parótida cambia de densidad/señal en los estudios de TC/RM con la edad: en niños tiene unas características similares a las de los tejidos blandos, mientras que con la edad adquiere de forma progresiva un contenido graso. Una lesión se considera primaria del espacio parotídeo cuando su isocentro se sitúa en el interior de la glándula parótida. Además, cuando la lesión afecta el lóbulo profundo, desplaza medialmente el espacio parafaríngeo y amplía el espacio estilomandibular.[3,4]

Las glándulas submandibulares son las segundas en tamaño (aproximadamente la mitad de las glándulas parótidas). Se localizan en el espacio submandibular, que tiene forma de herradura y se sitúa entre el hueso hioides y el músculo milohioideo. Este músculo tiene forma de hamaca y constituye el borde superior del espacio submandibular, separándolo del espacio sublingual. El músculo platisma del cuello constituye el margen superficial de este espacio. Dado que el músculo milohioideo no se inserta por su borde posterior en ninguna estructura, el espacio submandibular comunica libremente con el espacio sublingual y con el espacio parafaríngeo. Ambos lados del espacio submandibular se comunican libremente a través de la línea media. La glándula submandibular rodea el borde posterior del músculo milohioideo, de forma que la glándula se puede dividir en 2 lóbulos: uno mayor y superficial, situado en el espacio submandibular, y otro profundo, que rodea el borde posterior del músculo y se ubica en la zona posterior del espacio sublingual (Fig 6-2). La inervación de las glándulas submandibulares se realiza por el nervio lingual, rama del nervio mandibular (V3), y por el nervio de la cuerda del tímpano (inervación parasimpático-secretora), rama del nervio facial (VII). En el espacio submandibular se encuentran, además, el vientre anterior del músculo digástrico, el asa inferior del nervio hipogloso (XII par craneal, que atraviesa este espacio antes de girar anterior y craneal para inervar los músculos de la lengua), así como la arteria y la vena faciales. Generalmente, la arteria se sitúa medial y la vena lateral a la glándula. El espacio submandibular aloja los grupos de ganglios linfáticos submentonianos (nivel IA) y submandibulares (nivel IB), que drenan la región facial anterior, la cavidad oral, la porción anterior de los senos maxilares y la región orbitaria. El conducto de drenaje de la glándula o conducto de Wharton tiene un trayecto corto: recorre el suelo de la boca en el espacio sublingual y se abre en la mucosa próxima al frenillo lingual. Ante una masa en el espacio submandibular, debe establecerse si el origen es ganglionar o glandular. Es fácil determinar el origen ganglionar cuando se identifica un plano graso que lo separe de la glándula. Otro recurso es buscar la vena facial, que discurre lateral a la glándula, de forma que cualquier masa por fuera de la vena siempre tiene un origen ganglionar. Es importante recordar que, en ocasiones, masas posteriores del espacio submandibular pueden tener un origen parotídeo en pacientes en los que la cola de la glándula parótida desciende y se sitúa en este espacio.

Las glándulas sublinguales se sitúan en el espacio sublingual, que forma parte del suelo de la boca. Es un espacio no delimitado por fascias, situado por debajo de la lengua y limitado lateral e inferiormente por el músculo milohioideo, que forma el diafragma de este espacio y lo separa del espacio submandibular. Medialmente este espacio está limitado por el complejo que forman dos grandes músculos centrales: el geniogloso y el geniohioideo. El límite anterior está constituido por la mandíbula. Ambos espacios sublinguales se comunican anteriormente por debajo del frenillo lingual. Posteriormente, el espacio sublingual comunica libremente con el espacio parafaríngeo y la región posterior del espacio submandibular, de forma que los procesos patológicos pueden extenderse libremente entre estos tres espacios. El espacio sublingual se aprecia muy bien en los estudios tomográficos (TC/RM) en el plano coronal, si bien en ocasiones es difícil diferenciar la glándula sublingual del músculo milohioideo, situado lateralmente y en íntimo contacto con ella. El músculo hiogloso también se sitúa en este espacio y sirve de referencia para localizar la arteria lingual, que se sitúa anteromedial a él (Fig. 6-2). Los

booksmedicos.org

nervios lingual (rama del nervio mandibular que da la sensibilidad de los dos tercios anteriores de la lengua), hipogloso y glosofaríngeo atraviesan este espacio. La porción profunda de la glándula submandibular se sitúa en la porción posterior del espacio sublingual, mientras que el conducto de Wharton, que sigue una trayectoria anterior, desemboca en la región anterior de este espacio. La glándula sublingual drena a través de 10-12 pequeños conductos que se abren en el suelo de la boca, aunque algunos lo hacen en el propio conducto de Wharton.[5]

ESTUDIOS RADIOLÓGICOS

La TC antes y después de la administración de contraste intravenoso es la técnica de elección en el estudio de la patología inflamatoria de las glándulas salivales mayores y tiene como objetivo principal la detección de litiasis y complicaciones infecciosas (abscesos). Por otra parte, la ecografía de alta resolución y los patrones vasculares identificados con Doppler permiten definir con seguridad la localización intraglandular o extraglandular y caracterizar la lesión, especialmente su naturaleza sólida o quística. La ecografía es además una técnica muy útil para guiar punciones en tiempo real y, debido a la ausencia de radiación, es muy utilizada en pacientes pediátricos.[6] Su principal limitación consiste en la incapacidad para visualizar lesiones que afectan al lóbulo profundo de la glándula y extensiones extraglandulares (espacio parafaríngeo, óseo, perineural e intracraneal).

Si clínicamente se sospecha de una patología tumoral es recomendable realizar directamente una RM porque es superior a la TC para la caracterización tisular y para demostrar la extensión a estructuras adyacentes. Generalmente se obtienen secuencias en los planos axial y coronal con grosor de corte de 3-4 mm potenciadas en T1 y T2.[3] El alto contenido graso del tejido glandular (especialmente de las parótidas en adultos) las hace aparecer hiperintensas en ambas secuencias y facilita la identificación de las lesiones tumorales, que suelen ser hipointensas. La administración de contraste permite diferenciar lesiones sólidas de quísticas, aunque puede enmascarar la lesión al aumentar su señal; por esta razón, es imprescindible obtener imágenes T1 previas a la administración del contraste.[1] Las secuencias T2 y T1 con contraste y supresión grasa son especialmente útiles en la valoración de la extensión tumoral extraglandular, ya que tanto la médula ósea como la cortical de la mandíbula, el maxilar y la base del cráneo deben aparecer hipointensos en las secuencias con saturación grasa. La identificación de zonas hiperintensas en T2 o realces con el contraste extendiéndose a estas estructuras es un signo de infiltración ósea tumoral. También con secuencias T1 con contraste y saturación grasa es posible identificar la extensión tumoral meníngea, así como la diseminación perineural, que se produce generalmente siguiendo el nervio facial hacia el foramen estilomastoideo o el nervio aurículo-temporal (anastomosa el trayecto intraparotídeo del nervio facial con el nervio mandibular) hacia el agujero oval.

ANOMALÍAS CONGÉNITAS

Quistes branquiales

Los quistes branquiales son las anomalías congénitas que más frecuentemente afectan al espacio parotídeo y resultan de una obliteración incompleta del aparato branquial. Los quistes del primer arco branquial pueden situarse en el interior de la parótida (tipo I) o pueden extenderse desde el ángulo de la mandíbula hacia el conducto auditivo externo (CAE) (tipo II). Los quistes tipo I son quistes intraparotídeos uniloculares y están situados generalmente en la región preauricular de la parótida. Los quistes tipo II son mucho más frecuentes y se presentan como lesiones quísticas, multiloculares, de forma alargada, que se extienden desde la superficie inferior del CAE, atraviesan el lóbulo profundo de la parótida y terminan en el espacio submandibular; ocasionalmente pueden afectar también el espacio parafaríngeo. Los quistes tipo II son sintomáticos con mayor frecuencia y se presentan a una edad más temprana, generalmente en la infancia, como una masa dolorosa en la región de la cola de la parótida. Únicamente en los quistes tipo II puede existir una fístula que conecte el quiste con el CAE, que puede cursar clínicamente con otalgia y otitis media refractaria.[7] Ambos tipos de quistes presentan una pared fina, sin realce, con contenido líquido claro. Sin embargo, si existe una historia previa de infección, la pared es más gruesa, realza y presenta un contenido proteináceo que les hace presentar mayor atenuación en la TC y más hiperintensidad en secuencias T1 de RM.

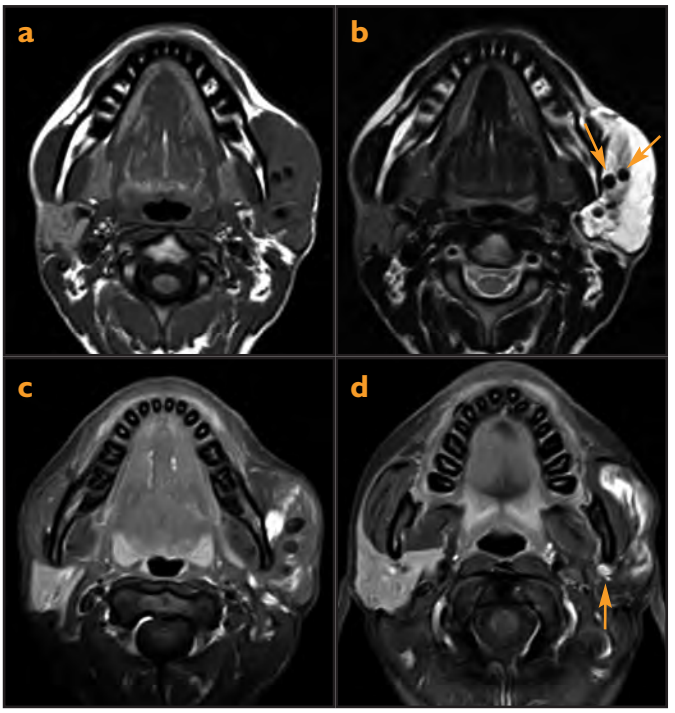

Figura 6-3. *Malformación vascular venosa. Malformación venosa de la parótida y el músculo masetero en el lado izquierdo. a) En la imagen axial T1 se aprecia una masa isointensa con el músculo que infiltra el masetero y la parótida izquierda. b) La lesión aparece hiperintensa en T2 y en el interior existen vacíos de señal que corresponden a flebolitos característicos de esta entidad (flechas). c) y d) En las secuencias T1 con contraste y supresión grasa se aprecia un realce muy irregular que corresponde a los grandes espacios quísticos de la luz de las dilataciones venosas. Nótese en d) la dilatación de la vena retromandibular izquierda que drena la malformación (flecha).*

Malformaciones vasculares

Las lesiones vasculares de la cabeza y el cuello extracraneal se

booksmedicos.org

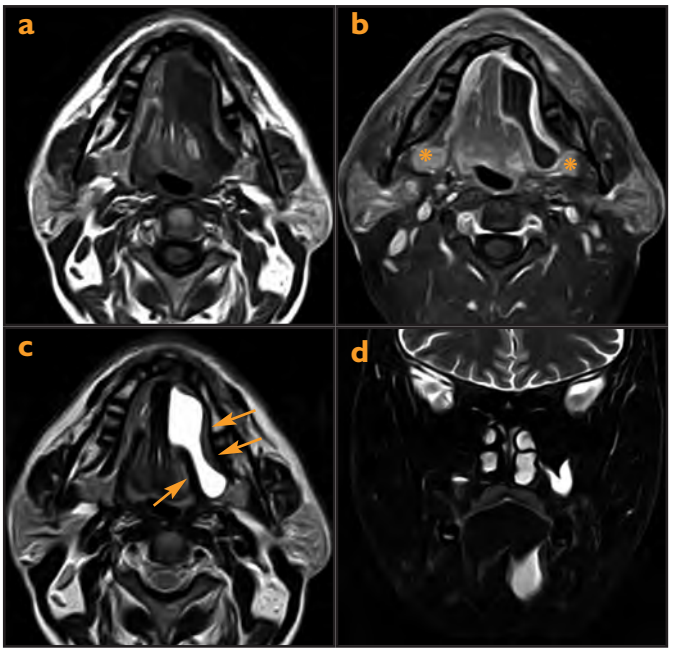

Figura 6-4. *Ránula simple. Resonancia magnética con secuencias axiales T1 (a) ,T1 con contraste y saturación grasa (b) y T2 (c) que muestran una masa quística de localización paramedial en la teórica localización de la glándula sublingual, entre los músculos milohioideo (flechas) e hiogloso (cabeza de flecha). No existe realce en la pared ni presencia de septos. Los lóbulos profundos de las glándulas salivales (asteriscos) se proyectan hacia la región posterior del espacio sublingual. La localización de la ránula, limitada al espacio sublingual, se aprecia en la secuencia T2 con supresión grasa en el plano coronal (d).*

dividen en hemangiomas y malformaciones, y estas últimas se subdividen a su vez en capilares, venosas, arteriovenosas (fístulas), linfáticas y mixtas.[8]

Las **malformaciones venosas** se originan generalmente en el músculo masetero y se extienden hacia la glándula parótida simulando una masa con origen en esta glándula. Se caracterizan por la captación lineal de contraste y es típica la presencia de flebolitos, fáciles de identificar en TC. Ante la sospecha de malformación venosa es recomendable valorar la vena retromandibular, que en muchas ocasiones aparecerá dilatada (Fig. 6-3).[9]

Malformaciones linfáticas es el término que actualmente se utiliza para denominar a los linfangiomas, ya que el sufijo *-oma* debe reservarse para lesiones que muestren proliferación celular como los hemangiomas (considerados tumores benignos y no malformaciones vasculares). En la mayoría de los casos se descubre en neonatos y sólo el 10% se manifiesta en adultos. Se forman por una alteración en el drenaje de los canales linfáticos al sistema venoso, que produce un aumento progresivo de los espacios linfáticos que han quedado aislados, debido a una continua secreción de linfa. Aunque su localización típica es el triángulo posterior del cuello, en ocasiones pueden afectar a las glándulas salivales directamente o por extensión.[10] La imagen típica de una malformación linfática es una lesión quística sin pared, aunque las de mayor tamaño pueden ejercer un efecto de masa que desplaza e incluso reemplaza el parénquima glandular. Una característica de estas malformaciones es su especial tendencia a extenderse por varios espacios, tanto del macizo facial como del cuello, sin respetar los límites fasciales. Si la malformación linfática es mixta, es decir, tiene un componente linfático-venoso o linfático-capilar, se puede observar captación de contraste debido al componente angiomatoso. En ecografía las malformaciones linfáticas puras son hipoecoicas y pueden tener septos internos. La ecografia Doppler puede ser de gran utilidad para identificar y caracterizar malformaciones linfáticas mixtas, ya que pone de manifiesto la existencia de flujo intralesional.[11]

Ránula

Es una lesión quística que aparece en el suelo de la boca y se produce por una obstrucción en el drenaje de la glándula sublingual o de una glándula salival menor. Corresponde, por tanto, a un mucocele o quiste mucoso de retención. La obstrucción tiene origen congénito, inflamatorio o traumático y, aunque puede aparecer a cualquier edad, es más frecuente en niños y adultos jóvenes. Hay dos tipos de ránulas: simples y complicadas. Las **ránulas simples** son las más frecuentes, tienen una localización típica, confinadas en el espacio sublingual, por encima del músculo milohioideo, siempre en vecindad a la glándula sublingual, generalmente en situación paramedial y limitadas por los músculos geniogloso y genihioideo. Clínicamente aparecen como masas submucosas sublinguales, indoloras, compresibles y translúcidas, con un aspecto que se ha denominado en *froggy belly* (el nombre "ránula" deriva de este aspecto en vientre de rana). En los estudios radiológicos aparecen como masas quísticas uniloculares que, frecuentemente, presentan una morfología ovoidea. La pared es fina y, únicamente si existe historia previa de cirugía o infección, presentarán captación de contraste o septos en su interior (Fig. 6-4). Las **ránulas complejas** se producen posiblemente por ruptura de una ránula simple, lo que permite su extensión inferior hacia el espacio submandibular y el cuello suprahioideo, atravesando el músculo milohioideo, o bien su extensión posterior hacia el espacio parafaríngeo bordeando posteriormente el músculo milohioideo.[12]. El contenido de las ránulas es mucina pero, mientras que las ránulas simples tienen epitelio, las ránulas complejas son pseudoquistes y sus paredes están formadas por un tejido conectivo denso. El tratamiento es distinto: la ránula simple se trata con marsupialización vía transoral, mientras que las ránulas complejas requieren una cirugía más agresiva, con un abordaje mixto transoral y cervical.

Respecto al diagnóstico diferencial, si la ránula simple es gran-

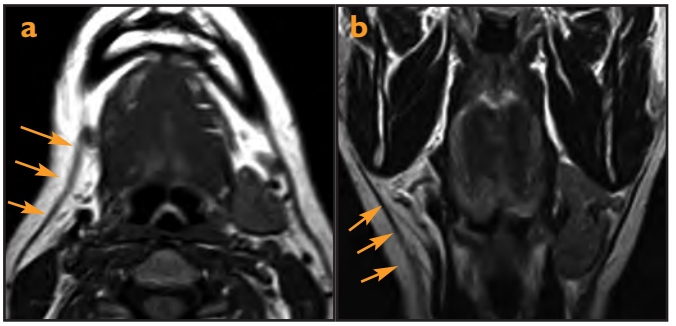

Figura 6-5. *Agenesia de la glándula submandibular. Paciente que consulta por masa submandibular izquierda. Las imágenes de la resonancia magnética potenciadas en T1 obtenida en los planos axial y coronal muestran una ausencia de la glándula submandibular izquierda. El músculo platisma del cuello está integro (flechas), hallazgo que descarta la posibilidad de cirugía previa.*

booksmedicos.org

de, puede ser díficil diferenciarla de un tumor epidermoide del suelo de la boca. Las ránulas complejas son a veces difíciles de diferenciar de los linfangiomas, pero a diferencia de éstos, que pueden afectar a cualquier espacio, las ránulas complejas se limitan al espacio submandibular, al cuello suprahioideo y al espacio parafaríngeo. Las ránulas complicadas presentan generalmente una lengüeta de líquido que comunica con el espacio sublingual, señalando su origen a modo de dedo indicativo. Otro dato que ayuda en la diferenciación es la morfología polilobulada y la presencia de septos y niveles líquidos, característicos de los linfangiomas y excepcionales en las ránulas complejas.[13]

Agenesia y ectopia de glándulas salivales

La agenesia o hipoplasia de las glándulas salivales mayores es muy rara. Si es bilateral, se acompaña de xerostomía, caries y sialoadenitis (Fig. 6-5). La ectopia de tejido glándula salival (coristoma) puede desarrollarse en el cuello, la hipófisis, el ángulo pontocerebeloso e incluso en el oído y la órbita.

ENFERMEDADES OBSTRUCTIVAS/ INFLAMATORIAS

Neumoparotiditis

La neumoparotiditis es una causa infrecuente de aumento de tamaño de la glándula parótida debido a la entrada de gas a través del conducto de Stenon, producida tras un aumento de presión en la cavidad oral. Esta alteración, fácilmente diagnosticable con TC, se produce especialmente en músicos que tocan instrumentos de viento y en sopladores de vidrio, aunque también se puede producir intencionadamente.

Sialoadenitis

La sialoadenitis es la inflamación de las glándulas salivales. Afecta sobre todo a las glándulas salivales mayores y puede ser un proceso agudo o crónico y recurrente. Las glándulas salivales menores, salvo los quistes de retención mucosa, muestran en raras ocasiones cambios inflamatorios.

Los procesos inflamatorios agudos pueden ser de origen viral, como en las paperas, o bacteriano, como en las parotiditis supurativas, en su mayor parte debidas a estafilococo o estreptococo. Clínicamente se manifiestan por dolor, enrojecimiento y aumento del tamaño glandular.

En la ecografía, la inflamación aguda se caracteriza por un aumento del tamaño glandular y una disminución difusa de la ecogenicidad.[3,14] Además, es posible objetivar múltiples áreas hipoecoicas ovaladas y de pequeño tamaño, así como un aumento de la vascularización.[6] En la TC y la RM la glándula inflamada está aumentada de tamaño, con captación de contraste, alta densidad en la TC e hiperintensidad de señal en las secuencias T2. La inflamación glandular puede acompañarse de la formación de abscesos, adenopatías cervicales y periglandulares, engrosamiento de las fascias superficial y profunda e infiltración de la grasa subcutánea, lo que produce una apariencia característica de "grasa sucia" (Fig. 6-6). Los abscesos se muestran como lesiones focales con atenuación líquida y realce periférico tras la administración de contraste. La sialografía está contraindicada en el momento agudo de la sialoadenitis debido a que puede exacerbar los síntomas asociados a la infección.[15]

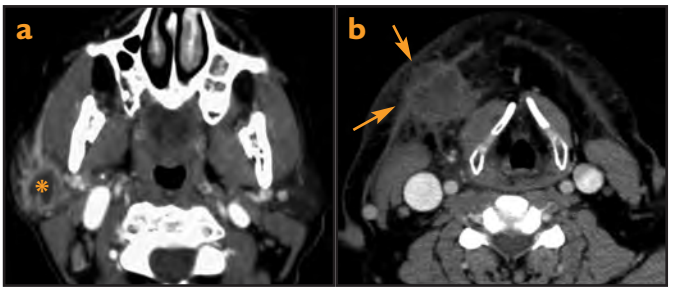

Figura 6-6. *Sialoadenitis aguda. a) La tomografía computarizada con contraste muestra una colección hipocaptante de bordes mal definidos localizada en el seno de la glándula parótida derecha, compatible con un absceso (asterisco). b) Sialoadenitis aguda sobre la glándula submandibular. La glándula está aumentada de tamaño (flechas) con bordes mal definidos e infiltración de la grasa y de las fascias adyacentes.*

Los procesos inflamatorios crónicos de las glándulas salivales engloban entidades tales como la sialolitiasis, la sialoadenitis recurrente crónica, la enfermedad de Kimura y diversas enfermedades granulomatosas como la tuberculosis, la sífilis, la toxoplasmosis y la actinomicosis. Al igual que los procesos inflamatorios agudos, los que tienen un curso crónico son más frecuentes en la glándula parótida. Sus manifestaciones clínicas consisten en tumefacción glandular intermitente, a menudo indolora. Histológicamente la inflamación crónica conlleva un daño en la arquitectura glandular, con el consiguiente reemplazo del tejido glandular por tejido fibrótico. En la ecografía, los procesos inflamatorios crónicos se caracterizan por una disminución del tamaño y de la ecogenicidad glandular. Al igual que en la inflamación aguda, es posible identificar múltiples áreas hipoecoicas de pequeño tamaño, aunque sin aumento de la vascularización.[16] En la TC y la RM la inflamación crónica se manifiesta con atrofia glandular, hipointensidad en las secuencias T1 y T2, y posibles calcificaciones focales que se detectan mejor con la TC. La sialografía convencional queda relegada a un pequeño número de casos en los que la clínica, la serología (sobre todo en enfermedades autoinmunes) y los hallazgos en otros estudios de imagen no sean capaces de establecer la etiología del proceso inflamatorio crónico.

Sialolitiasis

La sialolitiasis es la enfermedad más frecuente de las glándulas salivales. Aproximadamente el 80% de ellas se produce en la glándula submandibular, en parte debido a la mayor viscosidad y alcalinidad de la saliva, y en parte debido al curso ascendente de un conducto de Warthon, que es ancho y con un orificio de salida estrecho. Los cálculos pueden ser únicos o múltiples (25%), y pueden encontrarse tanto en el conducto glandular principal como en los conductos intraglandulares.

Los estudios radiológicos ayudan a determinar la localización de las litiasis no palpables. Los más sensibles para su detección son la ecografía y la TC. La ecografía es una técnica muy útil cuando las litiasis son mayores de 2 mm y se identifican como líneas o puntos hiperecogénicos con sombra acústica posterior.[17] La TC debe realizarse sin administración de contraste, debido a que la

booksmedicos.org

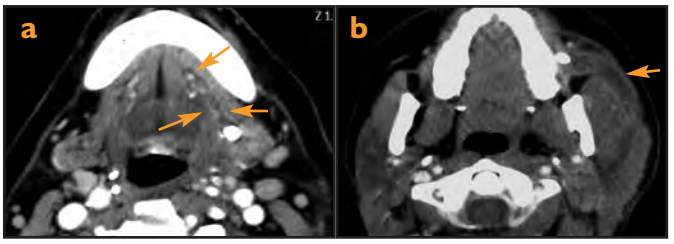

Figura 6-7. *Litiasis en las glándulas salivales. a) Se identifica una litiasis en el origen del conducto de Wharton, sin embargo el conducto está dilatado distalmente (flechas) por una segunda litiasis más pequeña que se sitúa distalmente en la apertura del conducto en el suelo de la boca (flecha hueca). b) Litiasis en el conducto de Stenon de la glándula parótida izquierda con dilatación ductal proximal (punta de flecha) e inflamación glandular asociada.*

opacificación de pequeñas estructuras vasculares puede simular pequeñas sialolitiasis. Esta técnica permite identificar litiasis intraglandulares o de pequeño tamaño no visibles en ecografía ni en radiología convencional (Fig. 6-7). Las complicaciones de las sialolitiasis incluyen estenosis ductales, atrofia glandular, mucoceles, estasis salival y desarrollo de sialoadenitis aguda o crónica.

La sialoadenitis aguda secundaria a sialolitiasis se caracteriza clínicamente por un aumento doloroso del tamaño glandular, con/sin dilatación ductal, con frecuencia intermitente y con episodios de reagudización durante las comidas. Al igual que en los casos de sialoadenitis aguda infecciosa, la glándula afectada se encuentra aumentada de tamaño con captación de contraste, alta densidad en la TC e hiperintensidad de señal en secuencias ponderadas en T2 de la RM.[11,15]

En los casos de sialoadenitis crónica por litiasis, la glándula está disminuida de tamaño, atrófica e hipointensa en las secuencias T1 y T2 de la RM. En estos casos, la irregularidad del sistema ductal orienta sobre la etiología de la tumefacción glandular, incluso en aquellos casos en los que no se demuestra litiasis.

Infección por el virus de la inmunodeficiencia humana

Diferentes procesos que afectan la cabeza y el cuello pueden ser la primera manifestación clínica de una infección del virus de la inmunodeficiencia humana (VIH). Alrededor del 5% de los pacientes seropositivos para el VIH muestran un aumento del tamaño parotídeo debido, en la mayoría de los casos, al desarrollo de pequeños quistes linfoepiteliales benignos. Éstos suelen ser múltiples, unilaterales o bilaterales, y se asocian a adenopatías cervicales e intraglandulares (Fig. 6-8). Su apariencia en los estudios radiológicos es inespecífica y varía entre lesiones quísticas, sólidas o mixtas. Las lesiones quísticas suelen contener ecos internos y septos en su interior, con ausencia de vascularización en el estudio Doppler.[18] Las lesiones sólidas son a menudo indistinguibles radiológicamente de los tumores benignos de la glándula parótida.

En los pacientes seropositivos para el VIH, el aumento del tamaño parotídeo puede ser también secundario a procesos infecciosos o tumorales: sarcoma de Kaposi, linfoma de células grandes o carcinoma adenoide quístico.

Un pequeño grupo de pacientes seropositivos para el VIH presenta clínica de xerostomía, de etiología poco clara, atribuida a infección por citomegalovirus. Estos pacientes muestran una histología similar, a menudo indistinguible, de la enfermedad de Sjögren (lesiones benignas linfoepiteliales). Sin embargo, la presencia de adenopatías cervicales, hiperplasia linfoide y disminución de anticuerpos orientan hacia el diagnóstico de infección por VIH.

Tumor de Kuttner (sialoadenitis esclerosante crónica)

Es el término que se aplica a la sialoadenitis crónica esclerosante que afecta a la glándula submandibular. Los síntomas consisten en un aumento progresivo del tamaño con endurecimiento glandular. El tumor de Kuttner es generalmente unilateral y afecta a mujeres de edad media. En los estadios iniciales existe una retención de secreciones en los conductos y un infiltrado inflamatorio que, según avanza la enfermedad, evoluciona a fibrosis. Aunque la imagen no es patognomónica, este proceso puede sospecharse cuando exista un aumento progresivo de tamaño de la glándula acompañado de calcificaciones (50%) e intensa captación de contraste.[19]

Efectos de la radioterapia

Las glándulas salivales se sitúan a menudo en el campo de la radioterapia empleada en el tratamiento de los carcinomas de cabeza y cuello. Como resultado de la irradiación se producen

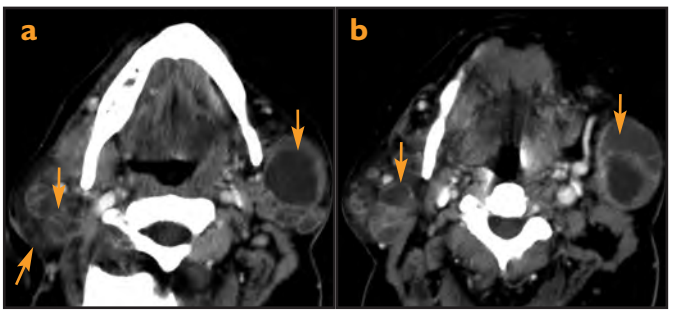

Figura 6-8. *Quistes linfoepiteliales asociados a la infección por VIH. a) y b) En la tomografía computarizada con contraste intravenoso se observa unas glándulas parotídeas aumentadas de tamaño (flecha) y con reemplazo del parénquima glandular por múltiples lesiones hipodensas, bien definidas, con septos internos y captación periférica de contraste, compatibles con quistes linfoepiteliales (puntas de flecha).*

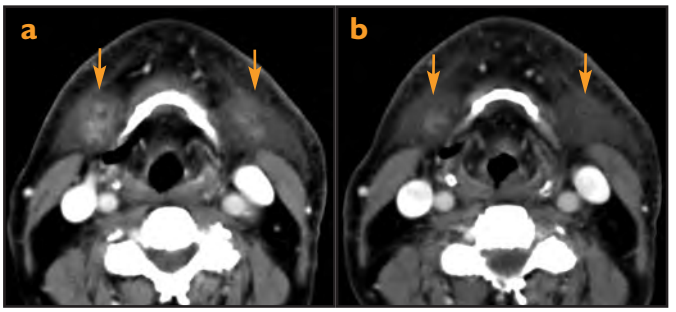

Figura 6-9. *Sialoadenitis aguda postradioterapia. a) y b) La tomografía computarizada con contraste intravenoso muestra ambas glándulas submandibulares aumentadas de tamaño, con captación de contraste e infiltración de la grasa subcutánea (puntas de flecha) como consecuencia del edema glandular producido por el efecto tóxico de la radioterapia.*

booksmedicos.org

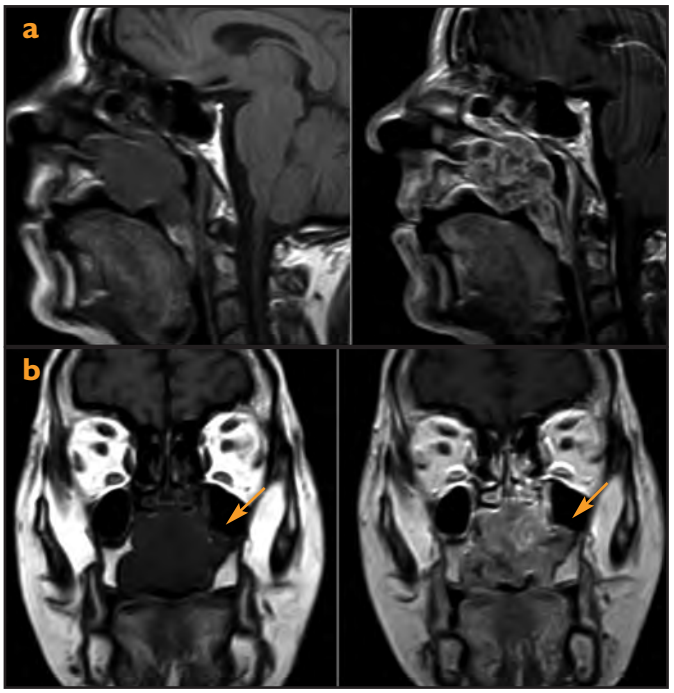

Figura 6-10. *Carcinoma adenoide quístico de paladar duro. La resonancia magnética con imágenes sagitales (a) y coronales (b) sin y con contraste muestra una masa polilobulada que crece desde el paladar duro y se extiende superiormente invadiendo las fosas nasales con un realce muy irregular de contraste. En los cortes coronales se aprecia la invasión medial del seno maxilar izquierdo (flechas).*

cambios clínicos y morfológicos que se conocen con el nombre de sialoadenitis posradioterapia. La glándula parótida es más sensible que la glándula submandibular o sublingual al efecto de la radioterapia.

Los síntomas agudos se producen en los primeros minutos u horas tras la finalización de la radioterapia y se caracterizan por xerostomía, dolor y tumefacción glandular. Las glándulas muestran una baja atenuación en la TC e hiperintensidad de señal en secuencias T2 de RM como consecuencia del edema glandular (Fig. 6-9).

Los efectos tóxicos tardíos producidos meses o años después de la irradiación de los tejidos incluyen la fibrosis, la necrosis y la xerostomía. Los estudios radiológicos muestran una atrofia glandular asociada a una hipointensidad difusa en T1 y T2 en la RM y un aumento difuso de la atenuación glandular en la TC como reflejo de la fibrosis.

TUMORES

Los tumores de glándulas salivales representan menos del 3% de todas las neoplasias. La mayoría son tumores benignos que se localizan en la glándula parótida (aproximadamente el 80% de los tumores salivales es parotídeo, el 10% submandibular, el 1% sublingual y el 4-5% se desarrolla en glándulas salivales menores). Como regla general, se puede afirmar que cuanto menor sea la glándula salival donde asienta la tumoración, más posibilidades hay de que se trate de una lesión maligna. El porcentaje de tumores malignos es de un 20-30% en la glándula parótida, un 45-60% en la submandibular y un 70-85% en las sublinguales y las

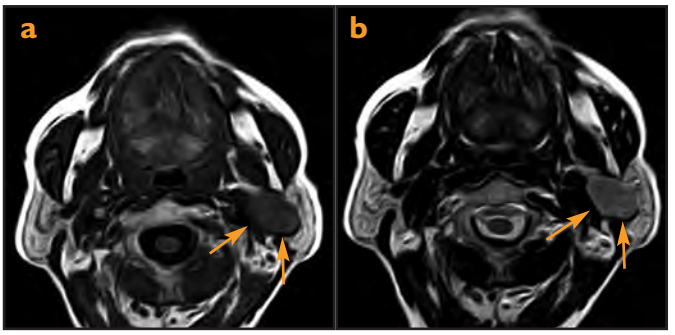

Figura 6-11. *Adenocarcinoma de parótida hipointenso en secuencias T2. Resonancia magnética con cortes axiales potenciados en T1 (a) y T2 (b). Se observa una masa bien definida, de bordes lisos y homogénea localizada en el lóbulo profundo de la parótida (flechas). El único dato para sugerir malignidad es que la tumoración no es hiperintensa en T2.*

salivales accesorias (Fig. 6-10). Los tumores benignos epiteliales más frecuentes son el adenoma pleomorfo, el tumor de Warthin y el oncocitoma. Entre los tumores malignos epiteliales, los más frecuentes son el carcinoma epidermoide, el carcinoma adenoide quístico y el carcinoma de células escamosas. Existen también tumores no epiteliales benignos, fáciles de reconocer, como el hemangioma o el lipoma, y tumores malignos no epiteliales como el linfoma o el grupo de los sarcomas. El objetivo de los estudios radiológicos en la valoración de estas lesiones es determinar la localización intraglandular o extraglandular y la relación con estructuras vasculares y nerviosas, determinar la presencia de signos de malignidad, valorar la extensión hacia estructuras adyacentes, evaluar la presencia de metástasis ganglionares y descartar extensión perineural e intracraneal.

El adenoma pleomorfo, también denominado tumor mixto benigno, representa más de 2/3 de las neoplasias parotídeas benignas. Los adenomas monomorfos y los mioepiteliomas son los otros tumores benignos frecuentes y pueden originarse tanto en la glándula parótida como en la submandibular, mientras que el oncocitoma es casi exclusivo de la glándula parótida. Los tumores de Warthin son exclusivos de la glándula parótida, ya que corresponden a tejido de conducto salival atrapado en ganglios linfáticos durante el desarrollo. Cuando en una glándula parótida se encuentran masas múltiples, generalmente se trata de adenopatías o de tumores de Warthin. El tumor maligno más frecuente en la glándula parótida es el carcinoma mucoepidermoide, mientras que en las glándulas submandibular, sublingual y menores, es más frecuente el carcinoma adenoide quístico, caracterizado por su gran tendencia a la diseminación perineural, que se presenta en un 50-60% de los casos.

La parótida, al ser la única glándula salival con ganglios linfáticos, es la única glándula salival que puede verse afectada por adenopatías (linfoma o metástasis ganglionares secundarias a carcinomas de vecindad).

Aunque no siempre es posible, existen algunos datos que ayudan a diferenciar tumores benignos o neoplasias de bajo grado de los tumores malignos. Como regla general, las neoplasias benignas tienen bordes lisos, bien definidos y captación homogénea de contraste, son de crecimiento lento e indoloras. Al contrario, las masas malignas son dolorosas, crecen rápidamente, presentan bordes infiltrantes, son heterogéneas por la presencia de áreas quísticas o necrosis, captan de forma irregular y pueden presentar

booksmedicos.org

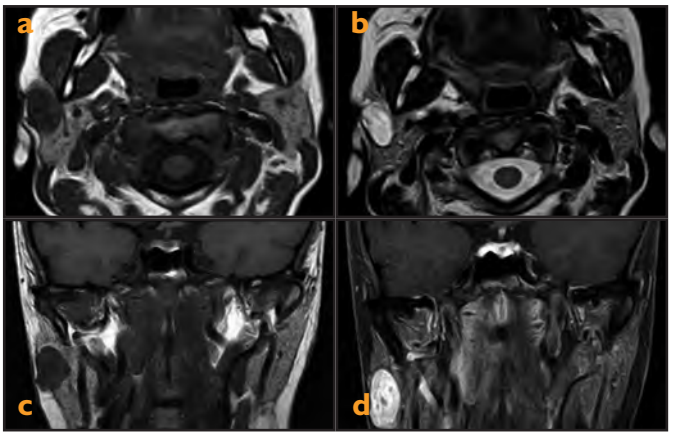

Figura 6-12. *Adenoma pleomorfo. Adenoma pleomorfo en la glándula parótida derecha. a) y b) Tumoración bien definida hipointensa en T1 frente al parénquima de la glándula que aparece hiperintenso por la normal sustitución grasa que ocurre con la edad. b) En secuencias T2 la lesión es acentuadamente hiperintensa y se plantea la duda de quiste frente a adenoma pleomorfo. c) En la secuencia T1 con supresión grasa se aprecia el intenso realce de la lesión que corresponde a un tumor sólido.*

infiltración de tejidos vecinos. La presencia de infiltración cutánea, adenopatías locales o parálisis facial es un signo muy sugestivo de malignidad.

Aunque es un dato controvertido, se acepta mayoritariamente que una masa hiperintensa en secuencias T2 de RM es más probable que corresponda a un tumor benigno y una masa de intensidad baja o intermedia a una lesión maligna (Fig. 6-11). Esta afirmación se debe en gran medida a que las lesiones quísticas, así como el tumor benigno más frecuente, el adenoma pleomorfo, son característicamente muy hiperintensos en T2. Sin embargo, estos criterios de señal tienen un 25% de error debido a que el segundo tumor benigno en frecuencia en la glándula parótida, el tumor de Warthin, presenta señal baja, intermedia o mixta en T2. Por otra parte, los carcinomas mucoepidermoides de bajo grado, algunos carcinomas adenoides quísticos y, más raramente, los adenocarcinomas pueden aparecer hiperintensos en esta secuencia.

Las secuencias de difusión por RM se han utilizado para diferenciar tumores benignos de malignos. En general, los tumores malignos son hipercelulares y presentan una restricción de la difusión, con valores bajos del coeficiente de difusión aparente (CDA). En cambio, el adenoma pleomorfo tiene grandes zonas hipocelulares y por tanto valores altos de CDA.[20] En el tumor de Warthin los valores del CDA pueden ser muy heterogéneos por la presencia de pequeños quistes en el interior del tejido linfoide.

En estudios de doble fase de TC con contraste y en estudios dinámicos con TC y RM se describen distintos patrones y curvas según la histología. En el adenoma pleomorfo se identifica una captación lenta y progresiva; el tumor de Warthin capta y lava rápidamente, mientras que los tumores malignos captan rápidamente y presentan una fase plana posterior por lavado lento del contraste.[21,22]

En estudios con tomografía por emisión de positrones (PET) y 18F-fluorodeoxiglucosa, la captación es significativamente mayor en tumores malignos que en tumores benignos y procesos inflamatorios, exceptuando el tumor de Warthin.[23]

Sin embargo, no existe ninguna técnica de imagen que pueda predecir sin error el diagnóstico que se obtiene mediante punción-aspiración, biopsia o cirugía. A continuación, se describen brevemente los tumores más representativos.

TUMORES BENIGNOS DE GLÁNDULAS SALIVALES

Tumor mixto benigno (adenoma pleomorfo)

Son tumores encapsulados, de bordes lisos y morfología redondeada u oval. Aparecen más frecuentemente en mujeres entre los 40 y los 50 años, como una masa indolora en la región parotídea. Para recordar los datos epidemiológicos del adenoma pleomorfo es útil tener presente la regla del 80%: representa el 80% de los tumores del espacio parotídeo; el 80% se localiza en la glándula parótida y el 80% asienta en su lóbulo superficial. De todas maneras, este tumor también representa el 50% de los tumores submandibulares, y es el más frecuente de los tumores benignos originados en las glándulas salivales menores. El término pleomorfo y tumor mixto benigno hacen referencia a las características histológicas de estos tumores, que están compuestos de elementos mixtos epiteliales y mesenquimales (estroma). El estroma a su vez puede estar formado por elementos mucoides, fibroides, condroides y vasculares en proporciones variables.

La transformación maligna se produce en un 15% de los casos no tratados. Existen varios tumores malignos asociados al tumor mixto benigno que incluyen el carcinoma ex adenoma pleomorfo, el carcinosarcoma y el tumor mixto benigno metastatizante.[24] La degeneración maligna de un adenoma pleomorfo debe sospecharse ante su crecimiento brusco, la fijación a la piel, la presencia de telangiectasias o necrosis cutáneas, la aparición de dolor y, en estadios avanzados, la parálisis del nervio facial. Ocasionalmente pueden desarrollar metástasis ganglionares, pulmonares, óseas y cerebrales.

Si bien el adenoma pleomorfo es un tumor solitario, no son infrecuentes las siembras multifocales por ruptura capsular inducidas por resecciones previas incompletas o biopsia.

Los tumores de pequeño tamaño son, generalmente, homogéneos, de alta densidad respecto a la grasa de la parótida en la TC, hipointensos en secuencias T1 y muy hiperintensos en secuencias T2 de RM (Fig. 6-12). La captación de contraste tiende a ser tardía, por lo que es útil realizar series tardías tanto en la TC como en la RM. Cuando los tumores son de gran tamaño pueden ser heterogéneos por la presencia de quistes, hemorragia, grasa y calcificaciones. De hecho son los tumores de las glándulas salivales que más frecuentemente calcifican, por lo que la presencia de calcio en una masa en el interior de una glándula salival favorece el diagnóstico de tumor mixto benigno.[25] Esta heterogeneidad, cuando está presente, los hace difícil de diferenciar de tumores malignos.

En la evaluación radiológica de este tumor es importante determinar si afecta al lóbulo profundo de la parótida, en cuyo caso existirá una ampliación del espacio estilomandibular y un desplazamiento en sentido anteromedial de la grasa parafaríngea, ya que modifica el abordaje quirúrgico. Otro dato importante es determinar su relación con el trayecto intraparotídeo del nervio facial, ya que la cirugía debe evitar lesionarlo.

booksmedicos.org

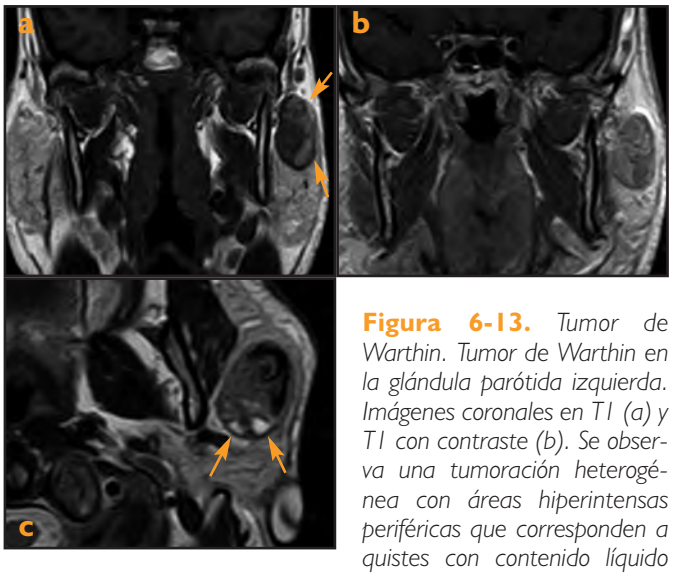

Figura 6-13. *Tumor de Warthin. Tumor de Warthin en la glándula parótida izquierda. Imágenes coronales en T1 (a) y T1 con contraste (b). Se observa una tumoración heterogénea con áreas hiperintensas periféricas que corresponden a quistes con contenido líquido proteináceo (cabezas de flechas). El realce es tenue porque en estos tumores el lavado de contraste es muy rápido. En la imagen coronal T2 (c), el tumor es hipointenso con pequeños quistes periféricos (flechas) característicos del tumor de Warthin.*

Como regla general, se debe considerar que si un tumor es multicéntrico, no ha sido operado previamente, tiene bordes infiltrativos o es hipointenso en T2, no corresponde a un tumor mixto benigno.

Tumor de Warthin

El tumor de Whartin, también llamado cistoadenolinfoma o cistoadenoma papilar linfomatoso, es el segundo tumor salival más frecuente (entre un 2 y un 10% de los tumores parotídeos). Son lesiones muy interesantes porque su patofisiología está directamente relacionada con el desarrollo embrionario. La parótida es la primera glándula salival en desarrollarse y lo hace como un tejido laxo mesenquimal que contiene agregados de tejido linfoide. Además, es la última glándula en adquirir una cápsula. Cuando lo hace, ya se ha desarrollado el sistema linfático y, por tanto, existen nódulos linfáticos en el interior de la glándula, algo que no ocurre con las otras glándulas salivales mayores, que se encapsulan de forma más temprana en la embriogénesis, antes del desarrollo del sistema linfático, por lo que no tienen ganglios linfáticos intraglandulares. Los ganglios linfáticos de la glándula parótida contienen acinos y conductos salivales. El tumor de Warthin se origina de estos elementos ductales de los ganglios linfáticos intraparotídeos. Este origen explica su localización, prácticamente exclusiva en la parótida y, dentro de la misma, su preferencia por la región de la cola, donde son más abundantes los ganglios linfáticos. Otro dato que hay que destacar es que, aunque estos tumores tienen una localización intraglandular, pueden afectar también a ganglios periparotídeos. Es un tumor múltiple y bilateral hasta en un 15% de los casos. Ante la presencia de masas parotídeas múltiples y/o bilaterales, si el enfermo no ha sido intervenido previamente, el diagnóstico de tumor de Whartin es una buena aproximación diagnóstica. De todas maneras también pueden ser causa de masas parotídeas múltiples, los quistes linfoepiteliales, las adenopatías y el carcinoma de células acinares.

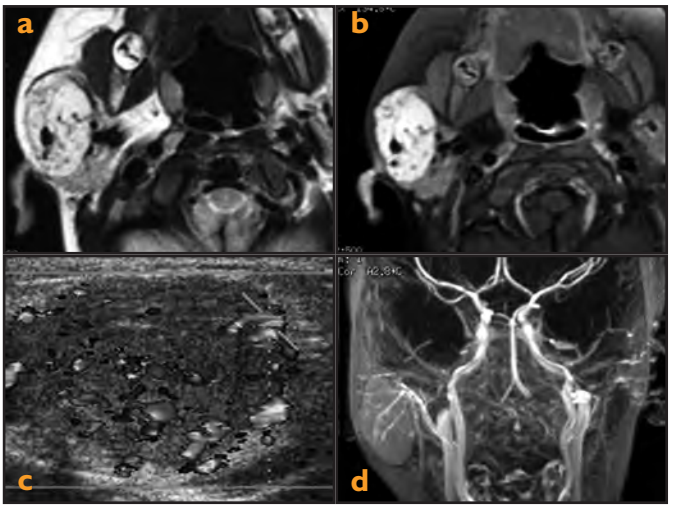

Figura 6-14. *Hemangioma. En las imágenes de resonancia magnética (RM) potenciadas en secuencias T2 (a) y T1 con contraste y supresión grasa (b) se identifica una masa localizada en el lóbulo superficial de la glándula parótida acentuadamente hiperintensa en T2 y con intenso realce con el contraste. En el interior de la lesión se aprecian vacíos de señal que corresponden a estructuras vasculares de alto flujo en un hemangioma en fase proliferativa. En la ecografía Doppler color (c) la masa tiene alta densidad vascular. El estudio de angio-RM con contraste (d) identifica ramas de la arteria maxilar interna que nutren el hemangioma.*

Aunque clásicamente se consideraba un tumor típico de varones, en los últimos años se ha descrito una incidencia similar en ambos sexos. Además, se ha establecido su relación con el consumo de tabaco y con exposición a radiaciones ionizantes.[26]

Radiológicamente son lesiones bien definidas, de morfología ovoidea o lobulada, hipodensas en la TC y con intensidad intermedia tanto en secuencias T1 como en T2 de RM. Estos tumores son de pequeño tamaño (< 4 cm) y heterogéneos. En algunas ocasiones aparece como dato característico la presencia de focos parcheados hiperintensos en T2 en el interior o en la periferia del tumor debida a la existencia de pequeños quistes que lo rodean y que se encuentran en un 30% de los casos (Fig. 6-13). La captación de contraste es intensa y asocia un lavado rápido (30-60 segundos) que explica que, en secuencias convencionales de RM obtenidas 3-5 minutos tras la administración de contraste estos tumores presenten escaso realce.[27] Si el diagnóstico histológico es definitivo, se puede mantener una actitud expectante, dado que el riesgo de degeneración maligna es mínimo.

Hemangiomas

El hemangioma es un tumor benigno epitelial vascular y no una malformación vascular. Los hemangiomas están presentes desde el nacimiento en un 40% de los casos, mientras que el 60% restante aparece en los primeros meses de vida. Son cinco veces más frecuentes en niñas. Tienen una fase proliferativa durante los primeros 12-18 meses de vida, durante la cual experimentan crecimiento, para regresar gradualmente durante los siguientes 6-10 años. Aproximadamente la mitad desaparece totalmente.[9] Pueden ser localizados o difusos, y se caracterizan por presentar una intensa captación de contraste. En la RM apa-

booksmedicos.org

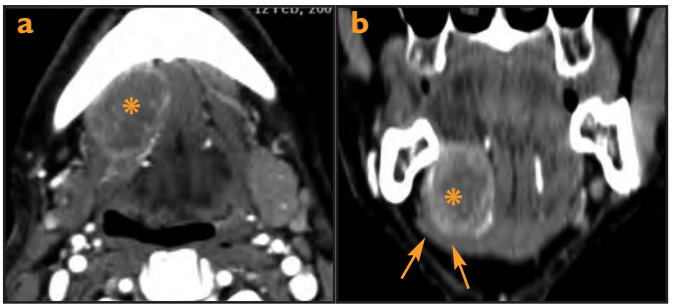

Figura 6-15. *Carcinoma mucoepidermoide de la glándula sublingual. Tomografía computarizada con contraste con reconstrucciones axial (a) y coronal (b). En la teórica localización de la glándula sublingual asienta una masa (asterisco) que infiltra el músculo milohioideo (flechas) y desplaza medialmente el complejo de los músculos geniogloso y geniohiodeo.*

recen muy hiperintensos en secuencias T2 y durante la fase proliferativa presentan vacíos de señal por la presencia de alto flujo (Fig. 6-14). En el Doppler se caracterizan por ser masas hipoecoicas con alta vascularización intratumoral.

Lipomas

Aparecen especialmente en la parótida, con valores de atenuación e intensidad similares a la grasa. La imagen habitual es una lesión bien definida, homogénea y de bordes polilobulados pero, en ocasiones, pueden ser infiltrativos.

TUMORES MALIGNOS DE GLÁNDULAS SALIVALES

Los tumores malignos de las glándulas salivales representan un 1% de todos los tumores malignos de la cabeza y el cuello. Casi la mitad de estos tumores corresponde a carcinomas mucoepidermoides, si bien también son relativamente frecuentes el carcinoma de células acinares, el carcinoma adenoideoquístico y el adenocarcinoma.

Carcinoma mucoepidermoide

Es el tumor maligno más frecuente de la glándula parótida. La edad de presentación se sitúa entre los 35 y los 65 años. El 50% se origina en la parótida, el 45% en las glándulas salivales menores del paladar y de la mucosa bucal, y el resto en las glándulas submandibulares (Fig. 6-15). El pronóstico depende de la histología y pueden ser de bajo, intermedio o alto grado. Los de bajo grado tienen un comportamiento y unas características de imagen similares a las neoplasias benignas. Los de alto grado recurren hasta en un 75% de los casos, con supervivencias del 30% a los 10 años.[26,28,29]

Carcinoma adenoide quístico

Es el segundo tumor maligno en frecuencia en las glándulas salivales y el más frecuente en las glándulas submandibular y sublingual (Fig. 6-16). Aparece en adultos entre los 40 y los 60 años. En el grupo de los tumores de la cabeza y el cuello es el que

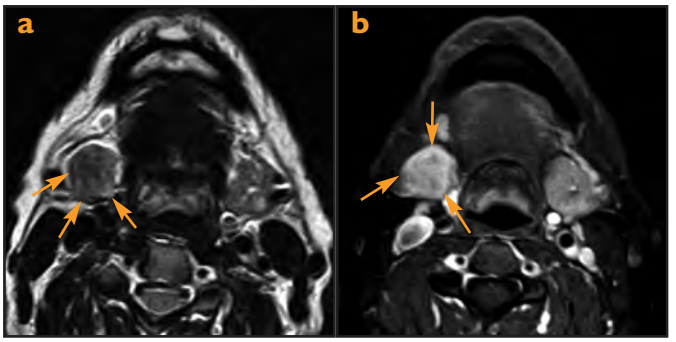

Figura 6-16. *Carcinoma adenoide quístico de la glándula submandibular. Se trata del caso de un paciente con tumoración dura y dolorosa en la glándula submandibular derecha. Imágenes de resonancia magnética con cortes axiales potenciadas en T2 (a) y T1 con contraste y supresión grasa (b). La totalidad de la glándula ha sido sustituida por un tejido tumoral hipointenso en T2 respecto a la glándula izquierda sana (flechas). La masa tiene un realce intenso con pequeños focos hipointensos en su interior (flechas).*

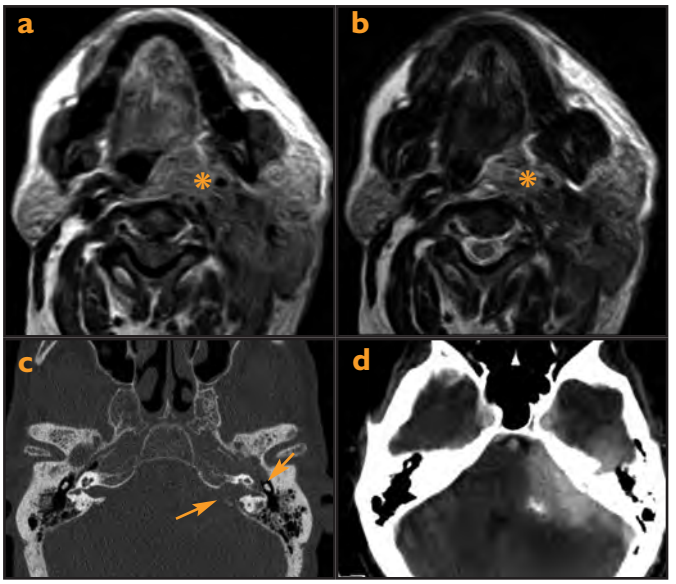

Figura 6-17. *Carcinoma adenoide quístico de parótida con extensión perineural a través del nervio facial. Paciente con masa en la región parotídea izquierda, parálisis facial y cefalea. Las imágenes de resonancia magnética potenciadas en T1 y T2 con cortes axiales muestran una gran masa de bordes imprecisos que se origina en el lóbulo profundo de la glándula parótida y que se extiende medialmente infiltrando el espacio parafaríngeo (asterisco). En el estudio de la base del cráneo con tomografía computarizada (TC) se aprecia una pequeña masa en la región del ganglio geniculado (flecha) y una ampliación del conducto auditivo interno (flecha hueca) en relación con una diseminación perineural a través del nervio facial. La TC craneal con contraste pone de manifiesto una gran masa en el ángulo pontocerebeloso y la base del lóbulo temporal que corresponde a la extensión intracraneal del carcinoma adenoide quístico producida a través del nervio facial.*

tiene mayor tendencia a la diseminación perineural, con preferencia por el nervio facial, lo que explica la alta incidencia de parálisis facial (Fig. 6-17). Tiene una altísima tasa de recurrencia local (85-

booksmedicos.org

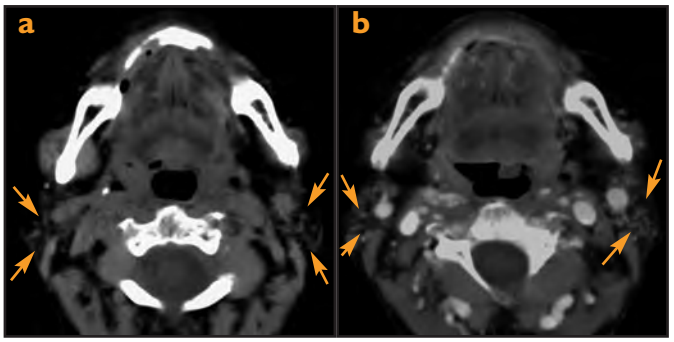

Figura 6-18. *Síndrome de Sjögren. La tomografía computarizada sin (a) y con (b) contraste intravenoso muestra unas glándulas parotídeas heterogéneas y con reemplazo graso del parénquima glandular (flechas) y múltiples pequeños nódulos sólidos que corresponden a lesiones linfoepiteliales.*

95%), que puede aparecer tardíamente, incluso transcurridos 20 años desde el tratamiento. Las metástasis a distancia (40-50%) son más frecuentes que las adenopatías regionales. Cuando el tumor asienta en las glándulas salivales mayores tiene un comportamiento biológico más benigno.[4,26,28,29]

Las adenopatías intraparotídeas de origen metastásico son especialmente frecuentes en tumores cutáneos de la región facial, del conducto auditivo externo y del cuero cabelludo (melanoma, carcinoma escamoso) y en el linfoma no Hodgkin; más raras son las secundarias a enfermedades granulomatosas como la tuberculosis y la sarcoidosis.

La presencia de diseminación metastásica ganglionar en el momento del diagnóstico de los tumores malignos salivales es menor que en el resto de tumores malignos de la cabeza y el cuello. El tipo histológico lesional (carcinoma mucoepidermoide de alto grado, adenocarcinoma, carcinoma indiferenciado, carcinoma de conducto salival), y la estadificación (estadios avanzados T3 y T4) son factores de riesgo para el desarrollo de adenopatías metastásicas.

LESIONES SISTÉMICAS QUE AFECTAN A LAS GLÁNDULAS SALIVALES

Síndrome de Sjögren

Es un trastorno sistémico autoinmune caracterizado por xerostomía y queratoconjuntivitis seca, que aparece en mujeres con edades comprendidas entre los 40 y los 60 años en el 90% de los casos. Afecta a las glándulas salivales mayores y menores, las glándulas lacrimales, las glándulas exocrinas del árbol traqueobronquial, la piel, el esófago y el parato genital.[15] Histopatológicamente se caracteriza por un infiltrado linfoide periductal que produce un bloqueo de los conductos intraglandulares de las glándulas exocrinas.

La sialografía con RM tiene una sensibilidad y una especificidad similar a la sialografía convencional en la valoración de los estadios iniciales de la enfermedad. En las fases iniciales se observan acúmulos de contraste menores de 1 mm en el parénquima glandular, que se conocen con el nombre de sialectasias puntiformes. En los estadios avanzados, el desarrollo progresivo de atrofia acinar conlleva la formación de cavidades periféricas que se rellenan de contraste. El sistema ductal central es inicialmente normal, dilatándose progresivamente según avanza la enfermedad.

Las técnicas de imagen convencionales suelen ser normales en los estadios iniciales de la enfermedad, pero en fases avanzadas muestran glándulas heterogéneas y aumentadas de tamaño con reemplazo graso del parénquima glandular, calcificaciones puntiformes, lesiones quísticas y nódulos sólidos que se describen histológicamente como lesiones linfoepiteliales benignas (Fig. 6-18). Las lesiones quísticas se correlacionan directamente con las cavidades periféricas que se rellenan de contraste en la sialografía convencional. Los estudios de RM en la fase avanzada muestran en las secuencias ponderadas en T2 imágenes muy características en "panal de miel", donde las áreas de hipointensidad representan acúmulos focales de linfocitos y tejido fibroso, mientras que los focos hiperintensos corresponden a conductos intraglandulares dilatados.[14]

Las complicaciones del síndrome de Sjögren incluyen la sialoadenitis aguda o crónica, la sialolitiasis, la caries dental y las ulceraciones corneales.[4] Además, en comparación con la población normal, los pacientes con síndrome de Sjögren tienen un riesgo 4.400 veces superior de desarrollar un linfoma parotídeo. Por ello, ante cualquier lesión nodular intraparotídea debe excluirse la posibilidad de linfoma con biopsia o citología tras punción-aspiración de la lesión.

Sialosis

Es el aumento de tamaño indoloro y bilateral de las glándulas salivales. Se asocia a trastornos sistémicos tales como la diabetes mellitus, el alcoholismo, el hipotiroidismo y la malnutrición, así como al uso de fármacos, entre los que se encuentran antibióticos, diuréticos y psicotrópicos. Este trastorno no suele requerir estudio radiológico para su diagnóstico, aunque éstos muestran un aumento del tamaño glandular, con alta densidad en la TC e hiperintensidad de señal en las secuencias ponderadas en T2 de la RM.[1]

Enfermedad de Kimura

Es una patología inflamatoria con especial predilección por la región de la cabeza y el cuello, descrita especialmente en varones asiáticos jóvenes. Se manifiesta con una masa indolora en las glándulas salivales, asociada o no a linfadenopatías, y que frecuentemente cursa con eosinofilia en sangre. La parótida es la glándula más afectada, con aumento difuso del volumen glandular y una intensidad de señal variable en la RM, dependiente del grado de fibrosis y proliferación vascular. La captación de contraste es la regla y suele ser moderada o intensa. Debido a esta presentación clínica y radiológica esta entidad es confundida, frecuentemente, con una lesión maligna.

Enfermedades granulomatosas

Las enfermedades granulomatosas que afectan a las glándulas salivales incluyen la enfermedad de Wegener, las infecciones por hongos, la tuberculosis, la brucelosis, la toxoplasmosis, la actinomicosis, la sarcoidosis, la sífilis y la enfermedad por arañazo de gato. Se caracterizan clínicamente por la presencia de masas indoloras focales o difusas en las glándulas salivales.

La infección tuberculosa de las glándulas salivales es rara. Afecta, por orden de frecuencia, a la glándula parótida (70%), a las

booksmedicos.org

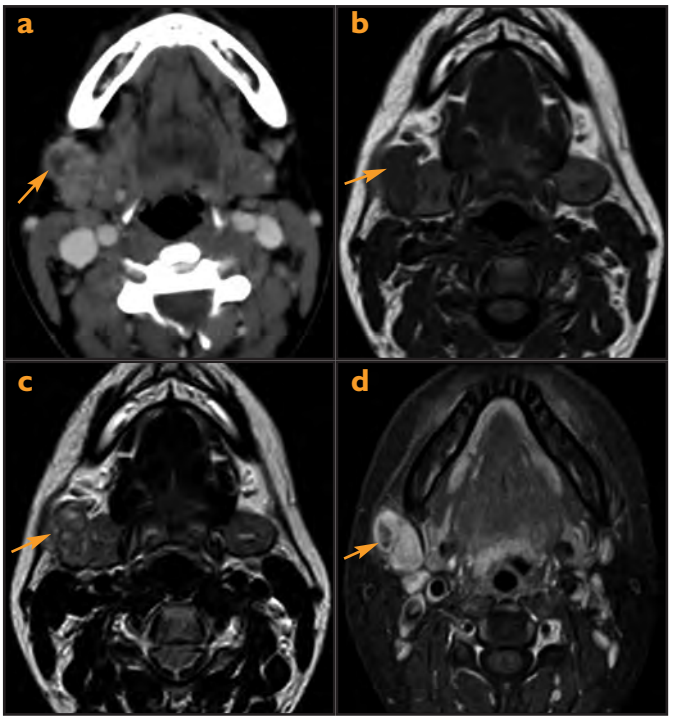

Figura 6-19. *Tuberculosis periglandular en la región submandibular. Paciente con tuberculosis pulmonar y masa y dolor en la región submandibular derecha. En la tomografía computarizada con contraste intravenoso (a) se observa una glándula submandibular derecha aumentada de tamaño, con presencia de un nódulo hipodenso de bordes mal definidos (flechas). Las imágenes de resonancia magnética (RM) potenciadas en T1 y T2 (b y c) muestran un nódulo heterogéneo, hipointenso en T1 e hiperintenso en T2, adyacente a la glándula, que corresponde a una adenopatía con extensión hacia la glándula submandibular. La RM postcontraste potenciada en T1 con supresión grasa (d) muestra un nódulo hipocaptante y con un realce periférico localizado en la región anterior de la glándula submandibular, que corresponde a un absceso glandular.*

submandibulares (27%) y a las sublinguales (3%). En la mayoría de los casos, es secundaria a un foco primario pulmonar o gastrointestinal. La diseminación se produce a través de los ganglios linfáticos adyacentes al parénquima glandular (Fig. 6-19). Existe un tipo especial de infección granulomatosa producida por micobacterias atípicas, que se manifiesta sobre todo en niños y que se asocia a adenitis cervicofacial. La afección parotídea por tuberculosis puede ser parenquimatosa o periglandular. El patrón parenquimatoso se caracteriza por un aumento difuso del tamaño glandular, con calcificaciones y múltiples microabscesos (granulomas caseificantes), que se manifiestan radiológicamente como nódulos hipodensos en la TC e hiperintensos en secuencias ponderadas en T2 de RM. El patrón periparotídeo se manifiesta en forma de una glándula aumentada de tamaño, con disminución difusa de la densidad en la TC, que se acompaña de adenopatías periglandulares hipodensas en la TC, hiperintensas en secuencias T2 de RM y con realce periférico tras la administración de contraste. Ambos patrones se asocian invariablemente a adenopatías cervicales con calcificaciones y/o baja densidad central por necrosis en la TC.[30]

Sarcoidosis

Es una enfermedad sistémica granulomatosa crónica no caseificante de etiología desconocida. Hasta el 30% de los pacientes muestra un aumento del tamaño parotídeo, a menudo bilateral (80%), difuso y multinodular.[15] Clínicamente puede cursar con xerostomía y síndrome de Heerfordt, también llamado fiebre uveoparotídea, que se caracteriza por uveítis bilateral, aumento del tamaño parotídeo y parálisis del nervio facial.

Las manifestaciones radiológicas no son específicas, por lo que el diagnóstico definitivo suele requerir una biopsia. Las glándulas aparecerán de tamaño normal o aumentado, con adenopatías cervicales bilaterales y granulomas no caseificantes intraparenquimatosos que suelen manifestarse como lesiones focales hipoecogénicas en ecografía, hipodensidad en la TC, baja intensidad de señal en secuencias T1 y señal variable en secuencias T2 de RM.

REFERENCIAS

1. Shah GV. MR imaging of salivary glands. Neuroimaging Clin N Am. 2004;14:777-808.
2. Hamilton BE, Salzman KL, Wiggins RH 3rd, Harnsberger HR. Earring lesions of the parotid tail. AJNR Am J Neuroradiol. 2003;24:1757-64.
3. Yousem DM, Kraut MA, Chalian AA. Major salivary gland imaging. Radiology. 2000;216:19-29.
4. Beale T, Madani G. Anatomy of the salivary glands. Semin Ultrasound CT MR. 2006;27:436-9.
5. Harnsberger HR, Osborn AG, MacDonald AJ, Ross JS. Oral cavity: sublingual and submandibular space. En: MacDonald AJ, editor. Diagnostic and surgical imaging anatomy: brain, head and neck and spine. Manitoba, Canada: Amirsys; 2006. p. 270-3.
6. Bialek EJ, Jakubowski W, Zajkowski P, Szopinski KT, Osmolski A. US of the major salivary glands: anatomy and spatial relationships, pathologic conditions, and pitfalls. Radiographics. 2006;26:745-63.
7. Benson MT, Dalen K, Mancuso AA, Kerr HH, Cacciarelli AA, Mafee MF. Congenital anomalies of the branchial apparatus: embryology and pathologic anatomy. Radiographics. 2006;26:745-63.
8. Mukherji SK, Chong V. Sublingual and submandibular space. En: Mukherji SK, Chong V, editors. Atlas of head and neck imaging. Nueva York: Thieme; 2004. p. 515-85.
9. Dubois J, Garel L. Imaging and therapeutic approach of hemangiomas and vascular malformations in the pediatric age group. Pediatr Radiol. 1999;29:879-93.
10. Koeller KK, Alamo L, Adair CF, Smirniotopoulos JG. Congenital cystic masses of the neck: radiologic-pathologic correlation. Radiographics. 1999;19:121-46.
11. Khanna G, Sato Y, Smith RJ, Bauman NM, Nerad J. Causes of facial swelling in pediatric patients: correlation of clinical and radiologic findings. Radiographics. 2006;26:157-71.
12. Som PM, Brandwein MS. Salivary gland: anatomy and pathology. En: Som PM, Curtin HD, editors. Head and neck imaging. 4th ed. San Luis, Missuri: Mosby; 2003. p. 2005-133.
13. Macdonald AJ, Salzman KL, Harnsberger HR. Giant ranula of the neck: differentiation from cystic hygroma. AJNR Am J Neuroradiol. 2003;24:757-61.
14. Shah GV. MR imaging of salivaly glands. Neuroimaging Clin N Am. 2004;14:777-808.
15. Madani G, Beale T. Inflammatory conditions of the salivary glands. Semin Ultrasound CT MR. 2006;27:440-51.
16. Alyas F, Lewis K, Williams M, Moody AB, Wong KT, Ahuja AT, et al.

booksmedicos.org

Diseases of the submandibular gland as demonstrated using high resolution ultrasound. Br J Radiol. 2005;78:362-9.
17. Freling NJ. Imaging of salivary gland disease. Semin Roentgenol. 2000;35:12-20.
18. Hillel A, O'Mara W, Nemechek A, Mushatt DM. Head and neck manifestations in HIV infection. J La State Med Soc. 2004;156:245-53.
19. Williams HK, Connor R, Edmondson H. Chronic sclerosing sialadenitis of the submandibular and parotid glands: a report of a case and review of the literature. Oral Surg Oral Med Oral Pathol Oral Radiol Endod. 2000;89:720-3.
20. Eida S, Sumi M, Sakihama N, Takahashi H, Nakamura T. Apparent diffusion coefficient mapping of salivary gland tumors: prediction of the benignancy and malignancy. AJNR Am J Neuroradiol. 2007;28:116-21.
21. Choi DS, Na DG, Byun HS, Ko YH, Kim CK, Cho JM, et al. Salivary gland tumors: evaluation with two-phase helical CT. Radiology. 2000;214:231-6.
22. Yabuuchi H, Fukuya T, Tajima T, Hachitanda Y, Tomita K, Koga M. Salivary gland tumors: diagnostic value of gadolinium-enhanced dynamic MR imaging with histopathologic correlation. Radiology. 2003;226:345-54.
23. Uchida Y, Minoshima S, Kawata T, Motoori K, Nakano K, Kazama T, et al. Diagnostic value of FDG PET and salivary gland scintigraphy for parotid tumors. Clin Nucl Med. 2005;30:170-6.
24. Kato H, Kanematsu M, Mizuta K, Ito Y, Hirose Y. Carcinoma ex pleomorphic adenoma of the parotid gland: radiologic-pathologic correlation with MR imaging including diffusion-weighted imaging. AJNR Am J Neuroradiol. 2008;29:865-7.
25. Kakimoto N, Gamoh S, Tamaki J, Kishino M, Murakami S, Furukawa S. CT and MR images of pleomorphic adenoma in major and minor salivary glands. Eur J Radiol. 2007 [online].
26. Madani G, Beale T. Tumors of the salivary glands. Semin Ultrasound CT MR. 2006;27:452-64.
27. Ikeda M, Motoori K, Hanazawa T, Nagai Y, Yamamoto S, Ueda T, et al. Warthin tumor of the parotid gland: diagnostic value of MR imaging with histopathologic correlation. AJNR Am J Neuroradiol. 2004;25:1256-62.
28. Lee YY, Wong KT, King AD, Ahuja AT. Imaging of salivary gland tumours. Eur J Radiol. 2008;66:419-36.
29. Thoeny HC. Imaging of salivary gland tumours. Cancer Imaging. 2007;7:52-62.
30. De Backer AI, Mortele KJ, Van Den HE, Vanschoubroeck IJ, Kockx MM, Van de Vyvere M. Tuberculous adenitis: comparison of CT and MRI findings with histopathological features. Eur Radiol. 2007;17:1111-7.

booksmedicos.org

booksmedicos.org

7

Anatomía y patología de la laringe. Tratamiento médico-quirúrgico de neoplasias de laringe

M. de Juan Delago y X. León Vintró

ANATOMÍA

La laringe está constituida por diversos cartílagos que están articulados entre ellos para formar su armazón, y que están unidos superiormente al hueso hioides. En su interior existen músculos y espacios grasos y su superficie interna está recubierta por mucosa respiratoria. Hay varias estructuras anatómicas que son puntos de referencia importantes en el estudio radiológico de la laringe. Quizá la relación más importante es la que existe entre la banda ventricular o cuerda falsa, la cuerda vocal y el ventrículo laríngeo, por ser un punto de referencia crucial. El ventrículo es un repliegue de la mucosa situado entre las cuerdas vocales y las bandas. El ventrículo laríngeo tiene una extensión superolateral, por debajo de la superficie de la banda, que se denomina sáculo laríngeo (Fig. 7-1).

Otra referencia importante es el margen superior del cartílago cricoides, que es el único que forma un anillo completo. Por encima del cricoides está el cartílago tiroides, formado por dos hojas unidas por delante, que tienen un cuerno inferior-posterior que se articula con el cricoides posterolateralmente, y otro superior que se une al hioides por un ligamento. En la parte posterior del cricoides y cerca de la línea media se articulan los cartílagos aritenoides, en los que se insertan los ligamentos vocales que forman el esqueleto de las cuerdas vocales (Fig. 7-1). La epiglotis es una estructura fibrocartilaginosa que está por detrás del cartílago tiroides. El espacio que existe entre el hueso hioides y el cartílago tiroides, y entre éste y el cricoides están cerrados por las membranas tirohioidea y cricotiroidea.

La laringe se divide en tres áreas: la **glotis** que comprende las estructuras situadas entre el ventrículo laríngeo y un plano situado 1 cm por debajo de él, y que son las cuerdas vocales y las comisuras anterior y posterior. La **subglotis,** que es el límite inferior de la laringe, ocupa desde este plano hasta el margen inferior del cartílago cricoides. Todas las estructuras situadas por encima del ventrículo laríngeo constituyen la **supraglotis.** En los cortes axiales de tomografía computarizada (TC) los cartílagos sirven para reconocer las distintas partes de la laringe. El cricoides ocupa el nivel de la glotis y la subglotis y su borde superior está justo a la altura de las cuerdas vocales y los ventrículos (Fig. 7-1). La parte más superior de los aritenoides está a nivel de las bandas ventriculares o cuerdas falsas.

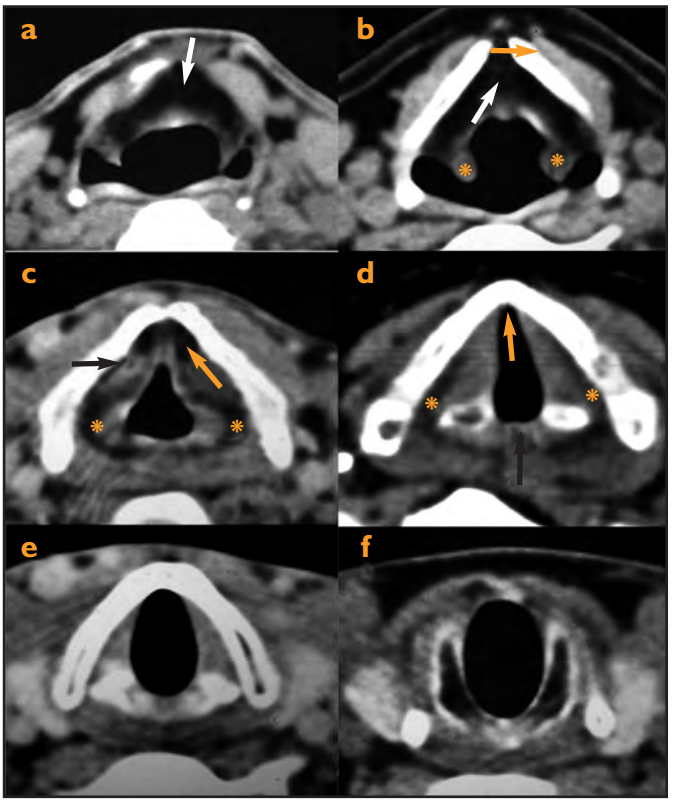

Figura 7-1: *Tomografía computarizada de laringe. a) Corte de la epiglotis a la altura de la membrana tirohioidea, por delante el espacio pre-epiglótico (flecha naranja). b) Corte en la zona media de la epiglotis; se ven los repliegues aritenoepiglóticos (asteriscos) y el espacio pre-epiglótico (flecha blanca) y los músculos infrahioideos (flecha naranja). c) Corte a la altura de las bandas, por arriba del ventrículo laríngeo: la flecha negra señala el sáculo laríngeo, la flecha blanca el espacio pre-epiglótico y el asterisco el espacio paraglótico. d) Corte en la glotis con el músculo tiroaritenoideo y entre él y el cartílago el espacio paraglótico (asterisco); la flecha naranja señala la comisura anterior y la flecha negra señala la comisura posterior. e) Corte en la cara subglótica de las cuerdas. f) Corte a la altura de la subglotis: se observa que la mucosa está completamente pegada al cartílago cricoides.*

booksmedicos.org

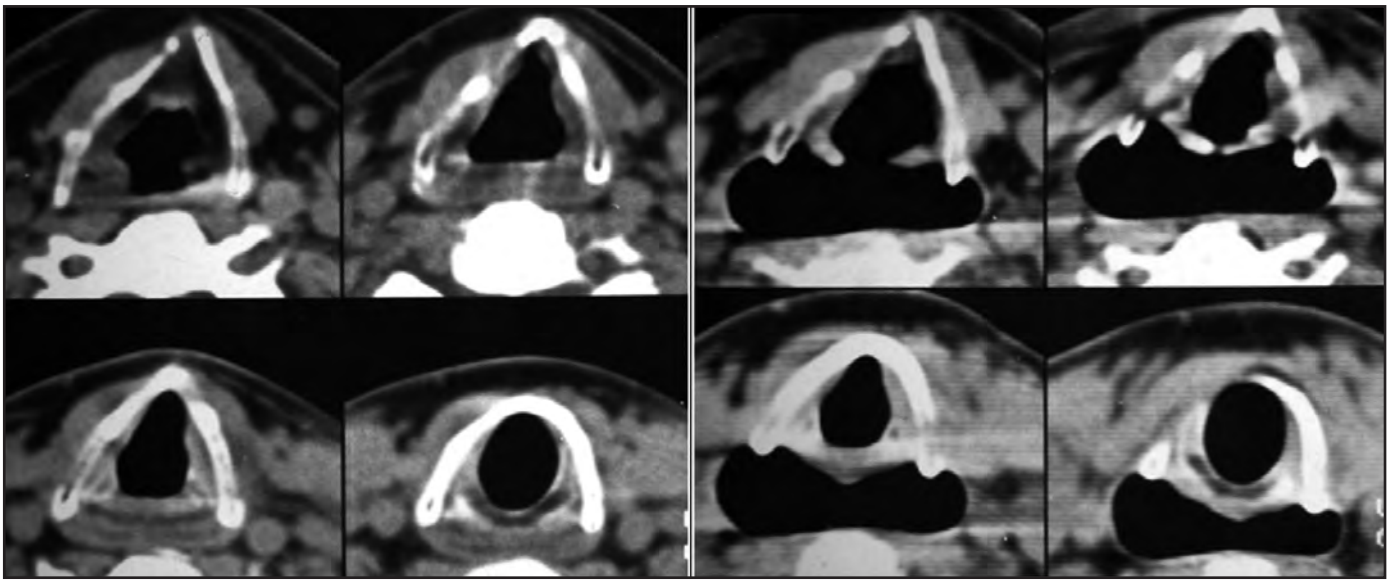

Figura 7-2: *Tomografía computarizada de laringe. Los cortes de la izquierda están hechos con respiración suave y los de la derecha mientras se efectúa una maniobra de Valsalva. Se aprecia la dilatación de los senos piriformes y se ven perfectamente los repliegues aritenoepiglóticos.*

Los espacios paraglóticos son la mayor parte de los tejidos blandos que existen entre la mucosa y el esqueleto cartilaginoso de la laringe. En la supraglotis este espacio contiene fundamentalmente grasa y vasos linfáticos. En la glotis el espacio paraglótico es una mínima capa periférica de grasa que separa el músculo tiroaritenoideo del cartílago tiroides (Fig. 7-1); se extiende hacia arriba, lateral a la parte más profunda del ventrículo laríngeo, de forma que comunica la glotis con la supraglotis; por esta comunicación pueden extenderse los carcinomas de glotis a supraglotis o viceversa. El espacio pre-epiglótico contiene grasa y vasos linfáticos, y está situado entre la epiglotis por detrás y el hueso hioides, la membrana tirohioidea y el cartílago tiroides por delante (Fig. 7-1 a, b y c). En un estudio anatómico se ha visto que los espacios pre-epiglótico y paraglótico están continuos en la mayoría de los especímenes, mientras que en algunos individuos están separados por un septo de fibras colágenas.[1]

Las cuerdas vocales están formadas por el músculo tiroaritenoideo, que es el principal músculo de la laringe desde el punto de vista radiológico. Este músculo forma la parte abombada de la cuerda y se extiende desde los cartílagos aritenoides hasta la comisura anterior. Identificando el músculo tiroaritenoideo, por su densidad, podemos localizar la estructura que corresponde a las cuerdas vocales. Las dos cuerdas vocales se unen anteriormente en la comisura anterior, que tiene un grosor máximo entre 1 y 2 mm (Fig. 7-1 d), mientras que posteriormente, junto a los cartílagos aritenoides lo hacen en la comisura posterior.

Los repliegues aritenoepiglóticos van desde los cartílagos aritenoides a los márgenes laterales de la epiglotis. La cara anterior de estos repliegues es endolaríngea y constituye el límite lateral de la supraglotis; su cara posterior forma parte del seno piriforme y por tanto forma parte del tracto digestivo (Fig. 7-1 a y b).

La laringe tiene una doble función, fonatoria y esfinteriana, y está situada delante de la hipofaringe. Ésta es parte del tracto gastrointestinal y une la orofaringe y el esófago cervical. La laringe y la hipofaringe están íntimamente relacionadas anatómica y funcionalmente. La apariencia y la situación de las cuerdas varía según la fase de la respiración, así, cuando se produce apnea, las cuerdas vocales se juntan en la línea media, la laringe se cierra y no es posible ver ni el borde de las cuerdas ni las comisuras en los estudios radiológicos. Cuando se produce una fonación, generalmente para su estudio se usa la letra "i", las cuerdas se separan, también se dilatan los ventrículos laríngeos y un poco los senos piriformes. Durante la respiración tranquila las cuerdas están en una posición intermedia, con la vía aérea abierta y se ven bien las comisuras. Si

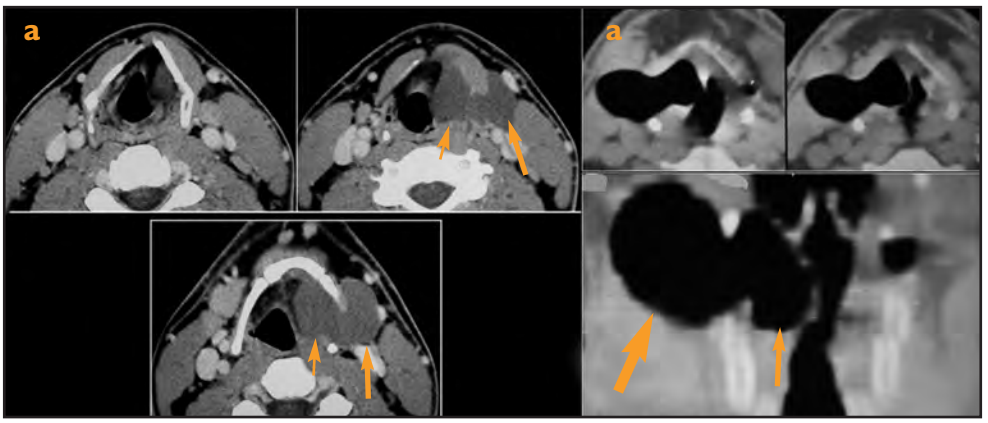

Figura 7-3: *Laringocele. Tomografía computarizada de laringe. a) Cortes axiales de un laringocele mixto lleno de líquido o moco; la flecha pequeña señala el componente intralaríngeo y la flecha grande el extralaríngeo. b) Cortes axiales en dos niveles de la laringe y reconstrucción coronal de un gran laringocele mixto con aire sólo en su interior; la flecha grande señala el componente extralaríngeo y la flecha pequeña el componente intralaríngeo.*

booksmedicos.org

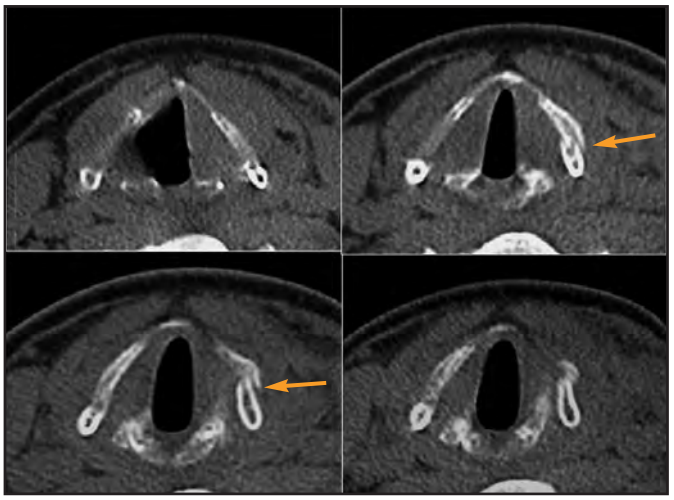

Figura 7-4: *Fractura laríngea. Tomografía computarizada de laringe. Paciente con disfonía después de un golpe directo en la laringe. Se aprecia una fractura en la lámina izquierda del cartílago tiroides (flecha naranja), con asimetría de las cuerdas.*

se efectúa una maniobra de Valsalva modificada, o sea, soplar con la boca cerrada, hinchando los carrillos, se produce una dilatación importante de la hipofaringe y de los senos piriformes y es posible ver rodeados de aire los repliegues aritenoepiglóticos y sus paredes[2] (Fig. 7-2).

En la mayoría de instituciones se utiliza la TC como técnica radiológica de primera y generalmente de única elección para el estudio de la laringe por diversos motivos como son su disponibilidad, su rapidez y la gran experiencia que existe en el estudio de los diferentes procesos que afectan la laringe. Otro motivo importante es que con la utilización de equipos de TC multicorte los tiempos de exploración son muy cortos (unos 30 segundos), lo que permite obtener imágenes de gran calidad aun en pacientes poco colaboradores. La TC se obtiene en la mayoría de situaciones tras la inyección de contraste yodado intravenoso y no es necesario obtener previamente un estudio sin contraste, ya que no aporta información complementaria y dobla el tiempo de exploración y la radiación a la que se somete al paciente. En la actualidad se utilizan la técnica multicorte, que se extiende desde el paladar duro hasta el esternón, y reconstrucciones en el plano transversal con cortes de 3 mm, y en alguna ocasión de 2 mm en la zona de las comisuras. Para la realización del estudio de TC el paciente se coloca en decúbito supino con una mínima extensión del cuello y se le instruye previamente para evitar que trague saliva. Es imprescindible que durante la adquisición del estudio el paciente mantenga una respiración suave , que facilita la correcta visión de las cuerdas y la comisura anterior. Las reconstrucciones transversales se realizan paralelas a las cuerdas, utilizando como referencia el ventrículo laríngeo si es visible y si no un plano paralelo al disco C3-C4 o C4-C5. La dosis de contraste varía entre 70 y 120 cc en función del peso del paciente y se inyecta a un flujo de 1,8-2 cc/s. La obtención de las imágenes se inicia cuando finaliza la inyección completa del contraste. Con esta técnica se consigue teñir los tumores y las posibles adenopatías, al tiempo que se mantiene un buen contraste en el interior de las arterias y las venas. Ello facilita una correcta diferenciación entre las adenopatías y los vasos sanguíneos.[3] En algún paciente con tumor en el seno piriforme o en el repliegue aritenoepiglótico pueden repetirse los cortes de TC sobre la laringe con el paciente fonando o haciendo una maniobra de Valsalva modificada para demostrar bien la localización de la lesión y su extensión local.

QUISTES Y LARINGOCELES

Los quistes se originan en la mucosa y están relacionados con glándulas salivales menores. Su diagnóstico no suele requerir estudios radiológicos. Los laringoceles son dilataciones del sáculo del ventrículo laríngeo, que se suelen producir cuando existe obstrucción en él, en ocasiones por un tumor. Su contenido suele ser aéreo, y menos frecuentemente líquido. Pueden ser internos, externos o mixtos; los externos se definen como aquellos en los que el laringocele tiene una extensión exolaríngea a través de la membrana tirohioidea. En la TC los laringoceles se muestran como lesiones de morfología redondeada y márgenes bien delimitados, en íntima relación anatómica con el ventrículo laríngeo con aire o líquido en su interior (Fig. 7-3).

TRAUMATISMOS

Los traumatismos laríngeos pueden producir roturas de la mucosa, hematomas submucosos, avulsión de la epiglotis o fractura de los cartílagos laríngeos o dislocación de sus articulaciones. Cada una de estas lesiones, sobre todo las fracturas y los hematomas, pueden producir un grave compromiso de la vía aérea. Las fracturas del cartílago tiroides cuando no son completas pueden producir alteraciones en la movilidad de la cuerda y por lo tanto alteración en la voz (Fig. 7-4). Los traumatismos graves, con fractura conminuta del cartílago tiroides y sobre todo del cartílago cricoides, producen un colapso de la vía aérea que requiere tratamiento quirúrgico inmediato, por lo que en muchos casos no llega a efectuarse un estudio radiológico.

PARÁLISIS DE LA CUERDA VOCAL

La lesión del nervio laríngeo recurrente es la causa más frecuente de parálisis de cuerda vocal. Los hallazgos radiológicos en estos pacientes, que se explican por la atrofia del músculo tiroaritenoideo, incluyen: aumento del tamaño del ventrículo laríngeo y del seno piriforme, disminución del tamaño de la cuerda vocal y engrosamiento, con desplazamiento medial, del repliegue arite-

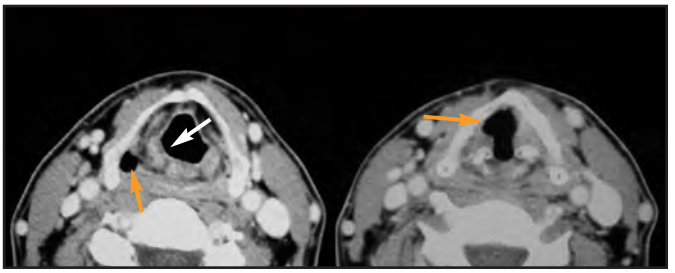

Figura 7-5: *Parálisis de cuerda vocal derecha. Tomografía computarizada de laringe. Se ve el aumento del seno piriforme derecho (flecha naranja en la imagen izquierda) y el ventrículo laríngeo más dilatado (flecha naranja en la imagen derecha). La flecha blanca señala el repliegue aritenoepiglótico ensanchado y medializado.*

booksmedicos.org

noepiglótico homolateral al lado de la lesión del nervio (Fig. 7-5). Cuando se explora a un paciente con una parálisis de cuerda vocal debe estudiarse todo el recorrido del nervio recurrente, desde la base del cráneo hasta el hilio pulmonar para descartar la existencia de afección en él por algún tipo lesión.

LESIONES INFLAMATORIAS

Estas lesiones pueden ser de muchos tipos aunque la mayoría de ellas no tiene una representación radiológica específica. Los cartílagos laríngeos pueden estar afectados por policondritis recidivantes. En la artritis reumatoide puede existir una afección de la articulación cricoaritenoidea y luxaciones del aritenoides. En casos raros de fascitis necrotizante puede existir también afección de la laringe.

LESIONES NEOPLÁSICAS NO ESCAMOSAS

Las neoplasias de células no escamosas son muy poco frecuentes en la laringe. Los adenocarcinomas, los carcinomas adenoescamosos y en ocasiones los linfomas tienen un origen y una extensión submucosa. Este tipo de localización los hace más difíciles de detectar con la endoscopia que los carcinomas escamosos, los cuales tienen un origen mucoso. La discrepancia entre la presencia de una masa de tejidos blandos tumoral, en un estudio radiológico, y la mucosa abombada pero intacta en la endoscopia debe hacer sospechar que se trate de una neoplasia no escamosa (Fig. 7-6). Los tumores que afectan a los cartílagos laríngeos son raros, el condrosarcoma predomina en el hombre, entre la sexta y la séptima décadas de la vida y se suele originar en el cricoides. Otros tipos de tumores de origen neural o muscular como los rabdomiomas generalmente tienen morfología bien delimitada, pero son difíciles de distinguir del resto de tumores (Fig. 7-7).

TRATAMIENTO MÉDICO-QUIRÚRGICO DE LAS NEOPLASIAS DE LARINGE

Existe una elevada variabilidad geográfica en la frecuencia de aparición de los carcinomas de cabeza y cuello, que se ha asociado a diferentes niveles en el consumo de tóxicos, fundamentalmente tabaco y alcohol. La incidencia de carcinomas de cabeza y cuello en el estado español es de las más elevadas del mundo. Considerados en conjunto, los carcinomas de cabeza y cuello ocupan el segundo lugar en incidencia de aparición de tumores malignos en el sexo masculino, superados tan sólo por los tumores de pulmón.[4]

En nuestro entorno, la localización más frecuente de los carcinomas de cabeza y cuello es la laringe. Más del 95% de los tumores malignos de la laringe son carcinomas escamosos. Según la localización del tumor, los carcinomas de la laringe se definen como supraglóticos, glóticos o subglóticos. Los carcinomas transglóticos son aquellos en los que existe afección de los tres planos laríngeos, con infiltración del espacio paraglótico y habitualmente pérdida de movilidad de la cuerda vocal. La distribución de 1.727 pacientes con carcinomas de la laringe tratados en el Hospital de Sant Pau de Barcelona entre 1985 y 2002 mostró que un 40% de los tumores se localizó en la supraglotis, un 50% en la glotis, un 2% en la subglotis y un 8% era transglótico.

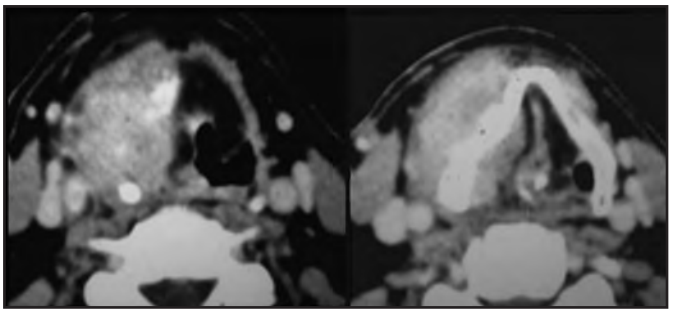

Figura 7-6: *. Linfoma laríngeo. Tomografía computarizada (TC) de laringe de un paciente con molestias laríngeas y abombamiento de la banda ventricular sin lesión mucosa. En la TC se observa una lesión profunda, que capta el contraste de forma moderada y uniforme, y que crece atravesando el cartílago tiroides sin destruirlo. Este tipo de crecimiento se produce en linfomas de las estructuras faciales, aunque el hallazgo no es patognomónico de este tumor.*

El sistema TNM es el más utilizado para la clasificación de los tumores de la laringe.[2] La tabla 7-1 muestra las diferentes categorías de extensión local para los pacientes con carcinomas de la laringe localizados en la supraglotis o la glotis de acuerdo con el sistema TNM.[4,5]

El estudio radiológico tiene un papel imprescindible en el manejo de los pacientes con carcinomas de laringe. Las indicaciones para la realización de un estudio radiológico en estos pacientes son: la evaluación de la extensión tumoral en el momento del diagnóstico inicial, la evaluación objetiva de la respuesta a los tratamientos realizados y el diagnóstico de las posibles recidivas del tumor durante el periodo de seguimiento.

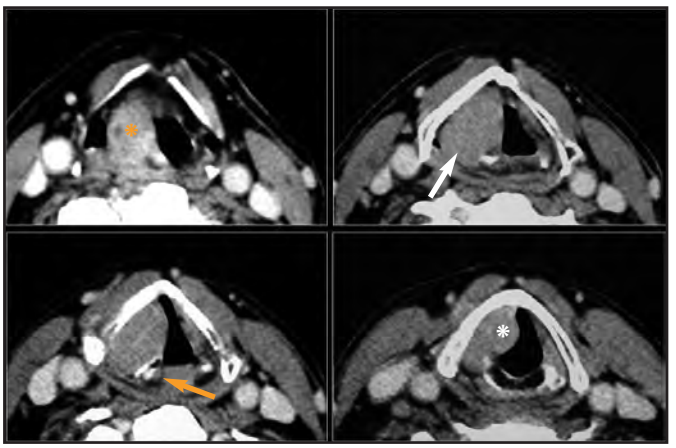

Figura 7-7: *Rabdomioma laríngeo. Tomografía computarizada (TC) de laringe de un paciente con disfonía progresiva con abombamiento de la hemilaringe derecha y sin lesión en la mucosa. En la TC se ve una lesión bien delimitada, homogénea (flecha naranja), con engrosamiento del repliegue aritenoepiglótico (arterisco naranja), banda ventricular y cuerda vocal derechas (arterisco blanco), con captación moderada, que medializa el cartígalo aritenoides (flecha blanca). La biopsia y posterior exéresis demostró que se trataba de un rabdomioma multifocal.*

booksmedicos.org

PAPEL DEL ESTUDIO RADIOLÓGICO EN LA VALORACIÓN INICIAL DEL PACIENTE CON CARCINOMA DE LARINGE

La laringoscopia o la fibroendoscopia permiten constatar la existencia de una lesión sospechosa de malignidad, su localización y extensión superficial, así como evaluar la movilidad de la laringe. Estas exploraciones no permiten evaluar la extensión en profundidad del proceso neoplásico, especialmente la infiltración de los espacios profundos pre-epiglótico y paraglótico, ni tampoco la afección de las estructuras cartilaginosas. Un porcentaje elevado de carcinomas de la laringe, especialmente los supraglóticos, presenta adenopatías metastásicas en el momento del diagnóstico. Las técnicas de imagen tienen una mejor sensibilidad y especificidad que la exploración clínica en la evaluación de las áreas ganglionares, por lo que tienen un papel importante en la valoración inicial de este tipo de pacientes.

Existen situaciones en la cuales la información aportada por los estudios radiológicos es imprescindible para conseguir una estadificación adecuada de los tumores y, en consecuencia, escoger la alternativa terapéutica más adecuada. En la comisura anterior el ligamento vocal se inserta de forma directa sobre el cartílago, sin interposición del pericondrio. Éste actúa como una barrera muy efectiva frente a la progresión del tumor. La ausencia de pericondrio en la comisura favorece la progresión del tumor directamente al cartílago de la laringe. Por este motivo tumores de la comisura anterior con escasa representación mucosa pueden estar infiltrando el cartílago, lo que tiene notable importancia pronóstica. En estos tumores sólo el estudio radiológico permite diferenciar entre un tumor no infiltrante (T1-T2) y un tumor con afección cartilaginosa (T4), tal como aparece en la figura 7-8.

En los tumores supraglóticos el estudio radiológico es necesario para diagnosticar la posible infiltración de los espacios pre-epiglótico y paraglótico: la ausencia de infiltración permite definir el tumor como un T1-T2, mientras que cuando estos espacios están infiltrados se trata de un T3, y si existe infiltración o destrucción del cartílago laríngeo, incluso aunque no exista crecimiento hacia la extralaringe, se trata de un T4. La TC también permite evaluar si hay exteriorización del tumor por la membrana tirohioidea. Se puede estudiar su extensión hacia la zona de la vallecula y la base de la lengua. La figura 7-9 muestra la imagen radiológica de dos tumores supraglóticos de apariencia endoscópica similar, pero con una diferencia notable en el grado de infiltración del espacio pre-epiglótico.

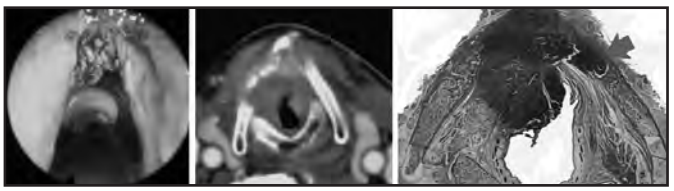

Figura 7-8: *Carcinoma de laringe. En la exploración laringoscópica (imagen izquierda) se aprecia un tumor localizado en la comisura anterior sin afección de la movilidad glótica. Desde un punto de vista clínico se corresponde con un tumor incipiente, T2 glótico con extensión subglótica. El estudio radiológico mediante tomografía computarizada (imagen centro) permite la clasificación correcta como T4a por infiltración del cartílago tiroides, tal como se confirmó en el estudio histopatológico (imagen derecha).*

TABLA 7-1
Estadificación tumoral de los carcinomas de la laringe en función de la extensión local de la enfermedad según el sistema de clasificación TNM

Estadificación	Descripción
T1	
T1 supraglotis	Tumor limitado a una sublocalización de la supraglotis
T1 glotis	Tumor limitado a las cuerdas vocales con movilidad normal
T1a	Tumor limitado a una cuerda vocal
T1b	Tumor que afecta ambas cuerdas vocales
T1 subglotis	Tumor limitado a la subglotis con movilidad glótica normal
T2	
T2 supraglotis	Tumor que invade más de una sublocalización de la supraglotis, se extiende a la glotis o cuenta con una extensión extralaríngea hacia la base de la lengua, la vallecula o la cara medial del seno piriforme
T2 glotis	Tumor glótico con extensión hacia la supraglotis o la subglotis y/o con alteración no completa en la movilidad de las cuerdas vocales
T2 subglotis	Tumor subglótico que se extiende a las cuerdas vocales con movilidad normal o con una alteración no completa de la movilidad
T3	
	Tumor limitado a la laringe con fijación de la movilidad glótica y/o invasión del área retrocricoidea y/o del espacio pre-epiglótico y/o del espacio paraglótico y/o mínima erosión del cartílago tiroides
T4	
	Tumor que provoca erosión del esqueleto laríngeo y/o con extesión extralaríngea
T4a	Tumor que invade el esqueleto cartilaginoso de la laringe y/o estructuras extralaríngeas (tráquea, base de la lengua, tejidos prelaríngeos, glándula tiroides, esófago)
T4b	Tumor que invade el espacio prevertebral, las estructuras mediastínicas o cuenta con una exteriorización que engloba la arteria carótida.

booksmedicos.org

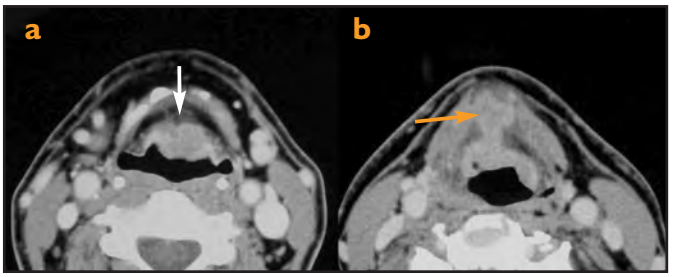

Figura 7-9: *Carcinoma epiglótico. Imagen de tomografía computarizada correspondiente a dos pacientes con tumores de la cara endolaríngea de la epiglotis con un aspecto endoscópico muy parecido. Sólo el estudio radiológico permite evaluar de forma correcta la extensión real del tumor en función de la ausencia (a) T2 (flecha blanca) o presencia (b) T3 (flecha naranja) de infiltración del espacio pre-epiglótico.*

En los tumores transgloticos y gloticos avanzados, con fijación de la cuerda vocal, el estudio radiológico permite evaluar la afección de las estructuras cartilaginosas y la posible exteriorización tumoral, criterio de definición de la categoría T4. La figura 7-10 muestra la TC de dos pacientes con tumor glótico con fijación de la cuerda vocal, cuya estadificación es diferente dependiendo de la existencia o no de infiltración del esqueleto laríngeo.

La TC tiene una gran sensibilidad y un alto valor predictivo negativo para la detección de la invasión de los cartílagos si se utilizan los siguientes criterios: esclerosis, erosión, lisis y extensión extralaríngea. La esclerosis, que es un signo sensible de invasión del cartílago por las neoplasias, se produce por remodelación ósea y con actividad osteoblástica, inducido a veces por la presencia de tumor adherido al cartílago. La especificidad de este signo varía de unos cartílagos a otros. Si hay una masa tumoral adyacente a los cartílagos cricoides o aritenoides y están esclerosados, existe una sospecha muy alta de estar infiltrados por el tumor, con una especificidad del 79 y el 76%, respectivamente[6,7] (Fig. 7-11). La existencia de esclerosis en el cartílago tiroides sólo tiene una especificidad del 40%. La erosión y la lisis se consideran criterios específicos de invasión y su presencia de forma conjunta tiene una especificidad del 93%. La extensión extralaríngea tiene una especificidad del 95%.[6]

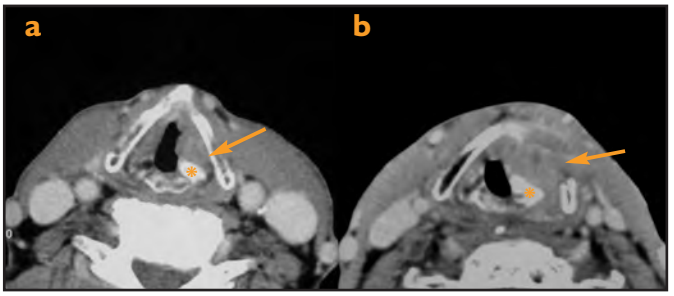

Figura 7-10: *Carcinoma glótico. En los tumores glóticos avanzados o transglóticos el estudio radiológico permite evaluar el grado de infiltración del espacio paraglótico y el estado del esqueleto laríngeo. a) Se observa un tumor que infiltra el espacio paraglótico (comparar con el lado derecho), pero que no afecta el cartílago tiroides, corresponde a un T2 (flecha); b) se aprecia un tumor transglótico que se asocia a esclerosis del cartílago aritenoides, infiltración del espacio paraglótico y lisis del cartílago adyacente (flecha) que demuestra que es un T4.*

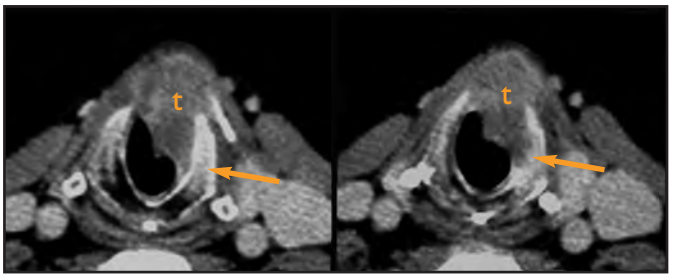

Figura 7-11: *Tumor subglótico laríngeo (t) que crece hacia el tejido extralaríngeo a través de la membrana cricotiroidea. Se observa también esclerosis del cartílago cricoides (flecha en la imagen izquierda) y erosión en un nivel más inferior del mismo cartílago (flecha en la imagen derecha).*

Finalmente, el estudio radiológico es necesario para evaluar la resecabilidad de los tumores de la laringe. La última edición del TNM divide la categoría de tumores más avanzados a nivel local T4, en T4a considerados como tumores resecables y T4b o tumores irresecables. Los criterios para incluir un tumor dentro de la categoría T4b son la infiltración del espacio prevertebral, la extensión hacia el mediastino y la extensión extralaríngea que englobe la arteria carótida interna. El diagnóstico de estos criterios de irresecabilidad depende del estudio radiológico, dado que no pueden ser evaluados sólo con la exploración clínica.

El protocolo de estudio de extensión para todos los pacientes con carcinoma de la laringe debe incluir un estudio radiológico. La única excepción serían los pacientes con un carcinoma incipiente del plano glótico (T1) en los que el tumor se vea limitado a la porción membranosa de la cuerda vocal, sin alcanzar la región de la comisura anterior, en los que es probable que el estudio radiológico no aporte información complementaria a la obtenida en la evaluación endoscópica.

Los resultados obtenidos a partir de un estudio retrospectivo llevado a cabo por Champion y cols.[8] en pacientes con carcinomas de la laringe mostraron que un 17% de los pacientes fue estadiado de nuevo a partir de la información obtenida de los estudios radiológicos. En la totalidad de ocasiones en las que se produjo un cambio, éste consistió en un incremento en el estadio de la enfermedad, lo que indica la tendencia de la exploración clínica convencional a infravalorar su extensión real

DEFINICIÓN DE LAS DIFERENTES TÉCNICAS QUIRÚRGICAS UTILIZADAS EN EL TRATAMIENTO DE LOS CARCINOMAS DE LA LARINGE

Existe una gran cantidad de técnicas quirúrgicas que se emplean en el tratamiento de los carcinomas de la laringe. Los pacientes operados de laringe con frecuencia requieren una exploración radiológica, por lo que es necesario que el radiólogo conozca los cambios anatómicos que se producen en las diversas técnicas quirúrgicas. A continuación se expone una descripción de las técnicas quirúrgicas más utilizadas, incluyendo sus indicaciones principales y sus limitaciones.

booksmedicos.org

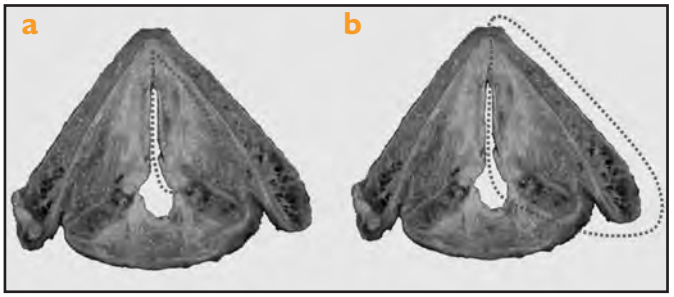

Figura 7-12: *a) Esquema que representa el tejido habitualmente resecado en la realización de una cordectomía. En la actualidad, en la gran mayoría de ocasiones esta técnica se desarrolla a partir de un abordaje endoscópico transoral con resección láser de la lesión. b) Esquema correspondiente a la resección en el caso de una hemilaringectomía. En lesiones que alcanzan la comisura anterior, la exéresis se amplía con la resección amplia de la zona de la comisura.*

Cordectomía

Es la exéresis de una parte o la totalidad de una cuerda vocal; en ocasiones se amplía la resección al aritenoides correspondiente o a la banda ventricular (Fig. 7-12a). En la actualidad la vía más utilizada es por abordaje transoral y exéresis con láser CO_2. Si esta vía no es posible se realiza a través de un abordaje cervical abierto mediante una tirotomía. La indicación más habitual es en los tumores incipientes de la glotis T1-T2 y su principal limitación es la extensión subglótica del tumor y la afección en la zona de la comisura posterior.

Hemilaringectomía

Comprende la exéresis vertical de una hemilaringe con un abordaje externo, que incluye la resección de una cuerda vocal, la banda ventricular y la lámina del cartílago tiroides, pudiendo ampliarse al aritenoides (Figs. 7-12b y 7-13). Si el tumor alcanza la comisura anterior se reseca la comisura, parte de la cuerda vocal contralateral y la porción anterior del cartílago tiroides, y se denomina hemilaringectomía frontolateral. La indicación principal de esta técnica son los tumores glóticos T1-T2 que no son candidatos a una cordectomía por tratarse de tumores más infiltrantes o por alcanzar la zona de la comisura anterior.

Laringectomía supraglótica

Es una cirugía parcial en la que se elimina la totalidad de las estructuras de la laringe situadas por encima del plano glótico. Comprende la totalidad de la epiglotis, el espacio pre-epiglótico y ambas bandas ventriculares, junto con la porción craneal de las láminas tiroideas, preservando las cuerdas vocales y los aritenoides (Fig. 7-14a). En la reconstrucción se hace una pexia entre el bloque laríngeo y la base de la lengua. Clásicamente esta técnica se ha realizado con abordaje externo, pero en la actualidad es factible hacer exéresis extensas de la supraglotis con abordaje endoscópico transoral y resección láser. Esta técnica está indicada para el tratamiento de los tumores supraglóticos, incluyendo los tumores T3 por afección del espacio pre-epiglótico. La principal limitación se encuentra si hay extensión caudal del tumor hacia las cuerdas vocales o afección de la región aritenoidea, si bien es posible ampliar esta cirugía con la exéresis de un aritenoides. Otra limitación importante es que los pacientes tengan una función respiratoria correcta, dado que esta cirugía comporta un deterioro de la capacidad esfinteriana de la laringe y hay tendencia a las aspiraciones, con el consiguiente riesgo de sobreinfección pulmonar.

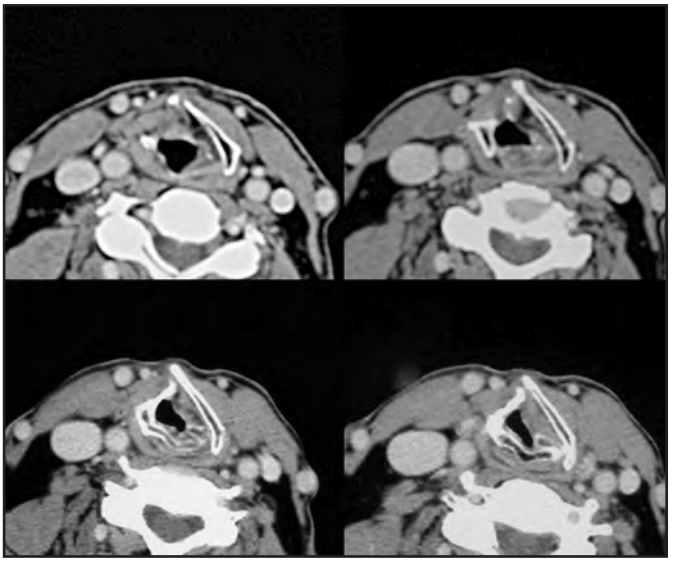

Figura 7-13: *Imagen de control de hemilaringectomía derecha. En este caso se resecó también el aritenoides derecho.*

Laringectomía supracricoidea

La unidad funcional básica de la laringe es la formada por el cartílago cricoides y los aritenoides, estructuras que permiten el cumplimiento de sus funciones: respiratoria y esfinteriana. La laringectomía supracricoidea supone la exéresis de gran parte del órgano laríngeo, pero preserva esta unidad funcional básica. La técnica incluye la resección de la supraglotis, semejante a la realizada en la laringectomía supraglótica, la porción membranosa de ambas cuerdas vocales, el tejido subglótico que queda por enci-

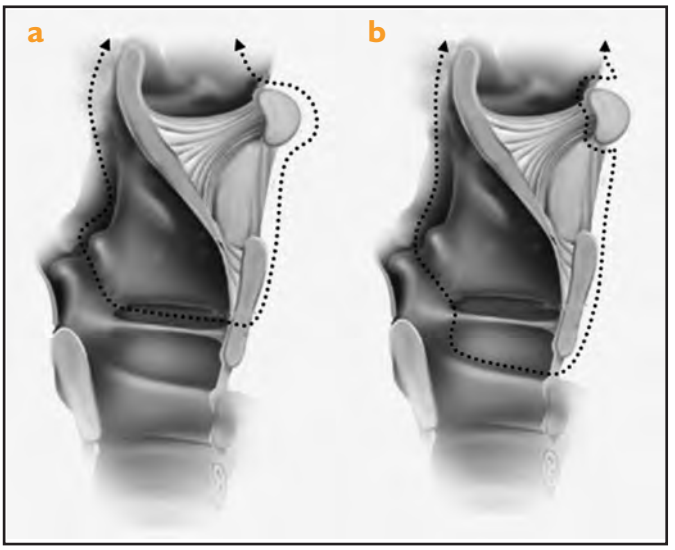

Figura 7-14: *. a) Esquema que representa la resección correspondiente a una laringectomía supraglótica. b) Esquema que representa la resección correspondiente a una laringectomía supracricoidea.*

booksmedicos.org

ma del arco cricoideo y la totalidad del cartílago tiroides. Queda como remanente laríngeo tan sólo el cricoides y los aritenoides (Fig. 7-14b). En ocasiones es posible preservar la porción suprahioidea de la epiglotis. La reconstrucción se hace con una pexia entre el resto laríngeo y el hueso hioides. Esta técnica permite tratar tumores más extensos que no son abordables con cirugía más conservadora, incluyendo pacientes con tumores que afectan simultáneamente la glotis y la supraglotis. Las principales limitaciones son la existencia de una extensión subglótica extensa, la afección interaritenoidea o la presencia de infiltración tumoral hacia la vallecula y la base de la lengua que no permite la preservación del hueso hioides. Este tipo de cirugía está contraindicada también en pacientes con una función pulmonar deficiente.

Laringectomía total

Consiste en la resección completa de la laringe. Supone la separación definitiva de las vías respiratoria y digestiva. Una vez resecada la laringe, se procede a la reconstrucción del tracto digestivo mediante la sutura de la mucosa faríngea y se sutura la tráquea cervical a la piel formado una estoma traqueal definitiva. La laringectomía total está indicada en el tratamiento quirúrgico de los tumores avanzados de la laringe en aquellas situaciones en las que no están indicadas técnicas de cirugía parcial.

Laringectomía total ampliada

Se usa cuando los tumores sobrepasan los límites anatómicos de la laringe. El tratamiento quirúrgico de estos tumores comporta ampliar la exéresis realizada en la laringectomía total, que dependerá de la extensión del tumor. Cuando el tumor afecte la mucosa de la hipofaringe estará indicado realizar una laringectomía total con faringuectomía parcial o total. Si el tumor se extiende hacia la base de la lengua se realizará una glosectomía parcial o total. En pacientes con infiltración de las partes blandas prelaríngeas, estará indicada una resección de la piel y de la musculatura prelaríngea. El gran defecto creado por este tipo de cirugía requiere el aporte de tejidos para la reconstrucción. Los métodos de reconstrucción más habituales incluyen la realización de colgajos miocutáneos del músculo pectoral mayor o el uso de colgajos libres microanastomosados[9,10] (Fig. 7-15).

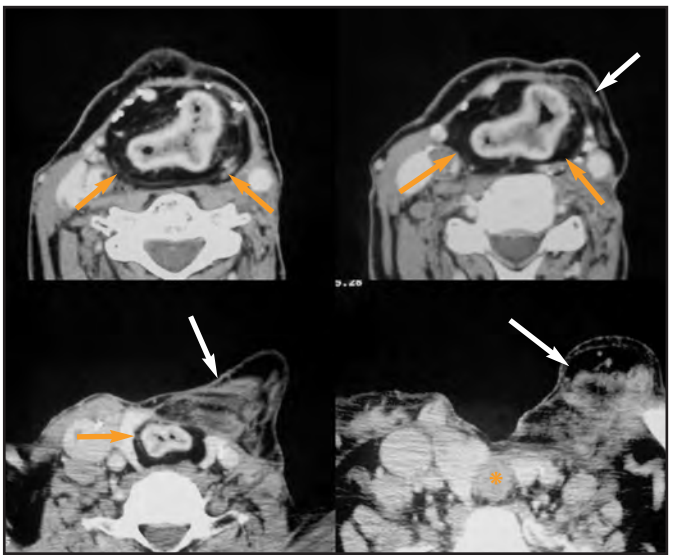

Figura 7-15: *Paciente con una laringectomía total ampliada con faringectomía. Se ha reconstruido la vía digestiva con un colgajo libre de radial en forma de "tubo" (flechas naranjas) y la parte inferior del cuello se ha recubierto además con un colgajo miocutáneo pediculado de pectoral (flechas blancas).*

ESQUEMA GENERAL DE TRATAMIENTO DE LOS CARCINOMAS DE LA LARINGE

La figura 7-16 muestra un esquema general del tratamiento de los pacientes con carcinoma de laringe. Los pacientes con tumores incipientes son candidatos a tratamiento exclusivo con radioterapia o con cirugía parcial. Hasta hace unos años el tratamiento clásico para la mayoría de pacientes con tumores avanzados de la laringe consistía en realizar una laringectomía total, complementada con radioterapia postoperatoria en función de los hallazgos patológicos. La laringectomía total cuenta con una elevada posibilidad de conseguir el control local de la enfermedad, pero a expensas de la gran mutilación funcional que supone. Como consecuencia, se están ensayando diferentes modalidades de tratamiento para conseguir la curación de la enfermedad sin llevar a cabo un tratamiento quirúrgico mutilante; este tipo de tratamientos se denomina de *preservación del órgano*.

Una primera aproximación a este concepto es realizar un tratamiento exclusivo con radioterapia, rescatando con cirugía a los pacientes en los que no se consiga la curación del tumor. El principal inconveniente es el limitado porcentaje de pacientes que consiguen el control de la enfermedad, con una menor supervivencia y preservación de órgano en comparación con otros protocolos de tratamiento.

Una segunda estrategia se basa en la capacidad de la quimioterapia para discriminar los pacientes candidatos a tratamiento de preservación. El planteamiento general consiste en la administración de varios ciclos de quimioterapia y la valoración del grado de respuesta conseguido. Si se consigue una reducción tumoral satisfactoria se asume que el tumor, que ha sido biológicamente sensible a la quimioterapia, lo será también a la radioterapia (Fig. 7-17) y se lleva a cabo un tratamiento conservador con radioterapia o quimio-radioterapia. En caso de no conseguir una reducción tumoral satisfactoria, o cuando el tumor continúa creciendo, se

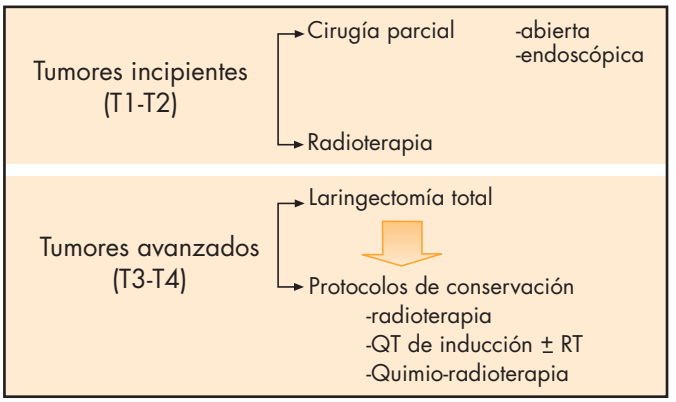

Figura 7-16: *Esquema general del tratamiento de los pacientes con carcinoma de laringe. QT: quimioterapia; RT: radioterapia.*

booksmedicos.org

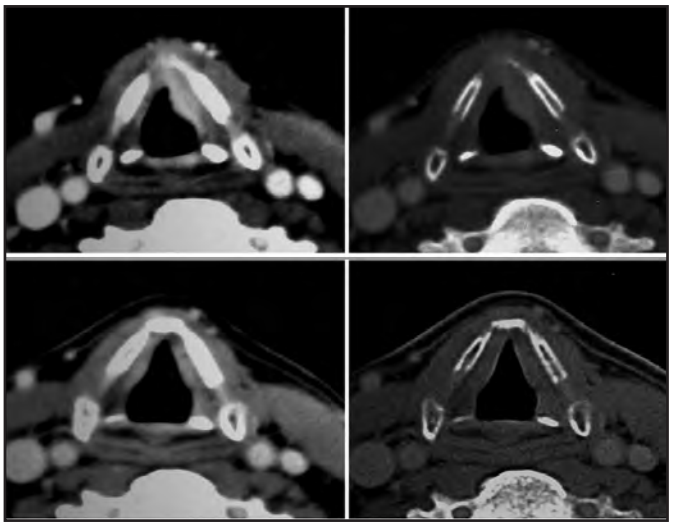

Figura 7-17: *Carcinoma de laringe. Tomografía computarizada (TC) de laringe de un paciente con un T4 de cuerda vocal izquierda que afecta al pie de la epiglotis, destruye el cartílago tiroides y tiene extensión extralaríngea (imágenes superiores). Después de tres ciclos de quimioterapia una TC de control demuestra la desaparición del tumor y la recalcificación del cartílago tiroides. Posteriormente se realizó radioterapia y el paciente está en remisión clínica desde hace dos años.*

considera que no es candidato a tratamiento conservador y se utiliza la cirugía. Ensayos clínicos realizados en pacientes con carcinomas de laringe[11] o hipofaringe[12] candidatos a laringectomía total han demostrado que esta estrategia terapéutica puede conseguir la curación de la enfermedad con preservación de la laringe y sin deterioro de la supervivencia comparada con la laringectomía total.

Como ya se ha indicado, el elemento que permite discriminar el tipo de tratamiento para cada paciente es el grado de respuesta conseguido con la quimioterapia. Esta evaluación debe efectuarse con la exploración endoscópica y el estudio radiológico, y es fundamental la comparación de las imágenes radiológicas al final de la quimioterapia con las de la extensión inicial del tumor previa al tratamiento. El tratamiento con quimioterapia de inducción también se utiliza en pacientes con tumores avanzados de la laringe (Fig. 7-18).

Finalmente, el tercer tipo de tratamiento empleado es la quimio-radioterapia concomitante. El fundamento teórico está basado en el efecto potenciador de la quimioterapia administrada de forma simultánea a la radioterapia. Recientemente se han publicado los resultados de un ensayo clínico en el que se comparaban los resultados obtenidos en pacientes con carcinomas avanzados de laringe tratados con quimio-radioterapia, quimioterapia de inducción seguida de cirugía o radioterapia en función del grado de respuesta conseguido, o radioterapia exclusiva.[13] De acuerdo con los resultados, la rama de tratamiento que obtuvo el mejor control local de la enfermedad y en consecuencia la mayor posibilidad de preservación del órgano fue la de quimio-radioterapia, si bien esta mejoría en el control de la enfermedad no se vio reflejada en una mejor supervivencia final respecto a los otros grupos de tratamiento. La limitación para el uso de la quimio-radioterapia es su mayor mortalidad y morbilidad respecto a los tratamientos alternativos.

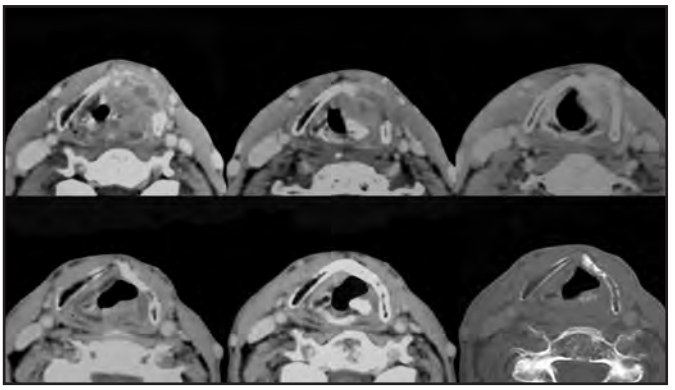

Figura 7-18: *Carcinoma transglótico. Tomografía computarizada de laringe de un paciente con un T4, transglótico con lisis del cartílago tiroides adyacente al tumor y esclerosis del cartílago aritenoides (imágenes superiores). Después de tres ciclos de quimioterapia se aprecia la desaparición del tumor y la recalcificación del cartílago tiroides (imágenes inferiores). La masa tumoral ha desaparecido y en su lugar queda un importante defecto de partes blandas, pero persiste la esclerosis del aritenoides, hallazgo frecuente que no indica persistencia de tumor.*

PAPEL DE LA RADIOLOGÍA EN EL SEGUIMIENTO DE LOS PACIENTES CON CARCINOMAS DE LA LARINGE

Los diferentes tratamientos provocan cambios en la anatomía y en las características de los tejidos de la laringe, por lo que es necesario su conocimiento para interpretar de forma adecuada las imágenes radiológicas. Los estudios radiológicos se deben utilizar para evaluar la respuesta al tratamiento y facilitar el diagnóstico precoz de persistencia o recidiva tumoral. En caso de una recidiva, el estudio radiográfico es imprescindible para evaluar su extensión y para definir las posibilidades de tratamiento de rescate.

En un estudio llevado a cabo por Hermans y cols.[14] en pacientes con carcinomas de laringe tratados con radioterapia se evidenció que la exploración radiológica consiguió adelantar el diagnóstico de la recidiva local del tumor respecto al diagnóstico clínico en más del 40% de los pacientes, anticipando el diagnóstico de la recidiva un periodo promedio de 5,5 meses (Fig. 7-19).

Para poder interpretar de forma adecuada la exploración radiológica en los pacientes sometidos a cirugía es imprescindible conocer el tipo de cirugía efectuado. Dadas las dificultades existentes en la interpretación de las imágenes en pacientes con cirugía previa, es útil la obtención de un estudio basal, que debe ser obtenido a los tres o cuatro meses de finalizado el tratamiento, con el que poder comparar los estudios posteriores. El análisis comparativo se ve facilitado cuando los diferentes estudios evolutivos se realicen con la misma técnica en relación al inicial. Los cambios que produce la radioterapia dependen de diferentes factores: la dosis final administrada, el volumen de tejido irradiado y el intervalo transcurrido desde la finalización del tratamiento. Entre los cambios que se aprecian en los estudios radiológicos de estos pacientes se encuentran: el engrosamiento de la piel y del músculo platisma, la aparición de tractos fibrosos en la grasa subcutánea y profunda al platisma, el incremento de la captación de

booksmedicos.org

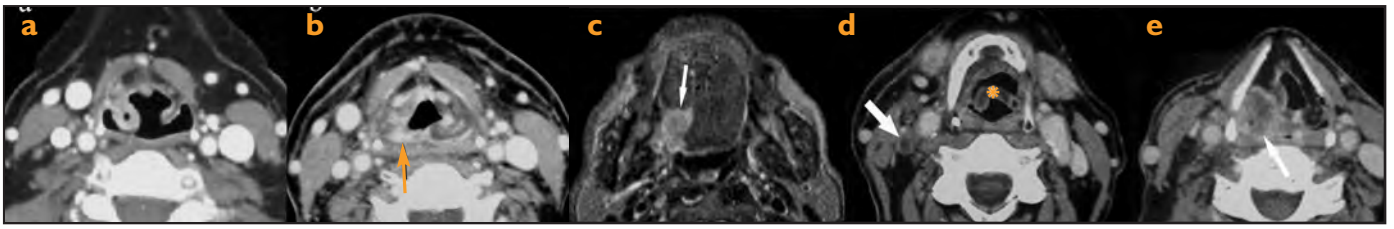

Figura 7-19: *Paciente con un carcinoma localizado en el repliegue aritenoepiglótico (RAE) derecho [asterisco en a)]. En un control realizado a los 7 meses de finalizado el tratamiento con quimioterapia y radioterapia (b) se ve edema en el RAE izquierdo con captación mucosa, junto con otros cambios en las partes blandas del cuello. En el RAE derecho (flecha naranja) se observa una captación focal sin edema que es altamente sospechosa de recidiva, que se confirmó con una biopsia. En c) se ve un carcinoma del borde posterolateral de la hemilengua oral derecha (resonancia magnética, secuencia T2) que se trató con quimioterapia y radioterapia, tras lo que se consiguió una remisión completa. Casi un año después se palpó una adenopatía en nivel II del mismo lado que se confirmó en una tomografía computarizada [flecha blanca en d)]. En un corte inferior se encontró un nuevo tumor de la pared anterior del seno piriforme con infiltración del espacio paraglótico [flecha blanca en e)]. En la región de la cabeza y el cuello es muy frecuente la aparición de segundas, terceras o más neoplasias de forma sincrónica o metacrónica.*

contraste en las glándulas salivales por la aparición de una sialoadenitis radiógena y el engrosamiento y edematización de las mucosas de la laringe y la faringe.[15,16] Estos cambios suelen ser más pronunciados durante los primeros meses tras la finalización del tratamiento y van disminuyendo, incluso desapareciendo del todo, con el tiempo, aunque su duración es prolongada. Es importante señalar que los cambios inducidos por la radioterapia tienen una distribución simétrica (Fig. 7-20).

La asimetría manifiesta, la existencia de necrosis focal o la infiltración de las estructuras cartilaginosas adyacentes deben hacer sospechar la posibilidad de persistencia tumoral, una complicación local o la existencia de recidiva, salvo que se demuestre lo contrario. No todos los cambios patológicos que aparecen en la laringe tras el tratamiento corresponden a una recidiva tumoral. La recidiva del tumor local aparece como una masa con captación de contraste, aunque en ocasiones es difícil diferenciar estas imágenes de las correspondientes a los cambios postratamiento.

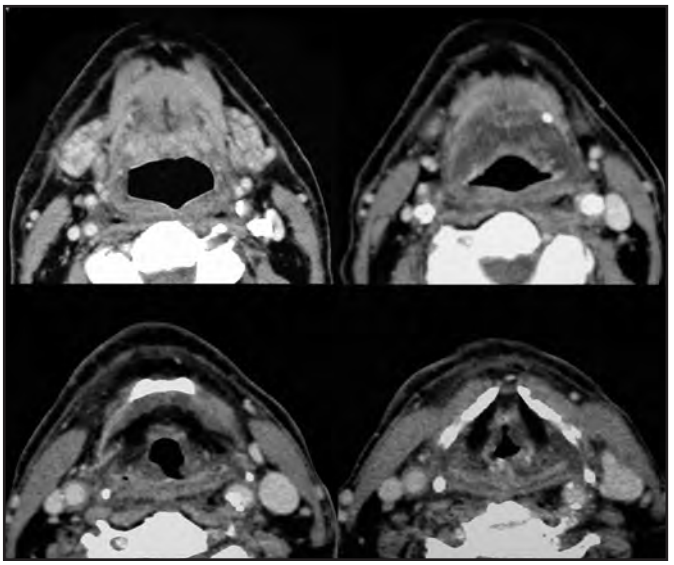

Figura 7-20: . *Tomografía computarizada de laringe posradioterapia. Los cambios posradioterapia incluyen: captación de las glándulas submaxilares, edema con captación de la mucosa en la epiglotis, las valleculas y los repliegues aritenoepiglóticos. En el cuello se observa un engrosamiento difuso del músculo platisma y tractos fibrosos y/o edematosos en los planos grasos del cuello.*

Ocasionalmente los pacientes que han sido tratados con radioterapia presentan una laringonecrosis o una condronecrosis, que puede ser muy difícil de diferenciar de la recidiva tumoral, tanto desde el punto de vista clínico como radiológico. La necrosis generalmente ocurre en los cartílagos lesionados por el tumor y preferentemente en los pacientes que han recibido dosis elevadas de radiación. Puede aparecer hasta más de diez años después de finalizado el tratamiento. Los pacientes tienen dolor, disfagia e hinchazón del cuello, y pueden llegar a desarrollar fístulas en la piel. En la TC se ve fragmentación y colapso del cartílago tiroides, que está rodeado por tejido edematoso e inflamado, con captación de contraste y en la mayor parte de ocasiones con burbujas de gas adyacentes[17] (Fig. 7-21). A veces es difícil de diferenciar la laringonecrosis o condronecrosis de la recidiva tumoral, aunque ésta no suele producir tanto dolor ni hinchazón. En raras ocasiones coinciden la necrosis y la recidiva.

VALOR PRONÓSTICO DE LOS HALLAZGOS RADIOLÓGICOS

Diferentes estudios han demostrado el valor pronóstico de la información obtenida en los estudios radiológicos de los pacientes con carcinomas de laringe. Para los pacientes tratados con radioterapia se ha comprobado cómo el volumen tumoral medido en las imágenes radiológicas tiene un valor pronóstico significativo respecto al control local de la enfermedad. Hermans y cols. pudieron comprobar que existía una correlación significativa entre el volumen tumoral medido en la TC y la probabilidad de fracaso local en pacientes con carcinomas glóticos[18] y supraglóticos[19] tratados con radioterapia.

Otro hallazgo radiológico que se ha relacionado con el control de la enfermedad es la existencia de infiltración de los espacios profundos de la laringe. De acuerdo con Murakami y cols.[20], la infiltración del espacio paraglótico fue el único factor pronóstico respecto al control local de la enfermedad para pacientes con carcinomas de la glotis T1-T2 tratados con radioterapia. El control local de la enfermedad para el grupo de pacientes en los que no estaba afectado el espacio paraglótico fue del 87%, disminuyendo al 37% en los pacientes en los que existía afección del mismo. Al igual que sucede con el espacio paraglótico para los pacientes con tumores glóticos, la afección del espacio pre-epiglótico está entre los factores pronósticos relacionados con el control de la enfermedad en los pacientes con tumores supraglóticos.[20]

booksmedicos.org

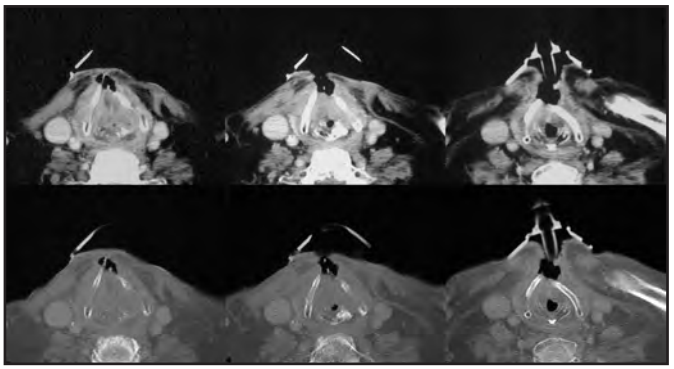

Figura 7-21: . *Condronecrosis laríngea. Tomografía computarizada de laringe. Imagen de una condronecrosis que apareció dos años después de finalizado el tratamiento con radioterapia de un carcinoma de cuerdas vocales, en remisión clínica hasta ese momento. Se necesitó hacer una traqueotomía por una evolución muy rápida con fístula a la piel y asfixia del paciente.*

REFERENCIAS

1. Reidenbach MM. The paraglottic space and transglottic cancer: anatomical considerations. Clin Anat. 1996;9:244-51.
2. Curtin HD. Larynx. In: Som PM, Curtin HD editors. Head and neck imaging. 4 th edition. St Louis: Mosby; p. 1595-1699.
3. Keberle M, Tschammler A, Hahn D. Single-bolus technique for espiral CT of laryngopharyngeal squamous cell carcinoma: Comparison of different contrast material volumes, flow rates, and start delays. Radiology. 2002;224:171-6.
4. Parkin DM, Pisani P, Ferlay J. Estimates of the worldwide incidence of 25 major cancers in 1990. Int J Cancer. 1999;80:827-41.
5. Sobin LH, Wittekind Ch. TNM Classification of malignant tumours. Sixth Edition. New York: Wiley-Liss; 2002.
6. Becker M, Zbären P, Delavelle J, Kurt AM, Egger C, Rufenacht DA, et al. Neoplastic invasion of laryngeal cartilage: reassessment of criteria for diagnosis at CT. Radiology. 1997;203:521-32.
7. Muñoz A, Ramos A, Ferrando J, Gómez B, Escudero L, Relea F, et al. Laryngeal carcnoma: sclerotic appearance of the cricoid and arytenoid cartilage. CT-Pathologic Correlation. Radiology. 1993;189:433-7.
8. Champion GA, Piccirillo JF. The impact of computed tomography on pretherapeutic staging in patients with laryngeal cancer: demonstration of the Will Rogers' phenomenon. Head Neck. 2004;26:972-6.
9. Maroldi R, Battaglia G, Nicolai P, Maculotti P, Cappiello J, Cabassa P, et al. CT appearance of the larynx after conservative and radical surgery for carcinomas. Eur Radiol. 1997;7:418-31.
10. Ferrero-Argüelles C, Jiménez-Juan L, Martínez-Salazar JM, Cervera-Rodilla JL, Martínez-Pérez MM, Cubero-Corralero J, et al. CT findings after laryngectomy. Radiographics. 2008;28:869-82.
11. The Department of veterans affairs laryngeal cancer study group. Induction chemotherapy plus radiation compared with surgery plus radiation in patients with advanced laryngeal cancer. N Engl J Med. 1991;324:1685-90.
12. Lefebvre JL, Chevalier D, Luboinski B, Kirkpatrick A, Collette L, Sahmoud T. Larynx preservation in pyriform sinus cancer: preliminary results of a European Organization for Research and Treatment of Cancer phase III trial. J Natl Cancer Inst. 1996;88:890-9.
13. Forastiere AA, Goepfert H, Maor M, Pajak TF, Weber R, Morrison W, et al. Concurrent chemotherapy and radiotherapy for organ preservation in advanced laryngeal cancer. N Engl J Med. 2003;349:2091-8.
14. Hermans R, Pameijer FA, Mancuso AA, Parsons JT, Mendenhall WM. Laryngeal or hypopharyngeal squamous cell carcinoma: can follow-up CT after definitive radiation therapy be used to detect local failure earlier than clinical examination alone? Radiology. 2000;214:683-7.
15. Mukherji SK, Mancuso AA, Kotzur IM, Mendenhall WM, Kubilis PS, Tart RP, et al. Radiologic appearance of the irradiated larynx. Part I. Expected changes. Radiology. 1994;193:141-8.
16. Nömayr A, Lell M, Sweeney S, Bautz W, Lukas P. MRI appearance of radiation-induced changes of normal cervical tissues. Eur Radiol. 2001;11:1807-17.
17. Becker M, Schroth G, Zbären P, Delavalle J, Greiner P, Vock P, et al Long-term changes induced by high-dose irradiation of the head and neck region: imaging findings. Radigraphics. 1997;17:5-25.
18. Hermans R, Van den Bogaert W, Rijnders A, Doornaert P, Baert AL. Predicting the local outcome of glottic squamous cell carcinoma after definitive radiation therapy: value of computed tomography-determined tumour parameters. Radiother Oncol. 1999;50:39-46.
19. Hermans R, Van den Bogaert W, Rijnders A, Baert AL. Value of computed tomography as outcome predictor of supraglottic squamous cell carcinoma treated by definitive radiation therapy. Int J Radiat Oncol Biol Phys. 1999;44:755-65.
20. Murakami R, Nishimura R, Baba Y, Furusawa M, Ogata N, Yumoto E, et al. Prognostic factors of glottic carcinomas treated with radiation therapy: value of the adjacent sign on radiological examinations in the sixth edition of the UICC TNM staging system. Int J Radiat Oncol Biol Phys. 2005;61:471-5.

booksmedicos.org

booksmedicos.org

8

Patología inflamatoria del oído medio. Diagnóstico y tratamiento

M. de Juan Delago y C. Orús Dotú

CONCEPTO Y FISIOPATOLOGÍA DE LAS OTITIS

El elemento clave en la patología inflamatoria del oído medio es la trompa de Eustaquio. Los diferentes tipos de otitis, su evolución y los resultados de los tratamientos dependen en gran manera del tipo, la intensidad, la duración o la reversibilidad que tiene la afectación de su función. Es del todo indispensable conocer la fisopatología tubárica para entender la relación entre los diferentes tipos de otitis medias.

La trompa de Eustaquio funciona como una válvula activa que equipara la presión del oído medio con la presión del exterior. El oído medio necesita mucho oxígeno, por lo que la trompa ha de dilatarse por mecanismos activos para permitir la entrada de aire nuevo. Su obstrucción por cualquier causa genera una hipopresión en el oído medio. Esta hipoventilación se conoce como ototubaritis. Si la hipopresión persiste se produce trasudado de los capilares de la mucosa y el oído medio se inunda de líquido seroso: es la otitis media aguda (OMA) serosa. Si continúa la hipoventilación se desencadena metaplasia de las glándulas serosas que se transforman en mucosas; la secreción se espesa originando moco *(glue-ear)*.

Cuando la obstrucción tubárica continúa puede evolucionar hacia diferentes tipos de otitis por:

1. Infección: el trasudado del oído medio puede ser infectado por bacterias que dan lugar a la OMA. Si la presión generada por la supuración rebasa la capacidad de distensión de la membrana timpánica, ésta se perfora, con salida del material purulento al conducto auditivo externo (CAE): es la OMA supurada. En una pequeña y significativa parte de pacientes, este ciclo de obstrucción tubárica y sobreinfección se repite en cada proceso catarral de vías altas. El tímpano acaba perforado de forma irreversible y el paciente sufre otorreas mucoides o mucopurulentas de repetición, proceso llamado otitis media crónica (OMC) benigna.[1]
2. Atelectasia: la presencia de una hipopresión constante en el oído medio desencadena que el tímpano tienda a atelectasiarse hacia la pared interna de la caja timpánica. Es un proceso lento que conduce a un contacto real entre el tímpano y los elementos que más sobresalen de la pared interna de la caja timpánica. Las zonas que habitualmente contactan primero son el cuadrante posterosuperior de la parte tensa del tímpano con la apófisis larga del yunque en su articulación con el estribo, a esta situación se la denomina miringoestapedopexia (Fig. 8-1), y el promontorio. La persistencia de la hipoventilación termina con la desaparición absoluta del espacio aéreo entre el tímpano y la caja, lesión que se denomina atelectasia completa o grado IV, en la que el tímpano reposa sobre la mucosa de la pared interna de la caja y queda adherida a ella. Es la OMC adhesiva.[1,2]
3. Invaginación: en ocasiones, por la degeneración y atrofia de la capa fibrosa del tímpano inducida por la hipopresión, en las zonas de atelectasia se forman invaginaciones del tímpano. Las zonas en las que con más frecuencia se desarrollan invaginaciones son la parte flácida del tímpano (membrana de Schrapnell) y el cuadrante posterosuperior de la parte tensa. Si la invaginación del tímpano progresa lentamente hacia el interior de la caja se crean verdaderas insaculaciones, denominadas precolesteatomas (Fig. 8-2). El epitelio escamoso que forma la pared de la insaculación se denomina matriz. La queratina que gene-

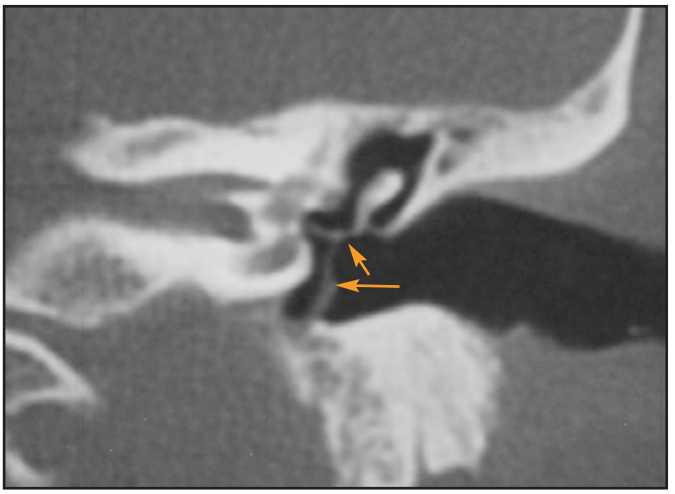

Figura 8-1: *Imagen de miringoestapedopexia en un paciente con otitis crónica. La membrana timpánica (flecha larga) está pegada a la articulación incudo-estapediana (flecha corta).*

booksmedicos.org

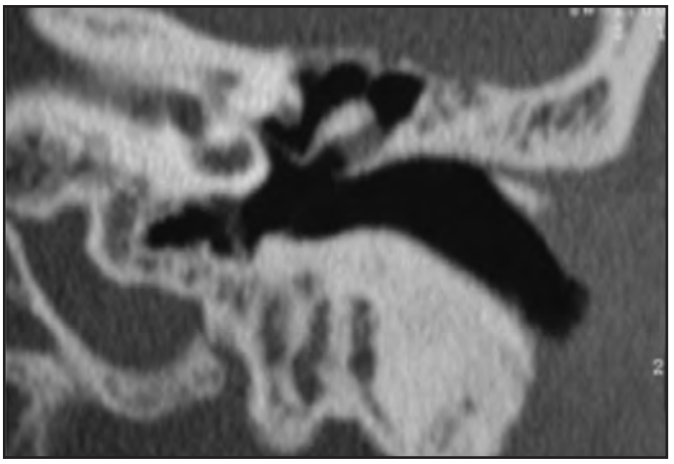

Figura 8-2: *Paciente con otitis crónica, en otoscopia se aprecia una retracción atical con escamas de colesteatoma. La tomografía computarizada únicamente muestra un pequeño engrosamiento de tejidos blandos en el espacio de Prussak sin erosión del muro atical adyacente. La imagen corresponde a un precolesteatoma aunque el diagnóstico no es posible hacerlo sólo con la radiología.*

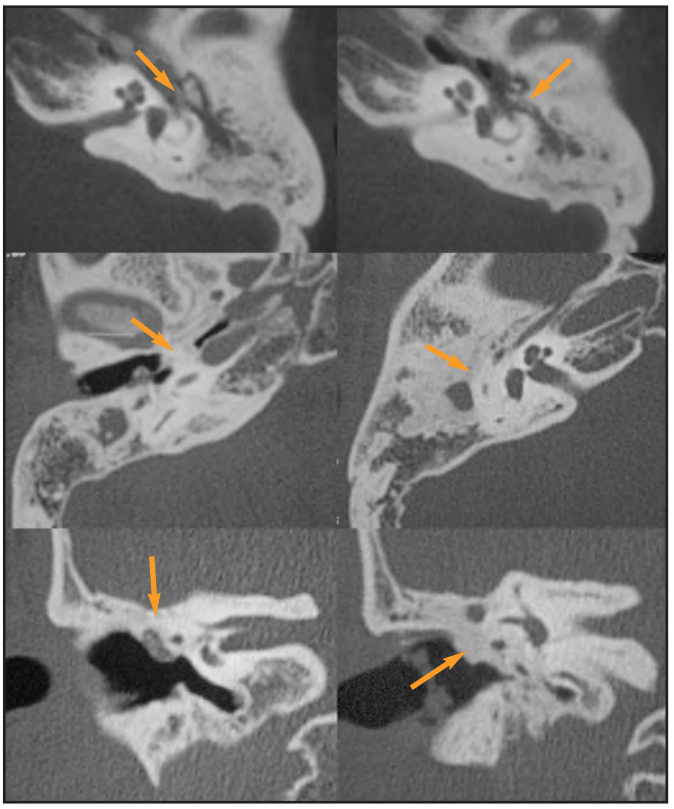

Figura 8-3: *Paciente con otitis de repetición y pérdida de audición importante. En la tomografía computarizada (TC) (las dos imágenes superiores) se ve engrosamiento de tejidos blandos con ocupación de toda la caja y pequeñas calcificaciones (flechas naranjas). Es la imagen de una otitis crónica cicatricial con timpanosclerosis. En las cuatro imágenes inferiores se muestra la TC de un paciente con unos 12 años de evolución de múltiples episodios de otitis crónica en el que la formación de nuevo hueso laminar desde todas las paredes de la caja ha producido una desaparición de la misma; la cadena osicular está desaparecida englobada en el magma óseo (flechas).*

ra este epitelio queda secuestrada en su interior y, por fenómenos de presión local y sobre todo por el efecto bioquímico mediado por enzimas proteolíticas que existen en ella, pueden erosionar el hueso subyacente y sobreinfectarse localmente, produciendo una osteítis. Estas insaculaciones rellenas de queratina y con poder destructivo local se denominan OMC colesteatomatosas (OMCC) o colesteatoma.[2]

4. Esclerosis: como consecuencia de los procesos infamatorios e infecciosos de repetición, la mucosa del oído medio y la membrana timpánica sufren procesos degenerativos con calcificación en la mucosa anómala, que pueden estar en contacto con los huesecillos o en los ligamentos suspensorios. Con menor frecuencia aparece actividad osteoblástica que produce formación de nuevo hueso laminar en las paredes de las cavidades del oído medio que va obliterando los espacios de éste. Este proceso se denomina otitis crónica cicatricial. En la tomografía computarizada (TC) se aprecia ocupación por tejidos blandos inespecíficos con placas calcáreas timpánicas o calcificaciones unifocales o multifocales, fundamentalmente en el ático y en el nicho de la ventana oval, limitando el movimiento de la cadena osicular[2] (Fig. 8-3).

Estos cuatro tipos de complicaciones, sobreinfección, atelectasia, invaginación y esclerosis, ocurren de forma simultánea en todos los procesos crónicos, pero predomina uno de ellos en cada una de las formas descritas.[1]

CLASIFICACIÓN GENERAL DE LAS OTITIS MEDIAS

Otitis media aguda (OMA):
- Inespecífica
- Formas especiales: OMA infantil, OMA gripal y OMA necrosante
- OMA serosa

Otitis media crónica (OMC):
- OMC benigna
- OMC colesteatomatosa
- OMC adhesivas/cicatriciales/atelectásicas

OTITIS MEDIA AGUDA. FORMAS, DIAGNÓSTICO, COMPLICACIONES Y TRATAMIENTO

La OMA inespecífica es una inflamación que afecta a la mucosa del oído medio: la caja timpánica, la mastoides y la trompa de Eustaquio. Su síntoma principal es la otalgia, que disminuye cuando se perfora el tímpano. Habitualmente la inflamación es de causa infecciosa por invasión del oído medio por microorganismos patógenos. También puede estar producida por una disfunción de la trompa que acarrea una inflamación aguda del oído medio sin infección asociada. Normalmente es un proceso que dura dos semanas o menos, y se desarrolla en cuatro fases. Se inicia con una fase hiperémica, con eritema difuso de la membrana; continúa con la fase trasudativa, en la que se acumula líquido en la caja; pasa a la fase exudativa, con pus a presión que abomba el

booksmedicos.org

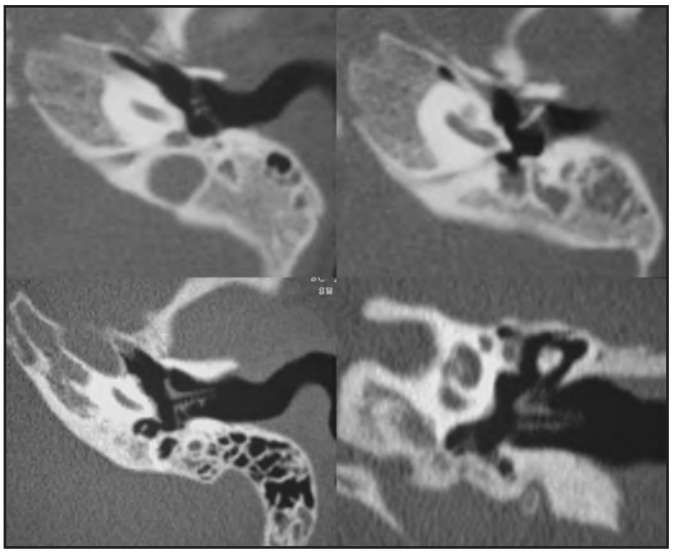

Figura 8-4: *Pacientes con clínica de otitis de repetición a los que se colocó drenajes timpánicos. Se ven las imágenes de dos pacientes con modelos diferentes de drenaje, en las que son visibles mínimos cambios mucosos.*

tímpano y finaliza con la fase supurativa. Su diagnóstico se basa en la asociación de datos clínicos: catarro de vías altas seguido de taponamiento, dolor e hipoacusia y una imagen otoscópica característica, diferente en función de la fase en que se diagnostique. No se requieren más exploraciones para hacer el diagnóstico.[3,4]

Otitis media aguda en la infancia

La OMA en la infancia es un proceso extraordinariamente frecuente. Un 70% de los niños menores de 7 años ha tenido por lo menos un episodio de OMA y aproximadamente el 10% de los niños menores de 3 meses ha presentado un episodio de OMA. Existe un pico de incidencia entre los 6 y los 15 meses de edad. Esta elevada incidencia se debe a que existen grandes factores predisponentes, entre los que destacan: inmadurez tubárica, la trompa es más corta y horizontal; inmadurez inmunológica, los ambientes polimicrobianos, las guarderías, y la obstrucción nasal por adenoides. Las características diferenciales de la OMA infantil respecto a la del adulto son la alta tendencia a la recurrencia y la presencia de síntomas más sistémicos que locales: fiebre, irritabilidad y rechazo de la alimentación. El tratamiento médico debe realizarse durante al menos una semana. En niños pequeños con fiebre alta y sin respuesta al antibiótico en 48-72 h se tiende a realizar paracentesis timpánicas evacuadoras. Cuando hay más de 6-7 brotes de OMA floridas se suelen tratar con drenajes timpánicos.[1,4]

Otitis media aguda gripal

La gripe puede desencadenar una OMA específica caracterizada por la presencia de flicténulas hemorrágicas en la membrana timpánica que desencadenan una otorragia leve cuando se revientan. No requiere tratamiento específico a no ser que haya sospecha de sobreinfección.

Otitis media aguda necrosantes

Son una formas específicas de OMA, cada vez menos frecuentes, asociadas a la escarlatina y al sarampión. Estos gérmenes generan lesiones más agresivas en los elementos del oído medio y dan lugar a grandes necrosis timpánicas, incluso con disrupción de la cadena de huesecillos. Las secuelas pueden requerir de cirugía reconstructiva.

Otitis media aguda serosa o seromucosa

La OMA serosa o seromucosa es un proceso inflamatorio del oído medio que se caracteriza por la presencia en él de líquido seroso y/o mucoide, sin infección. El síntoma principal es el taponamiento del oído y la hipoacusia. Es un proceso muy frecuente especialmente en la infancia. Hay tendencia a la resolución espontánea en menos de tres meses en más de la mitad de los niños que la padecen. En algunos pacientes persiste durante los primeros años de vida, aunque es rara a partir de los 3 años. Habitualmente se sobreinfectan y dan pie a OMA inespecíficas que no se resuelven *ad integrum,* sino que se quedan en fase serosa crónica. Su repercusión en la audición puede inducir a trastornos en la adquisición del lenguaje. En estas circunstancias se suelen colocar drenajes timpánicos[2,4] (Fig. 8-4).

OTITIS MEDIA CRÓNICA. TIPOS Y DIAGNÓSTICO DIFERENCIAL

El síntoma principal de las OMC es la otorrea o supuración. Cuando un paciente refiere procesos supurativos de mucho tiempo de evolución, sólo puede tener dos patologías: una OMC benigna o un colesteatoma. Estas dos entidades tienen una pato-

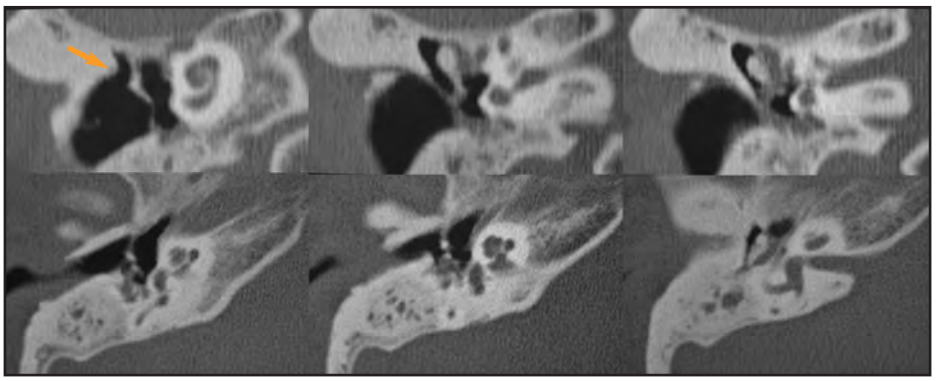

Figura 8-5: *Otitis media crónica de repetición con perforación timpánica anterior. En la tomografía computarizada se ve la perforación timpánica con una mínima erosión de la apófisis inferior del muro externo del ático (flecha) pero sin masa de tejidos blandos asociada. En el resto del estudio se aprecian pequeños focos múltiples de tejidos blandos inespecíficos; no existe erosión de la cadena osicular ni del resto de las paredes del oído medio. Corresponde a la imagen de una otitis crónica.*

booksmedicos.org

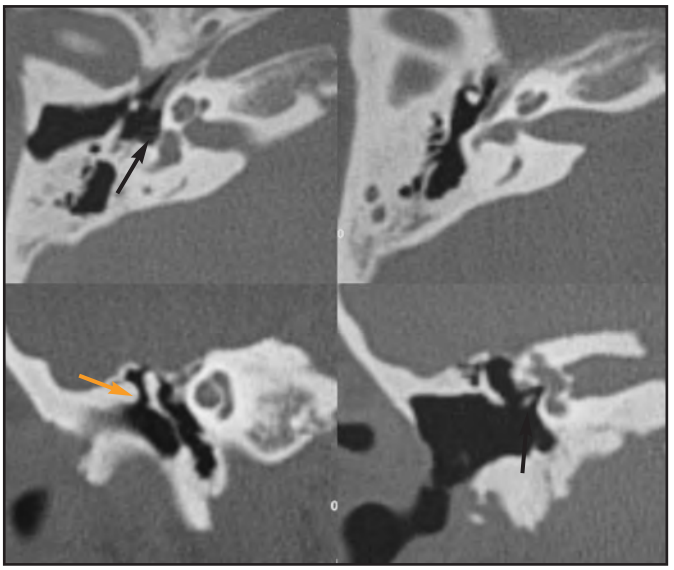

Figura 8-6: *Paciente con otitis de repetición, en la otoscopia se aprecia perforación timpánica y una mínima retracción. La tomografía computarizada demuestra una mínima erosión en la apófisis inferior del muro externo del ático (flecha naranja) y la ausencia de todo el yunque, aunque con preservación del estribo (flechas negras) sin otras alteraciones. Estas alteraciones se pueden encontrar en algunas otitis de repetición.*

genia parecida, pero su evolución es muy diferente. En la mayoría de ocasiones el diagnóstico diferencial es relativamente fácil.

La OMC benigna es secundaria a una disfunción tubárica, con insuficiente ventilación del oído medio y que se complica con sobreinfecciones de repetición. La naturaleza la resuelve provocando una perforación crónica del tímpano, habitualmente en la parte tensa, por la que se ventila el oído enfermo. Tiene escasa capacidad de erosionar el hueso. Esta entidad alterna fases inactivas sin otorrea con fases activas caracterizadas por la presencia de otorrea mucoide abundante (Fig. 8-5). Sólo cuando se cura la supuración se debe tratar quirúrgicamente mediante el cierre de la perforación con un injerto de pericondrio tragal o de fascia de músculo temporal (miringoplastia).

El colesteatoma consiste en la presencia de tejido epitelial escamoso, con todas sus capas, en el interior de la caja timpánica, habitualmente originado por una invaginación timpánica. Este epitelio tiene la capacidad de erosionar y lisar el hueso, tanto de las paredes óseas de las cavidades del oído medio como de la cadena osicular. Esta osteitis genera una supuración escasa pero muy fétida y se asocia a la presencia de tejido de granulación muy abundante que puede manifestarse en forma de pólipos. En la otoscopia se aprecia la bolsa de colesteatoma en la parte flácida o en invaginaciones posterosuperiores de la parte tensa junto con tejido de granulación.

En algunas ocasiones la respuesta inflamatoria de las OMC benignas es tan importante que se puede dudar si lo es o hay un colesteatoma escondido debajo del tejido de granulación. Las formas benignas nunca erosionan hueso y si lo hacen es únicamente de la apófisis larga del yunque (Fig. 8-6) en tanto que los colesteatomas sí que erosionan el muro externo del ático y, dejados a su libre evolución, con el tiempo pueden lisar literalmente todo el temporal. La presencia de erosión va a favor de colesteatoma, aunque si no se ve erosión no se puede descartar completamente.[2,5]

EL COLESTEATOMA

Clasificación

Los colesteatomas se clasifican en adquiridos y congénitos. Estos últimos son mucho más raros y no se abordarán en este capítulo dada su distinta etiología, no inflamatoria.

Los adquiridos se originan en invaginaciones de la parte flácida y con menor frecuencia en invaginaciones subligamentosas posteriores; más raramente se generan por la migración de piel del CAE a través de perforaciones marginales o por implantación yatrógena de piel (en miringoplastias o en la colocación de drenajes transtimpánicos). Cuando se originan de invaginaciones, se manifiestan morfológicamente en formas pseudotumorales, esto es, una matriz epitelial en forma de bolsa que acumula en su interior la queratina de la descamación y que poco a poco va creciendo, en parte por acúmulo; mientras que cuando se originan por migración suelen dar lugar a epidermosis, que son acúmulos de epitelio dispersos por el oído medio sin efecto presión. El diagnóstico en términos generales se hace con una otoscopia.

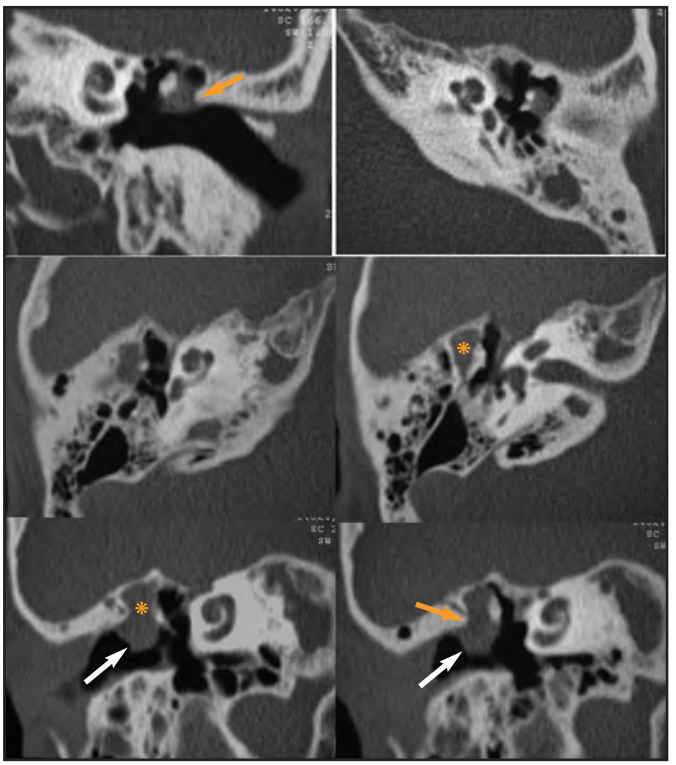

Figura 8-7: *Paciente con clínica de colesteatoma. En la tomografía computarizada (TC) (las dos imágenes superiores) se ve una pequeña masa redondeada que erosiona la apófisis inferior del muro externo del ático (flecha naranja), localizada en parte del ático externo que desplaza un poco hacia dentro la cadena osicular. La imagen es la típica de colesteatoma. En las cuatro imágenes inferiores se muestra la TC de un paciente con otitis crónica y una imagen polipoidea posterosuperior con escamas de colesteatoma: se ve una masa que ocupa todo el ático externo (asterisco), que erosiona el muro externo del ático (flecha naranja) y un poco la cadena osicular que está desplazada hacia dentro. La lesión crece hacia el conducto auditivo externo y corresponde al pólipo que se ve en la otoscopia (flecha blanca).*

booksmedicos.org

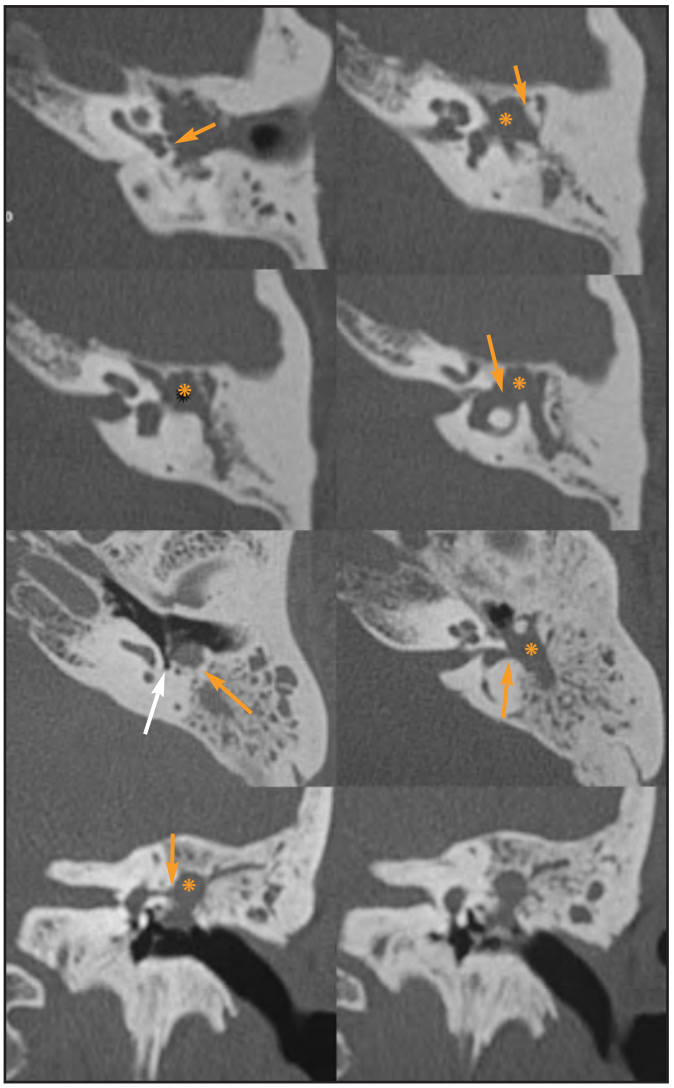

Figura 8-8: *Paciente con otitis crónica e imagen de colesteatoma de la pars tensa del tímpano en la otoscopia. En la tomografía computarizada (TC) se aprecia la ocupación completa de la caja por un colesteatoma (asterisco) con erosión del borde externo de la ventana redonda (flecha naranja pequeña),crecimiento al ático medial con desplazamiento lateral de la cadena y hacia el muro atical (flecha naranja, imagen superior derecha). El crecimiento superior produce una erosión importante del canal semicircular externo (flecha en la segunda fila de imágenes). Las cuatro imágenes inferiores corresponden a otro paciente con otitis media crónica colesteatomatosa, con retracción en la pars tensa de la membrana timpánica. En la TC se ve una masa redondeada en el receso del facial (flecha naranja) que no ocupa el seno timpánico (flecha blanca), que crece hacia arriba al ático posterior (asterisco) con destrucción completa del yunque y que produce una erosión inicial del canal semicircular externo (flechas naranjas).*

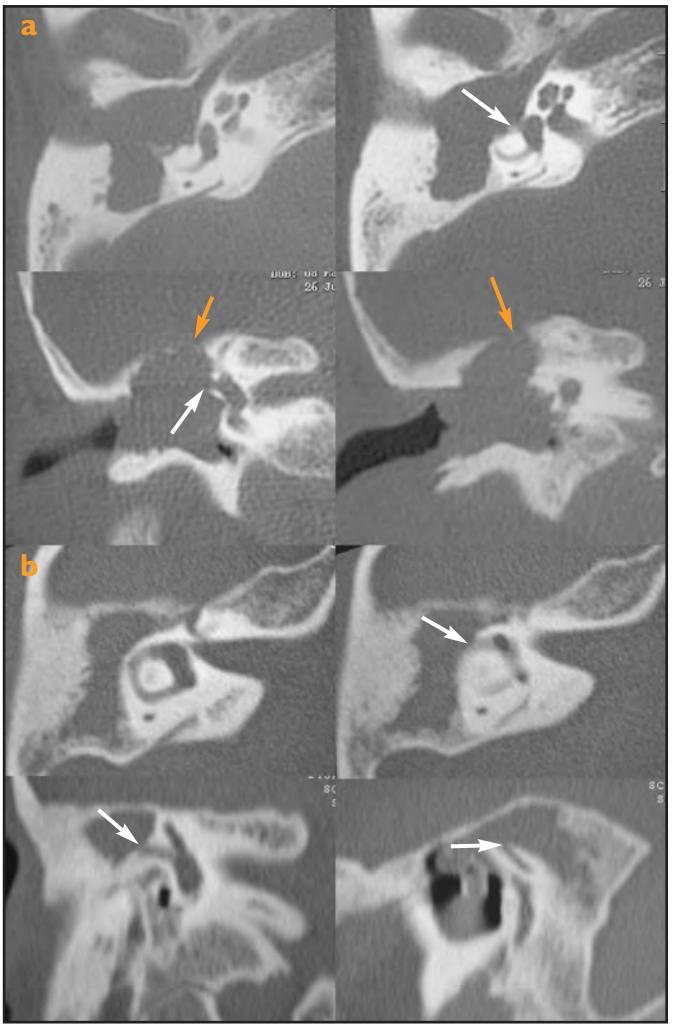

Figura 8-9: *a) Paciente con OMCC y aparición progresiva de vértigos y parálisis facial, en la tomografía computarizada (TC) (cuatro imágenes superiores) se ve una masa que ocupa todo el oído medio con destrucción completa de la cadena osicular, una gran parte de la mastoides y erosiona el tegmen atical (flechas naranjas) y la pared posterosuperior del conducto auditivo externo. Erosión de la pared interna de la caja timpánica que destruye parte del canal semicircular externo (CSE) y el canal del nervio facial en su segunda porción (flechas blancas); la imagen es la de un colesteatoma muy extenso. b) Paciente con OMCC y algún episodio poco importante de vértigo. Imagen compatible con colesteatoma de pars fláccida en la otoscopia. En la TC se ve un colesteatoma atical con extensión al aditus ydestrucción completa de la cadena. Se aprecia una erosión inicial de la pared superior y anterior del CSE (flechas).*

Vías de propagación

Para tratar correctamente un colesteatoma es necesario conocer sus vías habituales de propagación en el oído medio, que dependen del punto donde se originan. Los colesteatomas que se originan en la parte flácida suelen erosionar el muro externo del ático, posteriormente lo ocupan lisando la cabeza y el cuerpo del yunque y de ahí suelen crecer hacia el antro, penetrando en la mastoides. Los colesteatomas que se originan de invaginaciones subligamentosas posteriores suelen lisar la rama larga del yunque, penetran en el ático interno, donde tienden a ocupar el nicho de la ventana oval, engloban al estribo y llegan hasta el seno timpánico. Desde el ático interno también pueden desplazarse anteriormente hacia la trompa o posteriormente hacia el antro. Como se puede deducir de lo dicho, los colesteatomas originados en invaginaciones subligamentosas posteriores suelen requerir cirugías más amplias.

booksmedicos.org

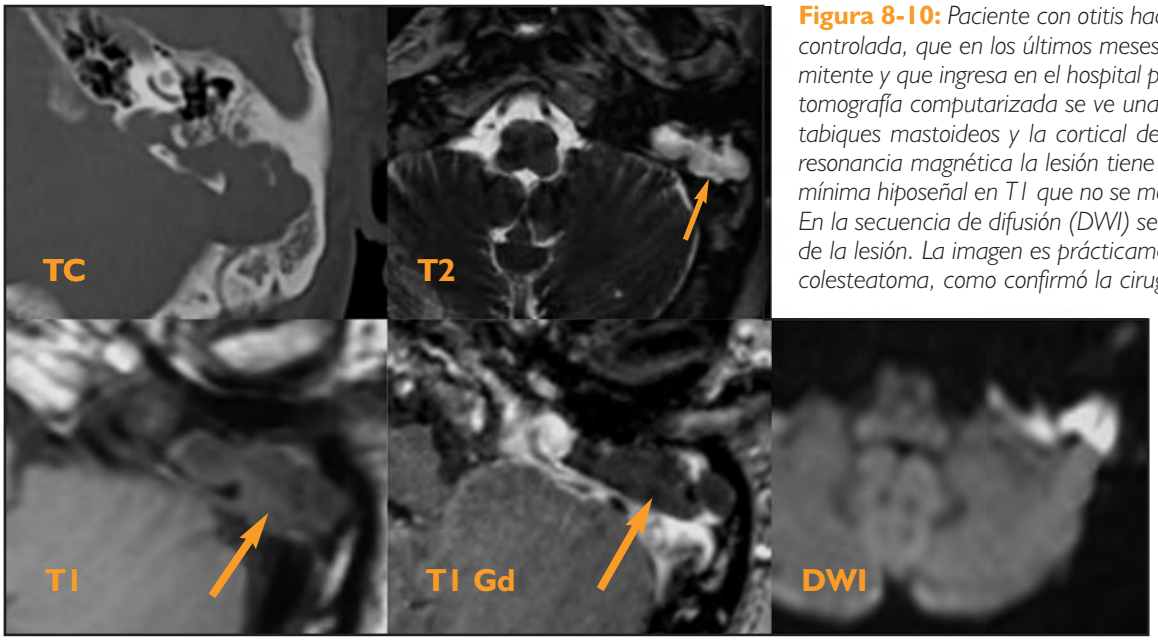

Figura 8-10: *Paciente con otitis hace más de 20 años bien controlada, que en los últimos meses tiene supuración intermitente y que ingresa en el hospital por una meningitis. En la tomografía computarizada se ve una lesión que destruye los tabiques mastoideos y la cortical del surco sigmoide. En la resonancia magnética la lesión tiene hiperseñal en T2 y una mínima hiposeñal en T1 que no se modifica con el contraste. En la secuencia de difusión (DWI) se observa una hiperseñal de la lesión. La imagen es prácticamente patognomónica de colesteatoma, como confirmó la cirugía.*

La TC permite demostrar detalles óseos muy sutiles como la identificación de la erosión osicular, y la delineación del techo del ático, de las paredes del laberinto óseo y también del segmento timpánico del canal del nervio facial. Por este motivo la TC es la técnica de elección para evaluar la sospecha de colesteatoma y su extensión. El colesteatoma se ve en la TC como una masa de tejidos blandos uniforme, de forma más o menos redondeada, que no es posible diferenciar por su densidad de los tejidos inflamatorios que con frecuencia lo rodean, y que incluso puede ocupar todas las cavidades del oído medio. El colesteatoma al crecer produce erosión de la cadena osicular y de las paredes adyacentes de la caja; por tanto, si hay una masa de tejidos blandos bien definida y erosión ósea adyacente podemos hacer el diagnóstico radiológico de colesteatoma con gran fiabilidad[2,5,6] (Fig. 8-7). Cuando se sospecha en una TC que existe un colesteatoma es importante señalar si hay ocupación del seno timpánico, puesto que este receso posterior no es visible en la otoscopia ni tampoco en la cirugía, sobre todo si se utiliza la timpanoplastia cerrada. Esta información es muy importante, sobre todo en los colesteatomas de la pars tensa, para que el cirujano limpie bien este receso y no deje restos de él (Fig. 8-8). Las complicaciones del colesteatoma están relacionadas con su poder osteolítico. Los colesteatomas de la parte flácida generalmente erosionan la apófisis larga del yunque y la superestructura del estribo. Pueden producir fístula laberíntica, la más frecuente en el canal semicircular lateral, y de forma asociada o no puede erosionar la pared del canal del nervio facial, pudiendo producir parálisis de este nervio[2,5,7,8] (Fig. 8-9). Las complicaciones intracraneales son muy raras.

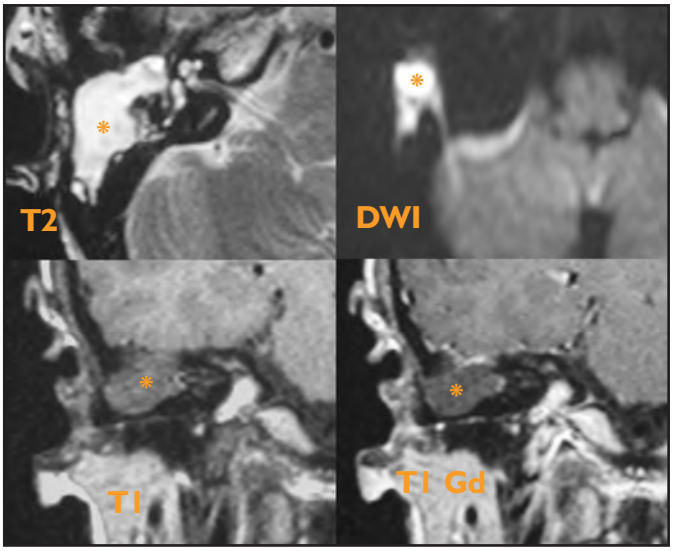

Figura 8-11: *Paciente operado de colesteatoma con una timpanoplastia cerrada hace años. En la tomografía computarizada se apreciaba ocupación completa de la cavidad quirúrgica. Tras un estudio de resonancia magnética se observa la ocupación total por una lesión (asterisco) con hiperseñal en T2 y una discreta hiperseñal en T1. En la secuencia de T1 con contraste muestra un mínimo realce periférico en parte de la lesión y en la secuencia de difusión (DWI) la lesión es hiperintensa. La combinación de estas secuencias permite decir que se trata de una recidiva del colesteatoma y no de cambios inflamatorios o de relleno quirúrgico de la cavidad, como confirmó la cirugía.*

En la sospecha de colesteatoma de localización atípica o que no es posible diferenciar de otra patología de forma clara con una TC, el estudio con resonancia magnética (RM) puede ayudar a hacer el diagnóstico si se utilizan las secuencias apropiadas[2,9] (Fig. 8-10). En los casos de recidiva posquirúrgica de colesteatoma, sobre todo si se ha utilizado una timpanoplastia cerrada, la RM, si se utilizan secuencias de difusión, permite diferenciarla de otro tipo de tejidos que ocupen la cavidad quirúrgica[2,10] (Fig. 8-11).

Tratamiento del colesteatoma

El tratamiento del colesteatoma es por definición siempre quirúrgico. El tratamiento médico sólo es útil para hacer el diagnóstico diferencial en casos de OMC benigna complicados o para disminuir el proceso inflamatorio/infeccioso que se asocia con frecuencia al colesteatoma, lo que permite realizar la cirugía en mejores condiciones. Hay dos excepciones a esta regla: los casos poco frecuentes de aticitis secas colesteatomatosas que en su

booksmedicos.org

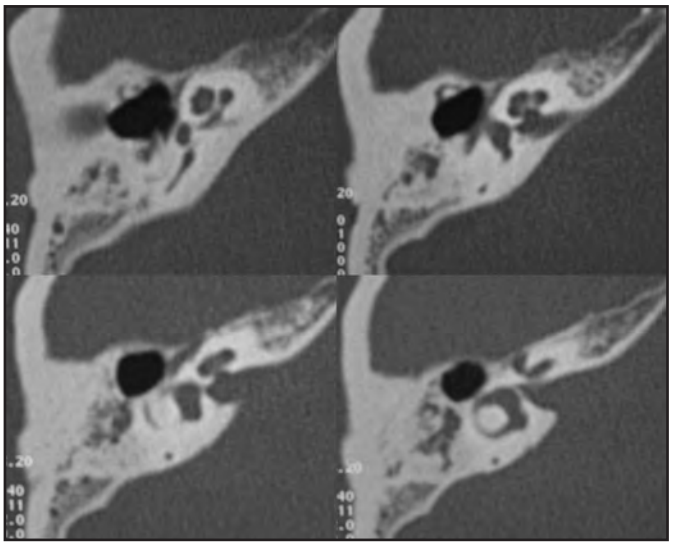

Figura 8-12: *Paciente con colesteatoma conocido que sufrió una otorrea muy importante. En la tomografía computarizada se ve una cavidad atical con las paredes erosionadas, lisas, desaparición del martillo y el yunque y sin tejidos blandos en su interior. Corresponde a la imagen de una aticotomía espontánea.*

evolución producen una aticotomía espontánea, lo suficientemente amplia como para permitir el vaciado natural de la queratina que genera la matriz del colesteatoma (Fig. 8-12). Esta forma se autolimita y no requiere cirugía, aunque sí controles clínicos otoscópicos periódicos. También puede realizarse tratamiento médico en los pacientes mayores afectados de colesteatomas poco invasivos y parcialmente controlables con microaspiraciones, aunque en estos casos se debe efectuar una TC que asegure que la extensión del colesteatoma es limitada.

La técnica quirúrgica para el tratamiento del colesteatoma ha ido evolucionando con la mejoría del instrumental y los microscopios. Originariamente sólo se perseguía la eliminación del colesteatoma. Se practicaban mastoidectomías radicales en las que se eliminaba toda la mastoides, la caja timpánica y se ocluía la trompa de Eustaquio, creando una gran cavidad. Posteriormente se utilizó la mastoidectomía radical modificada o de Bondy, en la que se realizaba una mastoidectomía que preservaba el mesotímpano y el hipotímpano y dejaba una caja timpánica funcional y practicable que estaba en relación directa con la mastoides.

Las técnicas modernas persiguen dos objetivos diferentes en el mismo tiempo quirúrgico: eliminar completamente el colesteatoma y la reconstrucción de cualquier elemento del sistema auditivo que haya sido dañado por el colesteatoma o por la misma intervención. Esta técnica se denomina timpanoplastia y se han descrito tres tipos: la timpanoplastia con aticotomía (TA), la timpanoplastia con mastoidectomía cerrada (TMC) y la timpanoplastia con mastoidectomía abierta (TMA).

– La **TA o aticotomía** es un procedimiento indicado en colesteatomas que estén limitados al ático y por tanto no requieren la realización de una mastoidectomía.
– La **TMC** (Figs. 8-13 y 8-14) es una técnica que comporta la realización de una mastoidectomía que conserva la pared posterior del CAE y por tanto mantiene la anatomía original, quedando la mastoides separada del CAE. El resultado final es más anatómico y funcional, de forma que el paciente puede mojarse el oído y no requiere limpiezas periódicas. El inconveniente de esta técnica es que al conservar la pared posterior del CAE se limita la visión del campo quirúrgico durante la intervención y dificulta en ocasiones la exéresis completa del colesteatoma. Para mejorar la visión de la caja timpánica en las técnicas cerradas, se suele realizar una timpanotomía posterior (Fig. 8-15), que es una ventana que se crea fresando el hueso delimitado entre el nervio facial y la salida de la cuerda del tímpano. Esta técnica permite una mejor visión de la caja y del seno timpánico.
– La **TMA** implica una mastoidectomía en la que se elimina la pared posterior del CAE, con lo que se crea una cavidad común y se obtiene un gran campo quirúrgico. Sin embargo, esta cavidad puede sobreinfectarse con facilidad si entra agua y además requiere limpiezas periódicas. Su ventaja es que se consigue mejor control del campo quirúrgico y permite el diagnóstico precoz de posibles recidivas.

Figura 8-13: *Diferenciación entre timpanoplastia abierta y cerrada. Se inicia el proceso quirúrgico con la exposición de la mastoides. La técnica cerrada mantiene la pared posterior del conducto auditivo externo intacta y separada de la mastoides. La técnica abierta fresa la pared posterior creando una gran cavidad común. Obsérvese la relación del nervio facial con la transición entre la caja timpánica y la mastoides. AM: apófisis mastoides; CSH: canal semicircular horizontal; CT: cuerda del tímpano; F: nervio facial; M: martillo; MT: músculo temporal; P: promontorio; RD: ranura digástrica; SL: seno lateral; TP: timpanotomía posterior; VR: ventana redonda; Y: yunque; 3p: 3.ª porción del nervio facial.*

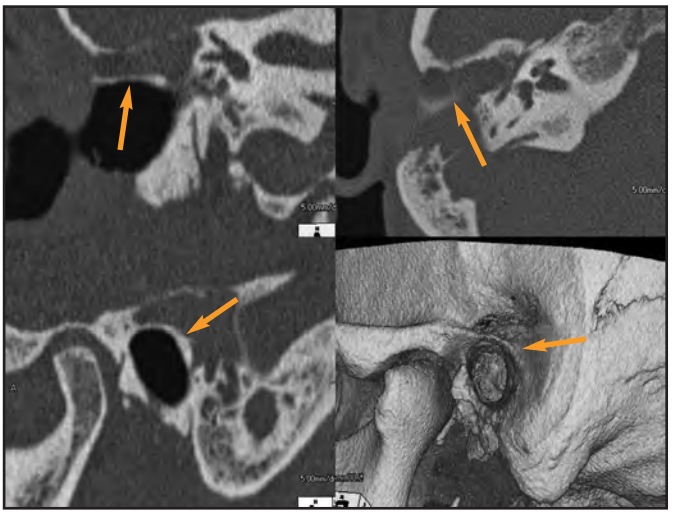

Figura 8-14: *Paciente operado de oído medio con técnica de timpanoplastia cerrada. Se ve la conservación de la pared posterior del conducto auditivo externo (flechas) en los cortes axiales, coronales y las reconstrucciones sagitales y 3D.*

booksmedicos.org

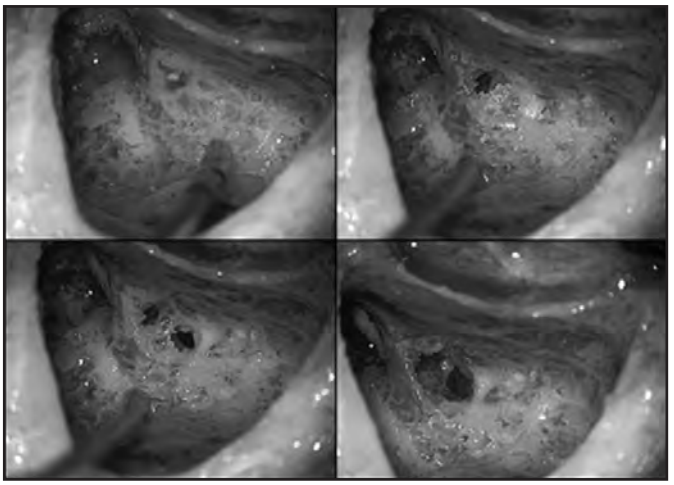

Figura 8-15: *Fases de la timpanotomía posterior. Fresado progresivamente el receso facial por su cara mastoidea se llega a acceder a la caja timpánica. Obsérvese la articulación incudoestapedial a través de la timpanotomía posterior.*

La decisión de realizar un tipo u otro de timpanoplastia depende de la anatomía del paciente: el grado de protrusión del seno lateral, el tamaño y la aireación de la mastoides; de la extensión de la enfermedad y de las preferencias del cirujano. Habitualmente se inicia la cirugía conservando la pared posterior del CAE (TMC) y si el campo no permite una exéresis satisfactoria del colesteatoma, se transforma en una técnica abierta. La TC nos informa de forma exhaustiva de la anatomía del peñasco y de la extensión del colesteatoma y por ello ayuda a decidir la técnica a realizar[5] (Fig. 8-16).

Las timpanoplastias llevan asociadas maniobras de reconstrucción de la cadena osicular. La clasificación actual más utilizada describe cinco tipos y deriva de los trabajos de Wullstein. Los tipos de osiculoplastias difieren según los elementos que se utilizan para la reconstrucción. En la timpanoplastia **tipo I,** la cadena osicular está íntegra y funcional, por lo que sólo se realiza la exéresis del colesteatoma que la rodea para mejorar la transmisión. La timpanoplastia **tipo II** se utiliza cuando el yunque está alterado, pero con conservación del martillo y el estribo. La reconstrucción se realiza bien interponiendo el resto de yunque modelado entre el martillo y l estribo, o bien interponiendo un fragmento de cartílago. Se usa la timpanoplastia **tipo III** cuando el yunque está destruido completamente y persiste el estribo móvil; el estado del martillo no importa, ya que no se utiliza para la reconstrucción. Hay dos formas de reconstrucción: la **IIIa,** en la que el tímpano se apoya directamente sobre la cabeza del estribo, de forma que queda una caja reducida, y la **IIIb,** en la que se utiliza un resto osicular modelado o una prótesis artificial, tipo *partial ossicular reconstruction prothesis* (PORP), entre el tímpano y la cabeza del estribo. La **tipo IV** se utiliza cuando no hay estribo y sólo queda la platina móvil, se puede no reconstruir la cadena y se apoya el tímpano directamente sobre la platina o bien se puede colocar una *total ossicular reconstruction prothesis* (TORP) entre la platina y el tímpano. Por último en la timpanoplastia **tipo V,** cuando además de no existir huesecillos la platina está fijada, se realiza una platinectomía, se coloca un injerto de pericondrio sobre la ventana oval y se columeliza con una TORP desde el tímpano al pericondrio[2,5,11] (Fig. 8-17).

COMPLICACIONES DE LA OTITIS MEDIA AGUDA Y CRÓNICA

Las complicaciones de las otitis medias aparecen cuando la infección se propaga más allá del oído medio. Su diagnóstico se establece basándose en una sospecha clínica aunque habitualmente el diagnóstico de confirmación requiere siempre estudios radiológicos. Topográficamente se pueden diferenciar dos tipos: las intratemporales y las intracraneales, estas últimas son muchas veces consecuencia de las primeras. Entre las complicaciones intratemporales destaca la mastoiditis, seguida de la petrositis, la laberintitis y la parálisis facial (PF), y entre las intracraneales, que son muy infrecuentes, las meningitis, los abscesos cerebrales, la tromboflebitis del seno lateral y los abscesos subdurales o epidurales.[1,3]

Complicaciones intratemporales

Mastoiditis

La mastoiditis se define como la abscesificación de la apófisis mastoides. Se caracteriza por osteítis de las celdas mastoideas con fenómenos de reabsorción ósea. Sólo cuando el proceso inflamatorio de la mastoides se exterioriza, perforando la cortical ósea, y produce síntomas clínicos se puede establecer el diagnóstico de

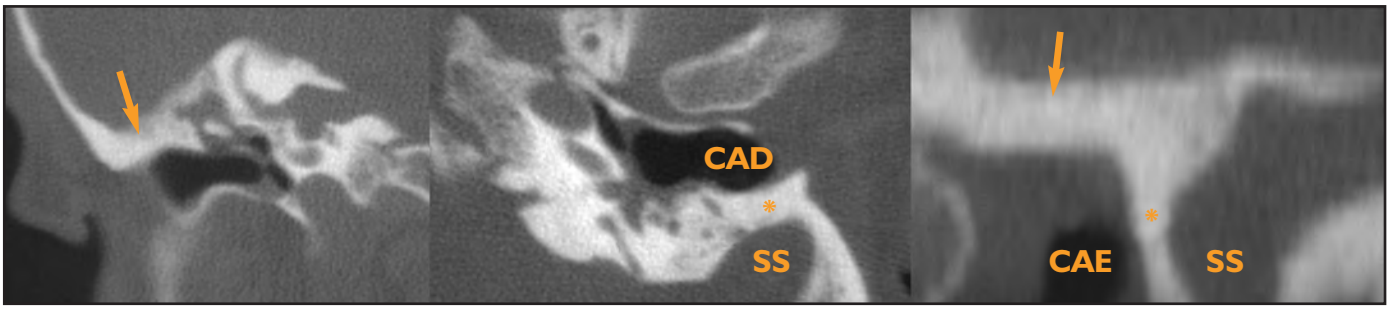

Figura 8-16: *Paciente que tiene una procedencia anterior muy importante del surco sigmoide (SS) que deja un espacio reducidísimo (asterisco) entre éste y la pared posterior del conducto auditivo externo (CAE). En el corte coronal (izquierda, flecha naranja) se ve que el techo del CAE tiene poca altura y además sin celdas aéreas. En la derecha se muestra en la reconstrucción sagital el espacio tan reducido que existe para acceder a la mastoides, lo que obliga a usar una timpanoplastia abierta para el tratamiento del oído medio.*

booksmedicos.org

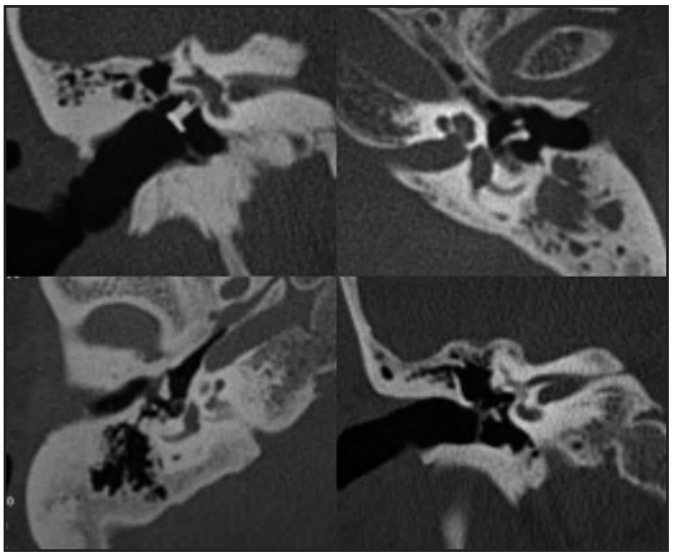

Figura 8-17: *Reconstrucciones de la cadena osicular: arriba a la izquierda se ve en un corte coronal una reconstrucción de la cadena con una total ossicular reconstruction prothesis (tipo IV). Arriba a la derecha se ve una reconstrucción con yunque modificado, apófisis larga y parte del cuerpo (tipo IIIb). En las imágenes inferiores se ve una reconstrucción con el cuerpo del yunque remodelado de otra manera (tipo IIIb).*

mastoiditis. Ésta es la complicación más frecuente de las OMA, aunque tan sólo ocurre entre un 0,02% y un 0,2% de las OMA y puede ser el origen de otras complicaciones intratemporales o extratemporales. Es mucho más frecuente entre los 6 meses y los 3 años de edad. Suele manifestarse con reaparición de dolor en una OMA en vías de curación, asociado a un empeoramiento del estado general con fiebre en agujas y astenia. Se produce tumefacción y eritema en la región retroauricular con edematización y borramiento del surco retroauricular (signo de Jacques). El edema de la pared posterosuperior del CAE puede ser un signo típico de mastoiditis. La imagen otoscópica suele ser similar a la de cualquier otra OMA, sin embargo, puede ser también completamente normal.[12-14]

Dejadas a su libre evolución, las mastoiditis se exteriorizan, lo que es muy frecuente en niños, o pueden extenderse al interior del cráneo con complicaciones más graves. Cuando la infección se exterioriza puede adoptar diversas formas clínicas, dependiendo del punto exacto de la cortical ósea por el que lo hace y de cómo se extiende hacia las estructuras adyacentes:

– Exteriorización retroauricular: es la vía más habitual, se forma un absceso subperióstico con posterior fistulización a piel.
– Mastoiditis de pseudo-Bezold: la exteriorización de la infección se produce en la región apical externa de la mastoides, en la inserción del esternocleidomastoideo, se produce miositis de este músculo y formación de una colección purulenta.
– Hay descritas otras formas que actualmente son muy infrecuentes, como la exteriorización temporocigomática, el absceso de Luc con fístula de Gelle, el absceso de Bezold y la mastoiditis yúgulo-digástrica de Mouret. De forma excepcional se pueden producir abscesos en niveles más o menos bajos del cuello o en profundidad hacia la pared de la faringe.[3]

El diagnóstico se realiza por la clínica y la exploración del paciente y se confirma con el estudio radiológico. La TC es la prueba de elección ante la sospecha de una mastoiditis, tanto para confirmar el diagnóstico, como para descartar la presencia de otras complicaciones y evaluar la necesidad o no de tratamiento quirúrgico urgente. La TC permite evaluar la integridad de los septos de las celdas mastoideas, así como de la cortical mastoidea externa o lateral y de la cortical del seno sigmoideo: la erosión de esta última cortical es el hallazgo de TC más sensible y específico para diferenciar la mastoiditis coalescente de la no coalescente. Cuando se destruye la cortical externa y se produce una celulitis y/o un absceso subperióstico es muy fácil de demostrar con una TC[15,16] (Fig. 8-18).

Siempre que se produzca una mastoiditis, sea en niños o en adultos, se debe sospechar y descartar la existencia de un colesteatoma subyacente. Generalmente el diagnóstico no presenta dudas, pero hay que considerar patologías no otógenas como una adenopatía retroauricular inflamada secundaria a una otitis o a una lesión infectada en el cuero cabelludo. La infección de un quiste sebáceo retroauricular se comporta como un absceso, pero no se

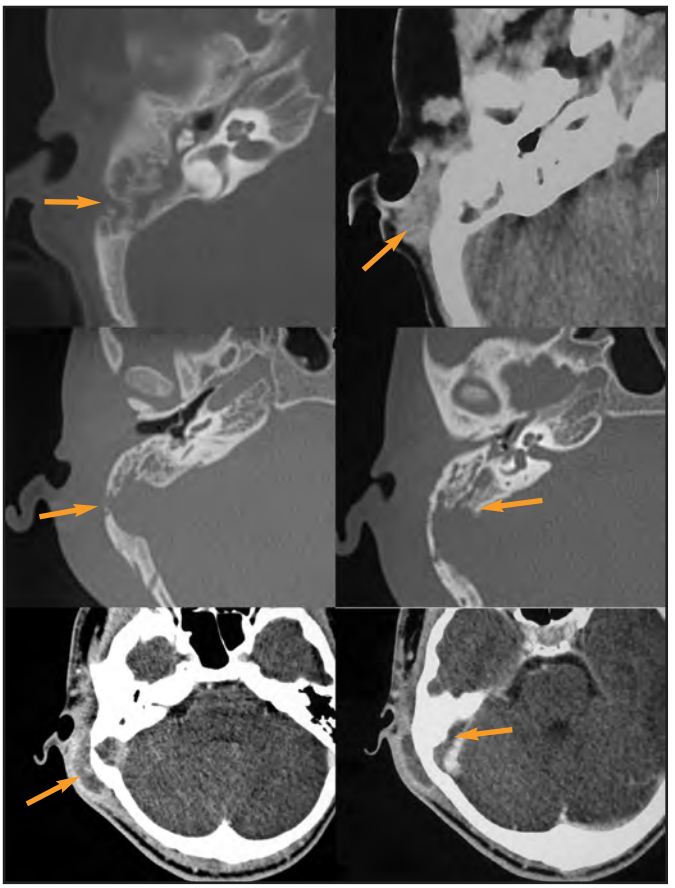

Figura 8-18: *Las imágenes superiores muestran ocupación del oído medio y las celdas mastoideas con osteítis y destrucción de la cortical mastoidea (flecha naranja) con una celulitis retroauricular adyacente. Las cuatro imágenes inferiores corresponden a una mastoiditis aguda que no respondía al tratamiento. El paciente empezó a tener cefalea muy importante y obnubilación. La tomografía computarizada muestra la lisis de la cortical externa de la mastoides y de la cortical del surco sigmoide (flecha naranja, imagen derecha del centro). En las imágenes inferiores se observa un absceso retromastoideo y otro epidural (flechas naranjas), sin obstrucción del seno sigmoide, que se trataron con drenaje quirúrgico.*

booksmedicos.org

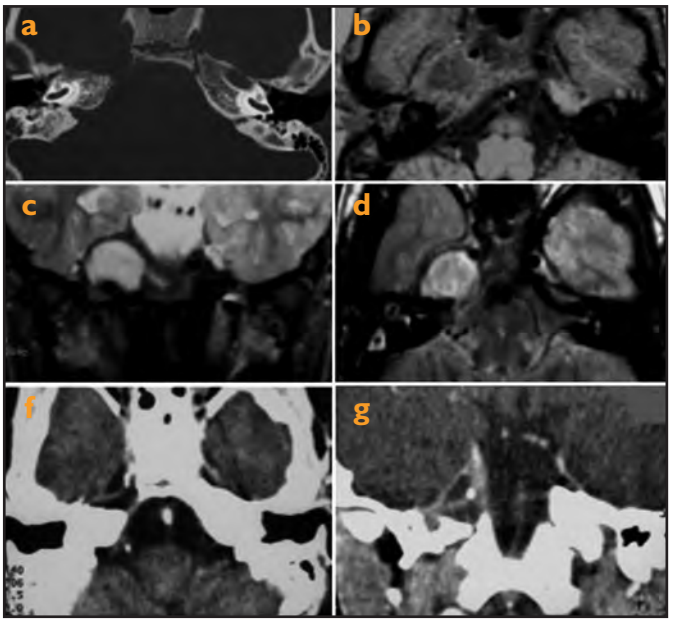

Figura 8-19: *Paciente de 9 años con otitis purulenta que inicia cefalea importante y paresia del VI par derecho. En la tomografía computarizada (TC) se observa ocupación de la caja timpánica y erosión en la punta del peñasco (A). La RM demuestra una lesión que abomba la meninge adyacente con hiperseñal central e hiposeñal capsular en T2 y densidad protónica (C y D), y una discreta hiperseñal en T1 sospechosa de un absceso (B). Con tratamiento antibiótico intravenoso intensivo mejoró rápidamente la paciente y una TC posterior que muestra la desaparición de la lesió (E y F).*

asocia a una otitis. Con la exploración, la clínica y el estudio radiológico se llega al diagnóstico correcto.

El tratamiento habitual de las mastoiditis se realiza con antibióticos intravenosos y está basado en el resultado del cultivo del germen. Los corticoides disminuyen la tumefacción y la inflamación de forma rápida. La mayoría de mastoiditis se curan. En caso de mala evolución clínica o si existe un gran absceso retroauricular desde el principio, se recurre a la cirugía con drenaje del absceso y a una miringotomía con colocación de un drenaje. La mastoidectomía cortical se utiliza si el cuadro no mejora y cuando aparecen complicaciones supuradas extratemporales.[13,14]

Petrositis

Se define como la inflamación/infección de la pirámide petrosa, especialmente de su punta. Es una complicación muy rara de la OMA y requiere que la punta del peñasco esté neumatizada. Se manifiesta con un empeoramiento de la otalgia, fiebre y mal estado general con un cuadro séptico evidente y con dolor óculo-orbitario. Pueden aparecer también síntomas mastoideos y meníngeos. El dato clínico característico es la afectación del VI par craneal, que produce estrabismo interno con diplopia. La paresia/parálisis de este nervio es en el mismo lado de la OMA, aunque en alguna ocasión es bilateral o contralateral.[17,18] Para su diagnóstico es imprescindible, y se debe hacer con urgencia, el estudio radiológico con TC y/o RM: se aprecia la ocupación de las cavidades aéreas del oído medio, la TC demuestra la erosión de las trabéculas óseas en las celdas de la punta del peñasco. Si se forma un absceso en la RM se observa una colección heterogénea, hiperintensa en T2 y difusión, rodeada por la meninge que se realza con contraste[2,15] (Fig. 8-19). Esta imagen permite diferenciarla de otros procesos que no captan contraste: el granuloma de colesterol, el mucoceles, o el quiste aracnoideo. Requiere tratamiento antibiótico y corticoideo intravenoso. La necesidad de practicar un drenaje quirúrgico es excepcional y complejo; se reserva para casos sin respuesta al tratamiento médico.

Laberintitis

Se trata de la inflamación del laberinto óseo y membranoso en el contexto de un proceso infeccioso agudo o crónico del oído medio. Puede ser secundaria a una OMA, un colesteatoma o tras cirugía del oído medio. Hay dos formas clínicas: la laberintitis circunscrita o fístula perilaberíntica y la laberintitis difusa serosa o supurada.

La laberintitis circunscrita o fístula laberíntica es una complicación específica de los colesteatomas. Puede ser el primer signo de un colesteatoma y se manifiesta por la aparición de episodios bruscos de vértigo en un paciente con otorrea fétida crónica o puede aparecer como signo de recidiva en un paciente ya operado. Habitualmente se produce erosión de la cortical del canal semicircular externo (CSE), aunque puede estar erosionado cualquier canal semicircular. En la otoscopia puede verse el colesteatoma y en la exploración hay nistagmo hacia el lado patológico al ejercer presión positiva sobre el oído colesteatomatoso (signo de la fístula positivo). La ausencia de este signo no descarta la existencia de fístula.[2,18] Esta clínica es indicación de tratamiento preferente del colesteatoma. Si existe una invasión extensa del laberinto puede ser que además de la timpanoplastia sea necesario hacer una laberintectomía. El estudio mediante TC muestra la existencia del colesteatoma y de la fístula del canal semicircular: la imagen es la de una masa en el oído medio que erosiona las paredes del oído interno (Fig. 8-9). Si la fístula no es muy extensa es necesario demostrarla en varios planos del espacio con la TC para que el diagnóstico sea correcto[2,5,7] (Fig. 8-9).

La laberintitis difusa tiene dos formas diferentes:

- La serosa o laberintitis aguda tóxica es una inflamación laberíntica difusa y habitualmente reversible que se produce por una reacción inflamatoria de vecindad en el contexto de una OMA; y es mucho más rara asociada a un colesteatoma. Se produce una irritación del laberinto por el paso de toxinas y factores de la inflamación a través de las ventanas redonda u oval. Cursa con vértigo moderado, nistagmo espontáneo hacia el lado de la lesión e hipoacusia neurosensorial.
- La supurada, también denominada destructiva o necrosante, es una invasión de los espacios laberínticos por bacterias y células inflamatorias con pus y tejido inflamatorio. Se trata de un proceso que conduce a la anulación irreversible del laberinto, cursa con un síndrome vertiginoso intenso y nistagmo de tipo ablativo o paralítico, es decir, hacia el lado sano. La hipoacusia es aguda, profunda y habitualmente no reversible. Suele ser la complicación de una OMA o de un colesteatoma que invade el laberinto. En la fase aguda, la RM puede mostrar que los espacios endolinfáticos y perilinfáticos están llenos de material purulento. Suele evolucionar con frecuencia hacia una laberintitis osificante con calcificación del contenido del laberinto, que se diagnostica fácilmente con la TC (Fig. 8-20) y la RM.

booksmedicos.org

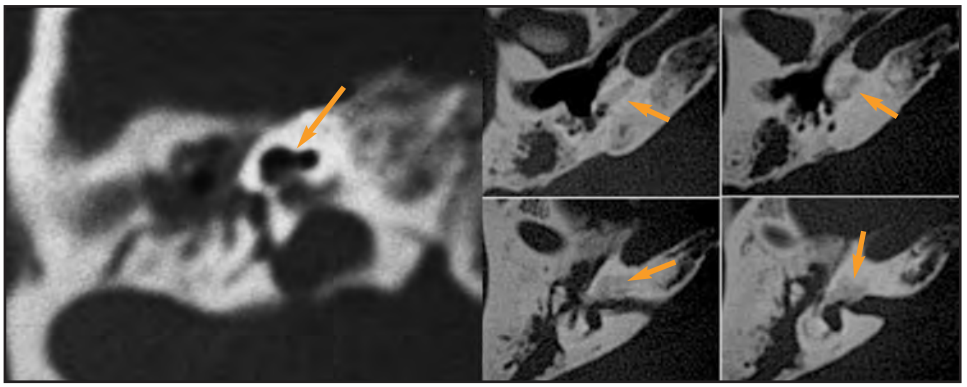

Figura 8-20: *Corte axial de una tomografía computarizada (TC) de una paciente con otitis aguda purulenta que presenta una sordera brusca acompañada de síndrome vertiginoso. En la TC urgente se observa ocupación del oído medio y aire en el interior de la cóclea (flecha en la imagen izquierda), que es la expresión de una laberintitis aguda. Unos meses después se le repitió la TC y se observa una laberintitis osificante con desaparición completa de la cóclea (flechas).*

Parálisis facial

La parálisis facial (PF) es una complicación secundaria a la lesión del nervio facial en su trayecto intrapetroso. Su forma de presentación, pronóstico y tratamiento está en función del tipo de otitis que la desencadena. La PF secundaria a una OMCC o colesteatoma es, sin duda, la más frecuente. Se debe a la erosión del conducto de Falopio por la actividad enzimática y osteoclástica que posee la matriz del colesteatoma. Suele ocurrir en su segmento timpánico, situado por encima del nicho de la ventana oval y del promontorio y por debajo del CSE, donde el canal es menos grueso y más superficial. Con frecuencia esta lesión del nervio facial coexiste con una fístula del canal semicircular horizontal. El nervio sufre compresión por el colesteatoma y toxicidad por los mediadores inflamatorios liberados que producen un fracaso en la conducción nerviosa, lo que causa una parálisis de curso lentamente progresivo. En estos pacientes el tratamiento es quirúrgico y debe realizarse de forma preferente. Este tratamiento consiste en una timpanoplastia radical de oído medio con limpieza cuidadosa del nervio facial y descompresión quirúrgica del conducto de Falopio próximo a la zona afectada. En la mayoría de casos se recupera la función del nervio facial en un plazo de 3 a 6 meses. La TC demuestra la lesión lítica del canal del nervio facial adyacente a un colesteatoma. La mayor parte de los casos se trata de colesteatomas grandes que destruyen gran parte de la caja del tímpano y el antro, que producen una fístula del CSE y que, a la vez, erosionan el canal del nervio facial[2,5-8] (Fig. 8-9).

La PF secundaria a una OMA es mucho menos frecuente y precisa que exista una solución de continuidad en el conducto de Falopio. El oído del niño pequeño y del lactante es más vulnerable a esta complicación, que se desarrolla de forma aguda y rápida. Su tratamiento consiste en corticoides y antibioticoterapia por vía parenteral.

Complicaciones intracraneales

Actualmente las complicaciones intracraneales son muy raras. Su incidencia oscila entre el 0,04 y el 0,36% de los procesos supurativos otológicos. Los avances en la terapia antimicrobiana y en las técnicas radiológicas, que han mejorado y facilitado el diagnóstico, han disminuido su mortalidad y morbilidad. La tasa de mortalidad de las complicaciones intracraneales ha descendido del 35% en la era preantibiótica al 5-15% en la actualidad.

La complicación intracraneal más frecuente es la meningitis, seguida del absceso cerebral y la trombosis del seno lateral. Los abscesos extradurales y subdurales son muy raros. El colesteatoma es la causa más habitual de estas complicaciones, aunque pueden ser secundarias a una mastoiditis aguda no colesteatomatosas. Las vías de propagación de la infección son por contigüidad o por propagación retrógrada a través de venas emisarias.

Las complicaciones intracraneales otógenas cursan con fiebre alta, deterioro del estado general y leucocitosis con desviación a la izquierda. Hay síntomas neurológicos inespecíficos como cefalea, náuseas y vómitos, y síntomas clínicos más específicos de cada una de las complicaciones. En las meningitis predominan los síntomas de irritación meníngea (rigidez de nuca, Kernig, Brudzinski) y son raros los signos de focalidad neurológica. En los abscesos y tromboflebitis del seno lateral son más frecuentes la alteración del nivel de conciencia y signos neurológicos focales: hemiplejia, afasia, alteraciones de la visión y parálisis de pares craneales. Cuando la localización es cerebelosa es frecuente la hipertensión intracraneal con papiledema, nistagmo, ataxia y parálisis de pares craneales.[3,19]

En los pacientes con mastoiditis en los que aparece otalgia grave y/o cefalea, vértigo, fiebre y signos o síntomas meníngeos, focalidad neurológica o disminución del estado de conciencia se

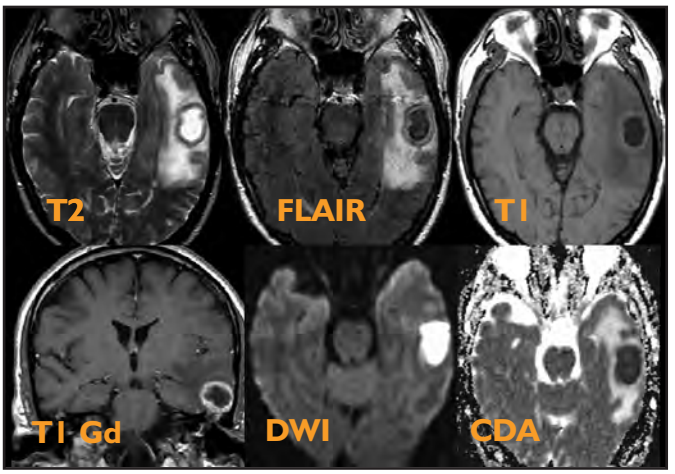

Figura 8-21: *Absceso temporal otógeno. Paciente con otitis purulenta y aparición de clínica neurológica. En la resonancia magnética se observa una lesión ovalada, rodeada de abundante edema, con una "cápsula" hipointensa en las secuencias de T2 y Flair, una discreta hiperseñal en T1, con un realce en anillo bastante regular. En la secuencia de difusión (DWI) se aprecia una hiperseñal sugestiva de corresponder a una restricción de la difusibilidad, que se confirma en el mapa de CDA (coeficiente de difusión aparente) (hiposeñal). El conjunto de estas imágenes permite el diagnóstico prácticamente patognomónico de absceso. En este paciente además de la clínica se aprecia en el corte coronal con contraste la imagen de una otitis media (Agradecemos al Dr. A. Rovira la cesión de estas imágenes).*

booksmedicos.org

debe sospechar una complicación intracraneal. En estos pacientes es imprescindible efectuar una exploración radiológica urgente, que puede ser una TC o mejor una RM, con el objeto de descartar la existencia de un absceso o empiema intracraneal (Fig. 8-18). La imagen del absceso otógeno cerebral, intraparenquimatoso, es igual a la del absceso de cualquier otra etiología, pero es homolateral al oído en el que existe el proceso infeccioso, por lo que se observa una ocupación de la caja timpánica y/o mastoidea (Fig. 8-21). La otomastoiditis puede producir trombosis del seno transverso o sigmoide en muy raras ocasiones, y todavía con menor frecuencia puede evolucionar a un infarto venoso cerebeloso. El diagnóstico exacto de las posibles complicaciones es esencial para poder instaurar el tratamiento específico en cada caso.

El tratamiento de estas complicaciones es médico, con antibióticos intravenosos, en las meningitis y médico con alta posibilidad de necesitar cirugía en los abscesos y trombosis venosas. Cuando la meningitis es secundaria a un colesteatoma, el tratamiento quirúrgico del oído es imprescindible para evitar la recidiva de las complicaciones neurológicas. En los abscesos y trombosis del seno lateral, el tratamiento inicial es la antibioticoterapia intravenosa asociada a corticoides. El tratamiento quirúrgico se plantea cuando no hay respuesta al tratamiento antibiótico. En los abscesos es más urgente su drenaje que el tratamiento otológico, aunque si el estado general del paciente lo permite deberán de ser simultáneos. En la cirugía del oído se realizará una técnica radical mastoidea con exéresis del colesteatoma y del tejido osteítico. La ligadura de la vena yugular interna cervical puede ser necesaria cuando hay trombosis venosa. La eficacia del tratamiento depende de la rapidez de actuación y de la coordinación entre neurocirujano y otólogo.

REFERENCIAS

1. Traserra J, Abelló P. Patología general de las complicaciones de las otitis. En: Abelló P, Traserra J, editores. Otorrinolaringología. Barcelona: Doyma; 1992. p. 172-180.
2. Swartz JD. The middle ear and mastoid. En: Swartz JD, Loevner LA, editors. Imaging of the temporal bone. 4th edition. New York, Stuttgart: Thieme Medical Publishers, Inc; 2008. p. 58-246.
3. Crovetto de la Torre M, Arístegui Fernández J. Complicaciones y secuelas de la otitis media aguda. En: Crovetto MA, Arístegui J, editores. La otitis media en la infancia. Barcelona: Prous Science; 1997. p. 61-9.
4. Klein JO. Review of consensus reports on management of acute otitis media. Pediatr Infect Dis J. 1999;18:1152-5.
5. de Juan Delago M. Correlación de la imagen TC y la cirugía en las lesiones del colesteatoma ótico. (Tesis doctoral). Barcelona: Universitat Autònoma; 1997.
6. Kikuchi S, Yamasoba T, Numa T. An analysis of bone destruction in cholesteatoma by high resolution computed tomography. Auris Nasus Larynx. 1993;20:11-7.
7. Silver AJ, Janecka I, Wazen J, Hilal SK, Rutledge JN. Complicated cholesteatomas: CT findings in inner ear complications of middle ear cholesteatomas. Radiology. 1987;164:47-51.
8. Fuse T, Tada Y, Aoyagi M, Sugai Y. CT detection of facial canal dehiscence and semicircular canal fistula: comparison with surgical findings. J Comput Assist Tomogr. 1996;20:221-4.
9. Fitzek C, Mewes T, Fitzek S, Mentzel HJ, Hunsche S, Stoeter P. Diffusion-weighted MRI of cholestearomas of the petrous bone. J Magn Reson Imaging. 2002;15:636-41.
10. Dubrulle F, Souillard R, Chechin D, Vaneecloo FM, Desaulty A, Vincent C. Diffusion-weigthed MR imaging sequence in the detection of postoperative recurrent cholesteatoma. Radiology. 2006;238:604-10.
11. Stone JA, Mukherji SK, Jewett BS, Carrasco VN, Castillo M. CT evaluation of prosthetic ossicular reconstruction procedures: what the otologist needs to know. Radiographics. 2000;20:593-605.
12. Gliklich RE, Eavey RD, Iannuzzi RA. A contemporary analysis of acute mastoiditis. Arch Otolaryngol Head Neck Surg. 1996;122:135-9.
13. Arístegui J, Denia N. Estado actual del diagnóstico y tratamiento de la mastoiditis en la infancia. En: Barberán MT, Sprekelsen MB, editores. Tratado de otorrinolaringología pediátrica. Girona. Ponencia Oficial SEORL; 2000. p. 141-50.
14. Nussinovitch M, Yoeli R, Elishkevitz K, Varsano I. Acute mastoiditis in children: epidemiologic, clinical, microbiologic, and therapeutic aspects over past years. Clin Pediatr (Phila). 2004;43:261-7.
15. Vazquez E, Castellote A, Piqueras J, Mauleon S, Creixell S, Pumarola F, et al. Imaging of complications of acute mastoiditis in children. Radiographics. 2003;23:359-72.
16. Dhooge IJ, Vandenbussche T, Lemmerling M. Value of computed tomography of the temporal bone in acute otomastoiditis. Rev Laryngol Otol Rhinol (Bord). 1998;119:91-4.
17. Minotti AM, Kountakis SE. Management of abducens palsy in patients with petrositis. Ann Otol Rhinol Laryngol. 1999;108:897-902.
18. Bluestone CD, Klein JO. Intratemporal complications and sequelae of otitis media. En: Pediatric Otolaryngology. Vol 1. 2nd ed. Philadelphia, Pa: W. B. Saunders; 1990. p. 521-6.
19. Gil-Carcedo LM. Complicaciones intracraneales de las otitis. En: Gil-Carcedo LM, editor. Otología. Valladolid: Menarini; 1997. p. 355-66.
20. Whiteman ML, Bowen BC, Donovan Post MJ, Bell MD. Infección intracraneal. En: Atlas SW, editor. RM de cabeza y columna. Madrid: Marban Libros SL; 2004. p.1099-176.

booksmedicos.org

9

Radiología de los senos paranasales

B. Brea Álvarez

TÉCNICAS DE IMAGEN

Antes de comentar las diferentes técnicas de imagen utilizadas en el estudio de los senos paranasales, es necesario recordar que la sinusitis es un diagnóstico clínico que no precisa la realización de ninguna técnica para su confirmación. Además de esta consideración general para todos los grupos etarios, existe una consideración especial para los niños menores de 6 años, donde las pruebas de imagen pueden confundir más que aclarar, dada la ausencia de un desarrollo sinusal completo en la etapa anterior a la pubertad y la existencia frecuente de una mucosa redundante que ocupa su espacio aéreo.

Deberá realizarse una prueba de imagen en pacientes con sinusitis persistente, que se define como aquella que se prolonga más de 30 días tras realizar un tratamiento médico adecuado, en la sinusitis complicada, denominada así la que asocia cefalea, dolor retroorbitario o suboccipital, edema facial, enfermedad orbitaria inflamatoria o exoftalmia, y en todo paciente que vaya a ser sometido a cirugía endoscópica nasosinusal.[1-3]

Existen tres técnicas para el estudio de la patología nasosinusal: la radiografía simple, la tomografía computarizada (TC) y la resonancia magnética (RM).

1. La radiografía simple actualmente sólo se utiliza en determinados medios y en pacientes con clínica de sinusitis pero con signos confusos, ya que en esta circunstancia una radiología positiva es una prueba confirmatoria de bajo coste. Las razones que han llevado al desuso de esta técnica, a pesar de su bajo coste y su baja tasa de radiación en comparación con la TC, son su limitada sensibilidad en detectar los cambios óseos y el engrosamiento mucoperióstico y no evaluar de forma adecuada las celdas etmoidales anteriores, los dos tercios superiores de las fosas nasales y el receso frontal.[4]
2. La TC es actualmente la técnica más utilizada en el estudio de la patología nasosinusal.[5] La compleja área nasosinusal está definida fundamentalmente por estructuras aéreas y óseas, lo que hace a la TC la técnica de elección para establecer el mapa anatómico.[3] Sin embargo, y a pesar del empleo de sistemas de control de dosis, la radiación constituye un gran inconveniente, especialmente si consideramos que la patología nasosinusal incluye un gran número de pacientes jóvenes.

La TC es necesaria para identificar y caracterizar los diferentes procesos que pueden afectar la región nasosinusal, para establecer un mapa prequirúrgico que determine la existencia de variantes anatómicas que puedan conllevar riesgos y para valorar las posibles complicaciones derivadas del procedimiento quirúrgico.

3. La RM es la técnica de elección en la valoración de los tejidos blandos.[5] En el área nasosinusal se utiliza de forma complementaria a la TC (no sustitutiva, puesto que no puede distinguir la interfase aire-hueso) cuando se sospechan complicaciones intracraneales u orbitarias de procesos inflamatorios nasosinusales y para una mejor valoración de la extensión de los procesos tumorales (Fig. 9-1), entre los que se incluyen las diseminaciones perineurales. Una limitación de la RM que debe tenerse en cuenta es la presencia de secreciones retenidas con alto contenido proteico (como puede suceder en los procesos crónicos y en las sinusitis fúngicas). Este hallazgo se asocia a una baja señal que puede simular unos senos normalmente neumatizados.[6]

Figura 9-1. *Estesioneuroblastoma. Cortes coronales de tomografía computarizada (TC) (a) y resonancia magnética (RM) (b y c) con secuencia potenciada en T2 y T1 con contraste. En el estudio por TC se observa una masa que afecta la fosa nasal y las celdas etmoidales izquierdas. La RM muestra la extensión de la lesión a través de la fosa craneal anterior con invasión intracraneal y permite diferenciar el tumor de las secreciones retenidas que ocupan el seno maxilar.*

ANATOMÍA DESCRIPTIVA Y VARIANTES ANATÓMICAS[7-11]

Nariz

La pirámide nasal o nariz es un apéndice que sobresale de la cara y que se continúa con ella. Su esqueleto está formado por un componente óseo y otro cartilaginoso. Es frecuente que en este

booksmedicos.org

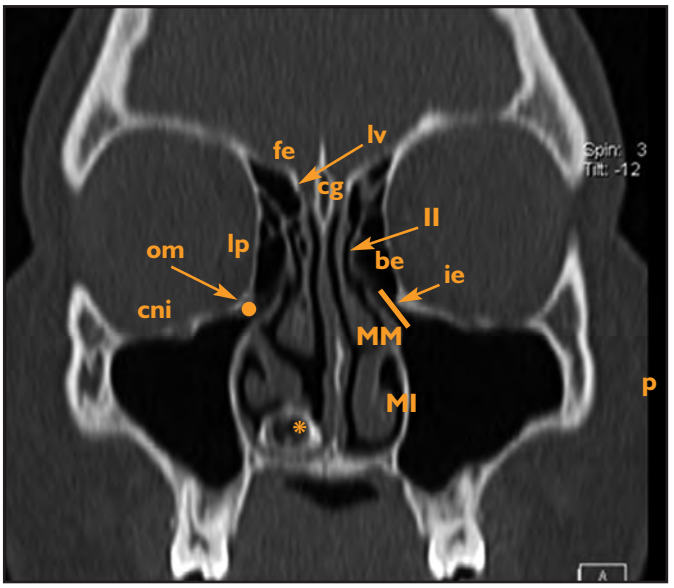

Figura 9-2. *Corte coronal de tomografía computarizada de la región anterior de las fosas nasales: unión osteomeatal. be: bulla etmoidal; cg: crista galli; cni: canal del nervio infraorbitario; fe: fóvea etmoidal; ie: infundíbulo etmoidal; ll: lamela lateral; lp: lámina papirácea; lv: lamela vertical; MI: meato inferior; MM: meato medio; om: ostium maxilar. El asterisco señala la existencia de un rinolito responsable de la obstrucción nasal y sinusitis persistente que presentaba la paciente.*

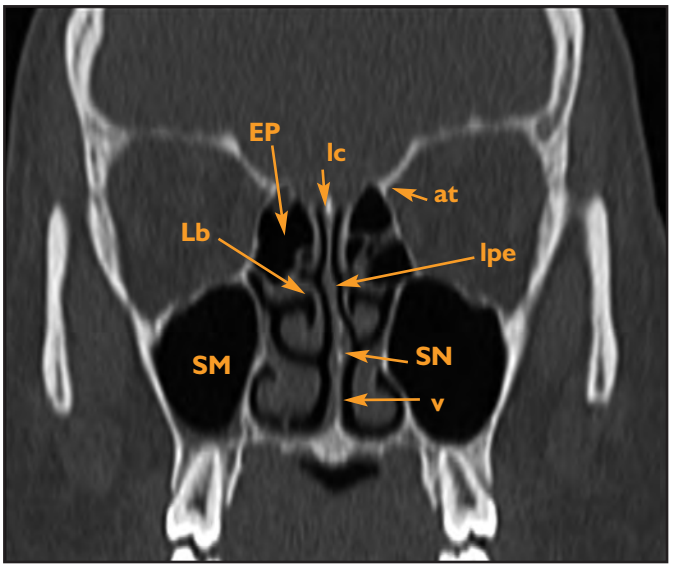

Figura 9-3. *Corte coronal de tomografía computarizada de la región posterior de las fosas nasales. at: entrada en las fosas nasales de la arteria etmoidal; EP: celdas etmoidales posteriores, se localizan posteriores a la lamela basal (lb); lc: lámina cribosa; lpe: lámina perpendicular del etmoides; SM: seno maxilar; SN: septo nasal; V: vómer.*

esqueleto se vean perforaciones para el paso de vasos y nervios. Estas estructuras neurovasculares confluyen superiormente, patrón morfológico que nos permite diferenciarlas de las fracturas, dado que estas últimas suelen seguir un trayecto perpendicular al puente nasal.

Fosas nasales

Las fosas o cavidades nasales (Figs. 9-2 y 9-3) son los espacios aéreos situados por encima de la cavidad oral y por debajo de la fosa craneal anterior, y están limitadas lateralmente por las órbitas. Se continúan hacia delante con la nariz y existe una zona de transición entre ellas que corresponde a las narinas o vestíbulo de las fosas nasales. En su cara posterior comunican con la nasofaringe a través de las coanas.

Las fosas nasales son estructuras pares, separadas medialmente por el septo nasal. Tienen dos regiones con unas localizaciones y funciones concretas, la respiratoria y la olfatoria, separadas a la altura del cornete medio. La región olfatoria se sitúa en la parte superior e incluye la cara interna del cornete superior, el techo de la fosa nasal y las regiones adyacentes del septo y de la pared lateral nasal. Está tapizada por la mucosa olfatoria, que contiene las fibras nerviosas olfatorias. La región respiratoria es la más inferior y la que ocupa mayor extensión, y está tapizada por la mucosa schneideriana o pituitaria.

Cada fosa nasal consta de una pared superior, una inferior, una pared medial y otra lateral. La **pared superior,** denominada fisura olfatoria, carina nasi o espacio subfrontal, se subdivide en una porción nasal anterior, una región etmoidal media y una región esfenoidal posterior. La **pared inferior** está constituida por el paladar duro, en el que se identifican los forámenes palatinos mayor y menor en la porción posterior y el canal incisivo en la región anterior y medial. Es importante reconocer la existencia de dichas estructuras porque representan lugares por donde se puede observar diseminación perineural, tumoral e inflamatoria. La **pared medial** la constituye el septo nasal formado por la lámina perpendicular del etmoides superoposteriormente, el vómer en situación inferoposterior y el cartílago cuadrangular anteriormente. La **pared lateral** es la más compleja: en ella se identifican dos o, menos frecuentemente, tres cornetes nasales, supremo/superior y medio, originados del hueso etmoides y un cornete inferior que constituye un hueso independiente. Estas estructuras delimitan con la pared nasal lateral unos espacios aéreos, tres meatos (superior, medio e inferior) que comunican, a través de la porción inferior de los cornetes, con el meato nasal común.

El **meato inferior** está delimitado lateralmente por el cornete inferior y en él se encuentra el orificio inferior del conducto nasolacrimal. El **meato medio,** que está delimitado lateralmente por el cornete medio, presenta dos regiones definidas, una anterior y otra posterior. La posterior que se denomina lámina basal, está fija a la pared lateral de las fosas nasales y representa la marca quirúrgica que permite dividir al etmoides en anterior y posterior. La parte anterior es más compleja, con un segmento inferior o punta del cornete y una parte superior. La superior llamada lamela lateral se inserta en el techo de la fosa nasal y es también una marca quirúrgica importante, ya que señala la entrada de la arteria etmoidal anterior, procedente de la órbita, en la cavidad nasal. Además, separa el techo de las fosas en dos regiones, una medial o lámina cribosa y otra lateral o fóvea etmoidal que corresponde a la apófisis orbitaria del hueso frontal y que constituye el techo del etmoides.

El meato medio tiene una superficie muy irregular. En la región más anterior se observa una elevación en forma de rodete que se denomina agger nasi. Por detrás existen dos salientes, uno anterior y otro posterior, que están dirigidos paralelamente de arriba hacia abajo. El más anterior se llama repliegue de la apófisis unciforme y el más posterior corresponde a la bulla etmoidal. El primero es un repliegue mucoso que cubre la apófisis unciforme a lo largo de su

booksmedicos.org

borde posterior, tiene forma de semiluna y delimita un hiato llamado semilunar. Ambos repliegues delimitan unos canales, el canal infundibular o infundíbulo etmoidal y el canal retrobullar, donde se localizan orificios por los que las celdillas etmoidales se abren a las fosas nasales. En el canal infundibular desemboca también, en su región superior, el seno frontal y, en su parte inferior, el seno maxilar.

El **meato superior** queda delimitado lateralmente por el cornete superior. Presenta los orificios de salida de las celdillas etmoidales posteriores. Posterior a él se encuentra el receso esfenoetmoidal, una depresión anterior al ostium esfenoidal en la que desemboca el seno esfenoidal.

Senos paranasales

Los senos paranasales se originan de divertículos en la pared lateral de las fosas nasales y se extienden en los huesos adyacentes de los que toman su nombre. Los primeros que se desarrollan son los senos etmoidales, seguidos por orden de frecuencia, de los maxilares, esfenoidales y frontales.[12,13] Todos los senos paranasales están presentes al nacer, pero no alcanzarán su forma y tamaño definitivo hasta pasada la adolescencia. Por este motivo, durante los primeros meses la radiología puede ser confusa, ya que muestra unos senos opacificados de morfología normal. Con el desarrollo, existen asimetrías en el tamaño y la forma de los senos, pudiendo persistir los engrosamientos mucosos e incluso la opacificación. Por tanto, se debe ser muy cauto en la valoración de los senos en la infancia precoz, concretamente hasta los 6 años de edad.

Existen cuatro grupos de senos: los senos frontales, los senos maxilares, los senos esfenoidales y el complejo etmoidal. Reciben estos nombres porque se encuentran localizados en los huesos con los que están nominados.

Seno frontal

Tiene cuatro paredes. La posterior o cerebral es la más delgada, apenas 1 mm, y separa el contenido sinusal del lóbulo frontal. Esta pared posee un recubrimiento interno con un plexo venoso emisario muy desarrollado que comunica con las meninges, lo que permite que una sinusitis frontal pueda diseminarse y formar un absceso intracraneal.

Seno maxilar

Tiene también cuatro paredes. La **superior u orbitaria** se relaciona con la órbita y contiene la rama sensitiva de la segunda rama del nervio trigémino o nervio infraorbitario. La pared **inferior o alveolar** está en relación con la raíz de los dos premolares o el primer molar. Éstos a veces son dehiscentes, lo que permite el desarrollo de sinusitis de origen odontogénico. La pared **anterior,** la más delgada, limita con la pared posterior de la fosa canina. La pared **posterior,** es la más gruesa y forma el límite anterior de la fosa pterigomaxilar. Finalmente, la pared **medial** forma parte de la pared lateral de las fosas nasales y contiene el orificio de salida u ostium del seno maxilar.

Seno esfenoidal

Es el seno de localización más posterior. Aunque de forma habitual únicamente posee un tabique central, a veces pueden existir tabiques accesorios. De cualquier manera, todos suelen seguir una disposición vertical. La existencia de septos de orientación horizontal indica la presencia de celdas de Onodi o celdas etmoidales posteriores que se introducen en el esfenoides. La presencia de estas celdas debe ser referido en el informe radiológico, especialmente en los estudios en que el seno esfenoidal esté afectado y vaya a requerir cirugía, dado que suponen un mayor riesgo quirúrgico. De sus paredes limitantes se debe mencionar la **pared inferior,** que se relaciona con el canal del nervio vidiano, la **pared superior,** que está en relación con la vía óptica, y la **pared lateral**, que constituye el límite medial del seno cavernoso y por tanto establece contacto con las estructuras que contiene, especialmente con la arteria carótida interna y la segunda rama del nervio trigémino o nervio maxilar inferior.

Seno etmoidal

Está formado por numerosas celdillas de tamaño variable contenidas dentro de los laberintos etmoidales del hueso etmoidal. Este hueso, además de los laberintos etmoidales, presenta otros dos elementos importantes, las láminas perpendicular y horizontal o lámina cribosa (Figs. 9-2 y 9-3). La vertical presenta dos segmentos separados por la lámina horizontal, uno superior e intracraneal, la apófisis crista galli, y uno inferior, que forma parte del tabique nasal.

Los laberintos etmoidales quedan separados de la cavidad intracraneal por la apófisis orbitaria del hueso frontal o fóvea etmoidal. Lateralmente se separan de las órbitas a través de la delgada lámina papirácea. Su pared medial tiene dos segmentos separados por la lámina cribosa, el superior o lamela vertical, cuyo tamaño es variable y determina la altura de las fosas nasales (grados I a III de Keros). Cuando es muy larga, las fosas son profundas (grado III de Keros) y son más fáciles de penetrar durante la cirugía endoscópica.

Las celdas etmoidales pueden neumatizar los huesos adyacentes. Si se extienden por el suelo de la órbita forman las celdas de Haller, cuya existencia disminuye el calibre del infundíbulo etmoidal. Cuando neumatizan el hueso lacrimal forman las celdas de agger nasi, que se relacionan con el conducto lacrimal. También pueden neumatizar el esfenoides formando las celdas de Onodi (anteriormente descritas).

Fosa pterigopalatina

Es una cavidad de morfología triangular que se sitúa entre la apófisis perpendicular del hueso palatino anteriormente y las apófisis pterigoides del hueso esfenoides en su cara posterior.[14] Es una encrucijada anatómica muy importante por la que diferentes procesos infecciosos y neoplásicos que comprometen a la región del macizo facial y nasofaringe pueden llegar a alcanzar la cavidad intracraneal. En su interior se localiza la arteria esfenopalatina, el nervio maxilar y el ganglio esfenopalatino. Estas estructuras están soportadas por grasa, que constituye el mayor componente de la fosa y que es fácilmente identificable tanto en los estudios de TC como de RM.

FISIOPATOLOGÍA: UNIDAD OSTEOMEATAL

Se denomina complejo o unidad osteomeatal anterior (Fig. 9-2) a las estructuras que drenan en el meato medio y la uni-

booksmedicos.org

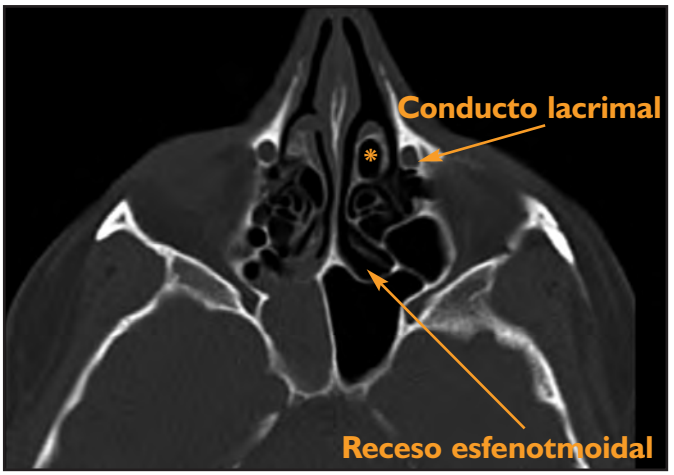

Figura 9-4. *Patrón esfenoetmoidal. Corte transversal de tomografía computarizada sobre la región esfenoidoetmoidal. El receso esfenoetmoidal derecho se encuentra ocupado mientras qu permanece libre en el lado izquierdo. Obsérvese como variante la presencia de una concha bullosa en el cornete medio izquierdo (asterisco).*

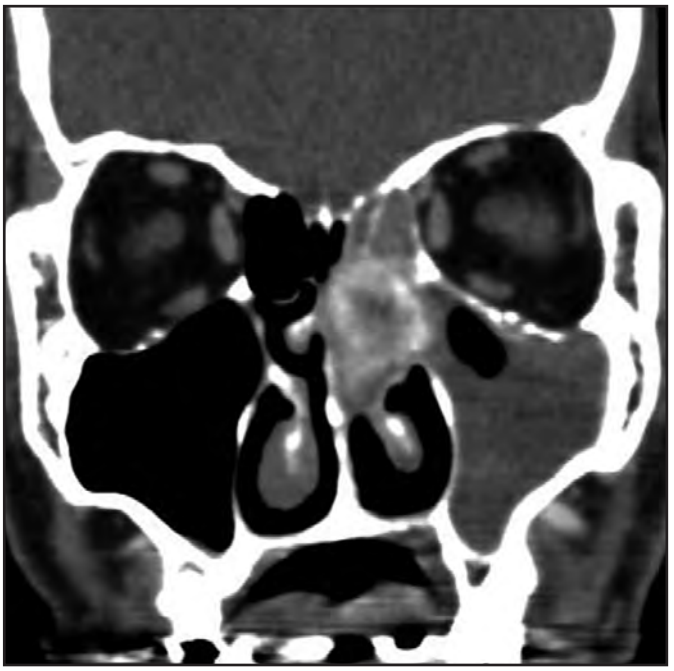

Figura 9-5. *Papiloma invertido. Corte coronal de tomografía computarizada. Lesión con carácter expansivo en la fosa nasal izquierda con presencia de calcificaciones irregulares.*

dad o el complejo osteomeatal posterior a las vías de drenaje del etmoides posterior y del seno esfenoidal en el meato superior a través del receso esfenoetmoidal (Fig. 9-4). Como se observa en esta definición, los senos paranasales están comunicados y siguen un patrón de aclaración mucociliar característico y específico de cada uno de ellos. El conocimiento de esta fisiología sinusal supuso un cambio en la cirugía clásica nasosinusal y propició el desarrollo de la cirugía endoscópica nasosinusal (CENS).[15] Por otro lado y de forma añadida al desarrollo de la CENS, el desarrollo de la TC con su buena definición de las estructuras nasosinusales permitió el estudio de Babbel y cols. sobre la TC de los senos para-

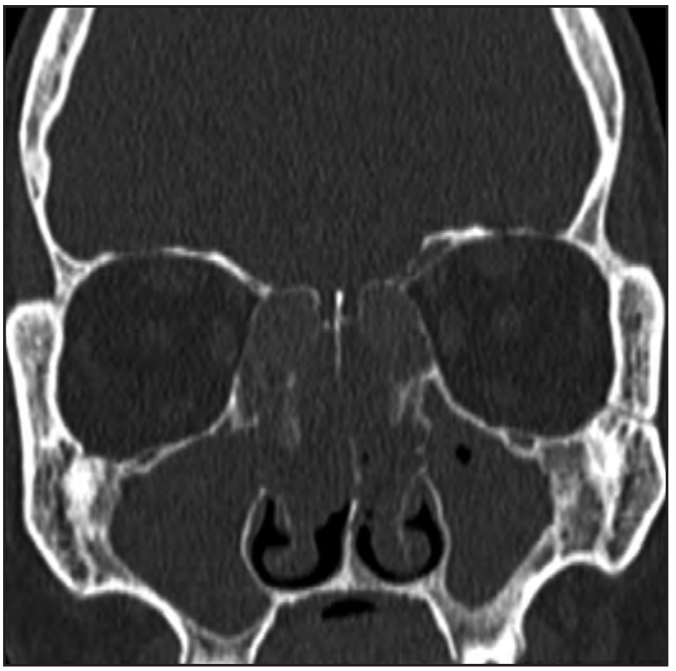

Figura 9-6. *Patrón de poliposis y sinusitis crónica. Existen calcificaciones difusas de las secreciones crónicamente retenidas. Se observan cambios secundarios a sinusitis crónica: engrosamiento de las paredes del seno maxilar con periostitis.*

nasales.[16] Estos autores observaron patrones recurrentes de enfermedad inflamatoria nasosinusal, establecieron su frecuencia relativa y cómo se correlacionaban con las rutas de drenaje mucociliar. Definieron cinco patrones: 1) infundibular; 2) unidad osteomeatal o secundario a la obstrucción del meato medio (Fig. 9-5); 3) receso esfenoetmoidal (Fig. 9-4) y 4) poliposis nasosinusal (Fig. 9-5 y 9-6). Esporádico o inclasificable. Este último patrón se aplica cuando la enfermedad nasosinusal inflamatoria no se atribuye a la obstrucción de las rutas de drenaje conocidas, sino que afecta de manera aleatoria cualquier lugar en los senos (Fig. 9-7) o es secundaria a los cambios morfológicos posquirúrgicos. Esta clasificación permite una valoración pronóstica previa a la cirugía y determina el grado de complejidad y extensión de la enfermedad.

PATOLOGÍA INFLAMATORIA NASOSINUSAL

Enfermedad inflamatoria nasosinusal: rinosinusitits

La rinosinusitis se define como una inflamación de la mucosa de la nariz y de los senos paranasales. Es un problema médico común y se calcula que cada año alrededor del 14% de los adultos tiene algún episodio de afección inflamatoria nasosinusal, prevalencia que en los niños puede aumentar hasta el 32%.[17]

Etiopatogenia

Hay determinados factores de riesgo que predisponen al desarrollo de procesos inflamatorios nasosinusales, los cuales pueden dividirse en obstructivos y clínicos. Entre los obstructivos se encuen-

booksmedicos.org

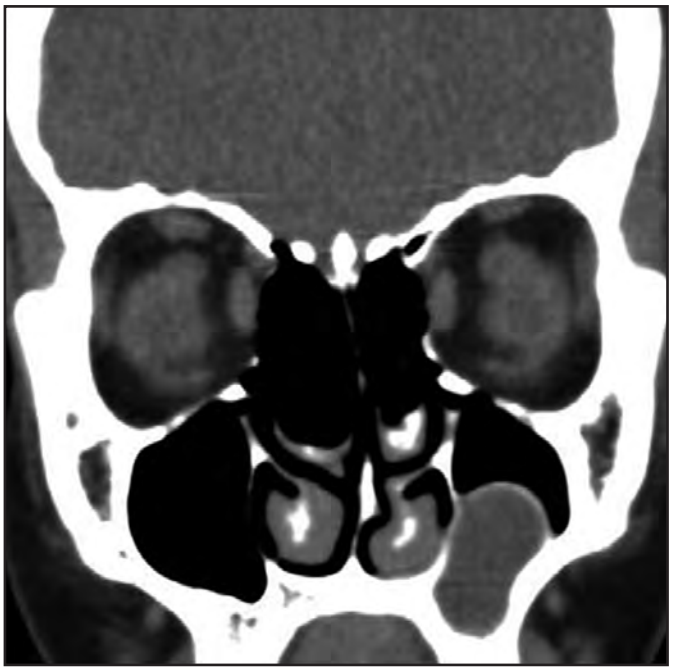

Figura 9-7. *Patrón no específico. Quiste de retención. Lesión de densidad mucoide que a veces puede presentar calcificación lineal periférica. Las calcificaciones lineales y difusas son típicas de procesos benignos.*

tran las asociaciones de variantes anatómicas, los pólipos o los tumores que comprometen la unión osteomeatal. Entre los factores clínicos se incluyen aquellos que alteran de algún modo la producción de moco o la función mucociliar. En este último grupo las infecciones son una etiología prevalente aunque comúnmente autolimitada. Sin embargo, existen otros factores más complejos como el asma y la alergia que condicionan procesos más crónicos y difíciles de tratar. La fibrosis quística, el síndrome de Kartagener, los contaminantes ambientales y el reflujo gastroesofágico se asocian a una alteración en la motilidad ciliar que ocasiona patología inflamatoria recurrente y crónica. Por último, enfermedades como la granulomatosis de Wegener, la sarcoidosis, el síndrome de Churg Strauss y una serie de enfermedades infecciosas insidiosas constituyen causas menos frecuentes de patología inflamatoria nasosinusal.

Clínica

El diagnóstico de sinusitis aguda se realiza en la mayoría de los casos por la clínica y el examen físico. Los síntomas clínicos mayores incluyen congestión nasal, rinorrea, dolor facial y pérdida del sentido del olfato. Los síntomas menores incluyen cefalea, fiebre, halitosis, fatiga, dolor dental, tos y sensación de ocupación en el oído. La Academia Americana de Otorrinolaringología y Cirugía de Cabeza y Cuello aconseja que el diagnóstico de sinusitis se establezca cuando existan dos o más síntomas mayores, y uno mayor y dos o más menores.[17]

La sinusitis crónica se produce como consecuencia de una inflamación persistente o recurrente de los senos que conduce a una alteración de la función ciliar. Alrededor de un tercio de los pacientes con sinusitis aguda desarrolla una sinusitis crónica. Los hallazgos clínicos no permiten determinar el proceso etiológico subyacente, por lo que los síntomas y signos más frecuentes son la congestión nasal persistente, la formación de costras nasales, la fatiga, la tos y la cefalea.

Radiología

Como se ha mencionado anteriormente, los estudios radiológicos no suelen ser necesarios en un contexto agudo de sinusitis salvo en tres excepciones:

– Sospecha clínica de la existencia de complicaciones.
– Sinusitis aguda sobreimpuesta sobre sinusitis crónica.
– Sinusitis recurrente.

En la **sinusitis aguda** la presencia de niveles aire-líquido y la opacificación sinusal son los hallazgos radiológicos que, según Lindbaeck y cols,[18] tiene un valor predictivo positivo de casi el 90%. Pero deben tenerse en cuenta dos aclaraciones a la hora de valorar estos signos: 1) Un seno opacificado en la infancia no indica sinusitis a menos que halla evidencia clínica que lo apoye. Esto es especialmente cierto en niños menores de tres años en los que la opacificación puede deberse a la existencia de una mucosa redundante; 2) Los lavados sinusales, la posición en decúbito prolongada más de 24 horas, la existencia de un traumatismo contuso que desgarre la mucosa sinusal (no necesariamente asociado a fractura), el barotrauma y los trastornos de la coagulación pueden asociarse a la presencia de niveles hidroaéreos. Por tanto, es necesario tener en cuenta la situación del paciente para considerar los hallazgos radiológicos como diagnósticos de sinusitis aguda.

En pacientes con **sinusitis crónica** que vayan a ser estudiados mediante TC, se debe realizar un tratamiento previo con antibióticos, antihistamínicos y corticoides inhalados durante dos semanas antes de su realización. De esta manera se elimina el potencial edema mucoso secundario a un proceso inflamatorio agudo y se evita el riesgo de sobreestimar la inflamación mucosa secundaria al proceso crónico. Los hallazgos radiológicos que se utilizan para el diagnóstico de sinusitis crónica son el engrosamiento de la mucosa, la presencia de secreciones desecadas y densas asociadas o no con calcificaciones, y el engrosamiento y la esclerosis del hueso afecto secundario a la inflamación perióstica (Fig. 9-6). La gravedad de estos hallazgos no se correlaciona con la clínica del paciente, de tal manera que puede observarse opacidad de los hallazgos en la TC en pacientes con grave afección clínica y viceversa. Por tanto, el papel de la TC en la sinusitis crónica consiste en apoyar el diagnóstico clínico, valorar la extensión de la enfermedad (sistema de clasificación radiológica de Lund y Mackay),[19,20] determinar si el proceso es unilateral o bilateral, y valorar la anatomía para el tratamiento quirúrgico. La sinusitis crónica o persistente unilateral puede ser un signo que sugiere la existencia de una lesión obstructiva subyacente y por tanto requiere la realización de exploración endoscópica para descartar un proceso tumoral. La afección difusa bilateral es sugestiva de un proceso benigno, generalmente en relación con alergia, asma o poliposis (Fig.9-6).

Sinusitis fúngica

Considerada hasta el año 1980 como una enfermedad rara, actualmente ha aumentado su frecuencia debido a una mayor incidencia de procesos que alteran el sistema inmunológico como la infección por el VIH, el uso prolongado de antibióticos y corticoides, y el trasplante de órganos.

Clínicamente DeShazo y O'Brien las clasifican en invasiva y no invasiva.[21] Las formas invasivas se caracterizan por la presen-

booksmedicos.org

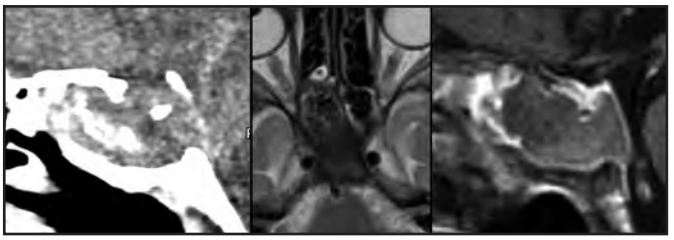

Figura 9-8. *Sinusitis fúngica crónica invasiva. Tomografía computarizada (TC) (plano sagital) y resonancia magnética (RM) (secuencias T2 transversal y T1 con contraste sagital). En la TC se observa una ocupación completa del seno esfenoidal por un tejido de partes blandas parcialmente calcificado. En la RM la lesión se muestra hipointensa en T2 y no se realza con el contraste.*

cia de hifas en la mucosa, la submucosa, los vasos y el hueso de los senos paranasales. Dentro de ésta se describen tres tipos: aguda, crónica y crónica granulomatosa. Las formas no invasivas no presentan hifas en ningún componente estructural de los senos. En este grupo se incluye la sinusitis fúngica alérgica y la bola fúngica.[22]

La **sinusitis fúngica aguda invasiva** es la forma de sinusitis fúngica más letal, con una mortalidad del 50-80%, que incide especialmente en pacientes diabéticos mal controlados o con neuropenia grave. La nariz y el cornete medio son las localizaciones preferentes.

Radiológicamente el engrosamiento extenso y unilateral de las partes blandas de la cavidad nasal es el hallazgo más consistente aunque poco específico. Cuando hay afección intracraneal se suele asociar a clara destrucción ósea, sin embargo, si bien hay que destacar que la afección mucosa y la erosión ósea pueden en ocasiones ser muy sutiles, e incluso inexistentes, dado que estos hongos se diseminan por vía vascular. El uso de contraste intravenoso es muy útil dado que permite observar un realce leptomeníngeo en las fases iniciales y posteriormente, si el proceso evoluciona, cerebritis y abscesos.

En la **sinusitis fúngica crónica invasiva** (Fig. 9-8) el hongo inhalado se deposita en la vía aérea y los senos paranasales. Desde ahí sigue una progresión lenta e invasiva durante meses o años. Aunque los pacientes pueden se inmunocompetentes, los diabéticos y pacientes con algún grado de inmunosupresión se afectan con más frecuencia y la localización preferente es el antro maxilar. En los estudios radiológicos, la sinusitis del maxilar puede extenderse a las regiones adyacentes como si de un tumor se tratara, pudiendo afectar la órbita, el paladar y la fosa pterigopalatina. La extensión al ápex orbitario puede simular un pseudotumor inflamatorio, lo que se debe tener en cuenta para no administrar corticoides que empeorarían el cuadro fúngico.

La **sinusitis fúngica alérgica** es la forma más frecuente de sinusitis fúngica. Se observa en el 5-10% de los pacientes con enfermedad sinusal crónica hipertrófica. La enfermedad afecta a adultos jóvenes inmunocompetentes con antecedentes de asma e historia de cirugía sinusal. Es una sinusitis crónica no infecciosa producida por una reacción de hipersensibilidad a determinados hongos. En la TC se observa una extensa ocupación nasal y sinusal bilateral por un tejido de partes blandas hiperdenso que condiciona una expansión de estas cavidades. Este hallazgo puede confundirse con una poliposis, de la que se debe diferenciar, ya que si bien esta última se beneficia del tratamiento con corticoides, en el caso de la sinusitis fúngica el uso de esta terapia puede aumentar su recurrencia poscirugía.

La bola fúngica o micetoma es una manifestación infrecuente de la sinusitis fúngica. Afecta a pacientes de edad avanzada, generalmente mujeres inmunocompetentes, sin historia de atopia y que clínicamente tienen pocos o ningún síntoma. La localización preferente es el seno maxilar. Radiológicamente la bola fúngica aparece en la luz de un seno como una masa única, densa y con calcificaciones puntiformes. Las paredes del seno pueden estar engrosadas y escleróticas, o adelgazadas y expandidas con áreas de solución de continuidad.

Pólipos, quistes de retención y mucoceles[6,9,23]

Quistes de retención

Los quistes de retención (Fig. 9-7) mucosos son lesiones quísticas que se desarrollan como consecuencia de la obstrucción de las glándulas seromucosas, en los que la pared del quiste es el epitelio de su conducto de drenaje. Son hallazgos radiológicos incidentales frecuentes que se observan en el 35% de sujetos.

Pólipos

Los pólipos (Fig. 9-6) son las masas expansivas más frecuentes del área nasosinusal. Su incidencia es difícil de establecer porque varía considerablemente dependiendo del grupo de población estudiado. Ocurren en el 1,3% de la población total, en el 24% de pacientes con rinitis crónicas y en el 9,5-16% de los pacientes asmáticos.

Los pólipos nasales se forman por la hipertrofia de la mucosa y la acumulación submucosa de líquido. Pueden ser únicos y no diferenciarse, ni clínica ni radiológicamente, de los quistes de retención. Los dos suelen ser asintomáticos y se muestran en los estudios radiológicos como una masa redonda, de densidad de partes blandas y de bordes lisos. También pueden ser múltiples y ocupar por completo la cavidad nasal en el proceso denominado poliposis nasosinusal. Radiológicamente aparecen como masas de partes blandas que rellenan y opacifican los senos y las fosas nasales. En la TC lo más característico es que sean de alta densidad centralmente y que estén separados de las paredes óseas por una capa delgada de material mucoide. Esta apariencia debe plantear el diagnóstico diferencial con las bolas fúngicas (que suelen asociar calcificaciones irregulares) y con la hemorragia sinusal (donde la historia clínica o la realización de una RM complementaria ayudan a establecer el diagnóstico correcto). Los pólipos nasales se acompañan de alteraciones en las paredes óseas sinusales, como la desmineralización con conservación de los septos óseos, la amputación de la punta del cornete medio y el ensanchamiento infundibular. En ocasiones pueden existir formas más agresivas con claro carácter expansivo e incluso erosión ósea. Aunque desde el punto de vista radiológico se relaciona la remodelación ósea con una lesión benigna o de lento crecimiento, y la erosión ósea con neoplasias, realmente esto es sólo aplicable a los huesos faciales. Sin embargo, en la base del cráneo la respuesta ósea es más limitada y pueden identificarse áreas de destrucción ósea franca en respuesta a una enfermedad benigna, como la poliposis, en el esfenoides y la lámina cribosa. En esta situación debe plantearse el diagnóstico diferencial con procesos tumorales agresivos como el neuroblastoma olfatorio y el papiloma invertido. Para ayudar a establecer la diferencia se puede realizar una TC con contraste en

booksmedicos.org

la que la poliposis comúnmente presentará un realce periférico, que corresponde al realce de la mucosa sinusal, mientras que en los tumores el realce, aunque de manera variable, será más difuso. En la RM la intensidad de señal de estas lesiones es heterogénea tanto en secuencias T1 como T2 y depende del contenido en agua y proteínas. Cuando la concentración de material proteico es alta pueden llegar a ser hipointensas en ambas secuencias, lo que simularía un seno normalmente neumatizado.

Pólipo antrocoanal

Es una lesión que crece desde el seno maxilar hasta alcanzar su opacificación completa. Posteriormente expande el ostium, se extiende a la cavidad nasal y, si continúa creciendo, puede alcanzar la nasofaringe. En el examen endoscópico no se distingue una mucosa redundante, secundaria a sinusitis, que se prolapsa a través del complejo osteomeatal, de los pólipos inflamatorios y del pólipo antrocoanal. Aunque las tres entidades son benignas, su abordaje quirúrgico es diferente, de tal manera que en el pólipo antrocoanal es necesaria la apertura del seno y la resección de su base para evitar las recurrencias.

Mucoceles

Son lesiones expansivas y quísticas, delimitadas por una membrana mucosa, resultado de la acumulación de secreciones y descamación. El seno frontal es el que se afecta con más frecuencia, seguido del etmoidal (65 y 25%, respectivamente). La TC muestra una masa expansiva en el interior del seno, de baja atenuación y que no realza con el contraste. Pueden diferenciarse del quiste de retención porque éste ocupa parcialmente el seno mientras que los mucoceles lo rellenan completamente y lo expanden, pudiendo producir incluso una dehiscencia de sus paredes óseas.

Enfermedad destructiva granulomatosa no infecciosa

Existen varias causas de procesos granulomatosos no infecciosos en la cavidad nasosinusal dentro de las cuales destacan la granulomatosis de Wegener, la sarcoidosis, la granulomatosis alérgica o síndrome de Churg-Strauss y las lesiones destructivas secundarias a la inhalación de cocaína.[24]

Aunque se trata de procesos muy distintos, su expresión radiológica es similar, por lo que su diagnóstico etiológico se basa en los hallazgos clínicos y de laboratorio. En los primeros estadios los estudios radiológicos son inespecíficos y muestran un engrosamiento mucoso indistinguible de una sinopatía crónica. En las fases más progresivas aparecen áreas de resorción ósea y cartilaginosa en cornetes y septo nasal, hallazgos relativamente característicos que deben orientar el diagnóstico de un proceso granulomatoso crónico.

Complicaciones de las estructuras adyacentes por los procesos inflamatorios nasosinusales[6,9]

Inflamación o infección periorbitaria e intraorbitaria

Es la complicación más frecuente de la sinusitis aguda y ocurre en el 3% de los casos.

La afección orbitaria se clasifica en relación con el septo orbitario. La localización preseptal afecta sólo al párpado y en ella la inflamación se atribuye a la congestión venosa pasiva. No es realmente una complicación orbitaria, no requiere estudio de imagen y el tratamiento consiste en antibióticos orales. La inflamación postseptal se puede presentar de varias formas evolutivas: 1) absceso subperióstico o colección de pus en la pared medial de la órbita; 2) celulitis orbitaria o inflamación de la grasa intraconal y retrobulbar que se observa como un aumento de densidad irregular y difuso; 3) absceso orbitario o colección hipodensa de pus en la grasa retroconal.

Neuritis retrobulbar

Se asocia a sinusitis etmoidal posterior y esfenoidal en el 15% de los casos. Radiológicamente existe una ocupación sinusal asociada o no a áreas de osteítis. Este hallazgo junto con la clínica compatible orientará al diagnóstico.

Complicaciones intracraneales

Son poco frecuentes pero muy graves clínicamente. Incluyen la meningitis, el empiema subdural, el absceso cerebral y la trombosis del seno cavernoso. Generalmente son el resultado de un tratamiento antibiótico inadecuado, la presencia de organismos resistentes o un estado inmune comprometido.

Otros procesos nasosinusales

Síndrome del seno silente

La definición de esta entidad la realizó Soparkar en 1994, y la describió como un enoftalmos indoloro asociado a atelectasia crónica del seno maxilar. En los estudios radiológicos se observa un seno de tamaño inferior al contralateral, bien desarrollado y totalmente opacificado, un descenso del suelo de la órbita y el consiguiente aumento del tamaño de la misma, y un desplazamiento lateral de la apófisis unciforme que incluso llega a contactar con la pared inferomedial de la órbita.[25]

Variaciones en el tamaño sinusal

Los senos paranasales pueden presentar un tamaño muy variable y no hay medidas que definan cuando un seno es anormalmente grande o pequeño. Sin embargo, hay determinadas características que ayudan a establecer variaciones patológicas en relación con el aumento o la disminución del tamaño sinusal.

El **neumatocele** es una entidad en la que existe un aumento focal o generalizado de una cavidad sinusal con adelgazamiento de sus paredes óseas. Este quiste aéreo puede continuar creciendo y ocasionar compromiso de las estructuras adyacentes o deformidad facial. El **pneumosinus dilatans** es un seno aireado y anormalmente expandido, que en muchas ocasiones está asociado a la presencia de un meningioma subyacente.

Los **senos pequeños o hipoplásicos** pueden producirse como consecuencia de una alteración en el desarrollo, bien por ausencia del mismo o asociado a síndromes como las displasias craneofaciales. También pueden ser secundarios a enfermedades adquiridas que afectan a la composición y la estructura ósea como

booksmedicos.org

Figura 9-9. *Displasia fibrosa. Lesión expansiva en esfenoides. Se observa cómo la lesión no se individualiza por completo del cuerpo del esfenoides (existe afección del dorso selar) lo que la distingue del fibroma osificante que podría presentarse con unas características densitométricas similares.*

las enfermedades hematológicas y las distrofias óseas (enfermedad de Paget y displasia fibrosa).

Cuerpos extraños

Los cuerpos extraños nasosinusales (Fig. 9-2) son raros en adultos, mientras que son más frecuentes en niños y en sujetos con discapacidad psíquica. Radiológicamente pueden manifestarse como masas locales calcificadas o rinolitos, lo que plantea el diagnóstico diferencial con otras enfermedades que en pacientes adultos son más comunes, como la patología inflamatoria crónica y, sobre todo, las infecciones fúngicas. En algunas ocasiones se asocian a un importante componente inflamatorio, con áreas de erosión y destrucción ósea.

TUMORES NASOSINUSALES

La cavidad nasal y los senos paranasales son el lugar de origen de un grupo complejo y variado de neoplasias[26] dados los diferentes tejidos localizados en esta región, que incluyen las derivadas del epitelio mucoso, las glándulas seromucinosas, el tejido neural/neuroectodérmico, el hueso y el cartílago, las partes blandas y los tejidos hematolinfoide y odontogénico. La mayoría de estos tumores es similar a los encontrados en otras partes del cuerpo, pero otros, como el neuroblastoma olfatorio, sólo se observan en esta región anatómica.

Tumores benignos

De los tumores benignos localizados en esta región, el osteoma, el papiloma invertido y el adenoma pleomorfo representan, por este orden, los más frecuentes.

Tumores del hueso o el cartílago[27]

Osteoma

El osteoma es un tumor óseo benigno formado por la proliferación de hueso maduro. Es el tumor más frecuente de los senos paranasales. En 1999, Vowles y Bleach describieron una prevalencia del 0,43% en una revisión de 3.500 radiografías. Sin embargo, la incidencia parece ser aún mayor, ya que se objetivan hasta en el 3% de los estudios con TC.

Los osteomas pueden encontrarse en cualquier edad y sexo, pero son más frecuentes en varones adultos jóvenes. Únicos o múltiples, centrales o de superficie, tienen en el 95% de los casos una localización frontoetmoidal, mientras que son rarísimos en el seno esfenoidal. Se diferencian tres tipos de osteomas: eburnificado o de mármol, maduro (hueso más blando parecido al hueso esponjoso) y mixto. En cualquier caso las lesiones son bien definidas, pediculadas o sesiles y cubiertas de mucosa.

Los osteomas son generalmente asintomáticos y constituyen un hallazgo incidental en los estudios radiológicos. A veces, sin embargo, se asocian a dolor u otros síntomas dependiendo de su localización.

En la TC el osteoma se observa como una lesión de tamaño variable y bordes bien definidos, y sin alteraciones del hueso adyacente. Puede presentar diferentes densidades que dependen del grado de mineralización. De esta manera pueden objetivarse como lesiones muy densas, similares al hueso cortical, o mostrar una densidad menor parecida a la medular del hueso. De cualquier forma, los hallazgos son tan característicos que no suelen presentar dudas diagnósticas y no suele ser necesaria la realización de otras pruebas complementarias.

En la historia natural el osteoma crece lentamente y no maligniza, por lo que en la mayoría de los casos se recomienda un control periódico. La cirugía se reserva para los osteomas grandes (aquellos que ocupan más del 50% del seno frontal), para los sintomáticos y para los localizados en la pared posterior del seno frontal (se asocian a mayor riesgo de complicaciones intracraneales) y en el receso frontal. La técnica quirúrgica consiste en la resección del tumor, tras la cual no se observan recurrencias.

Fibroma osificante

Es una lesión benigna, expansiva y agresiva. Sucede entre la segunda y la cuarta década de la vida con una predilección por el sexo femenino. Afecta a la mandíbula en el 75% de los casos, aunque son más agresivos los que afectan otras localizaciones como las paredes óseas de los senos paranasales. Los pacientes se presentan clínicamente con una masa no dolorosa, única y expansiva. Dado que el fibroma osificante es una lesión localmente agresiva, el tratamiento es la extirpación en todos los casos, de ahí la importancia de un diagnóstico correcto.

Radiológicamente es una lesión redonda u oval y bien definida que presenta grados de osificación variable desde la periferia al centro. A veces puede plantear el diagnóstico diferencial con la displasia fibrosa. La presencia de lesiones mal definidas, con un hueso anormal adyacente a la lesión y el englobamiento de las

booksmedicos.org

raíces dentarias (el fibroma las reabsorbe), orientan más a la displasia fibrosa. Sin embargo, a veces el diagnóstico diferencial por imagen es imposible.

Displasia fibrosa

La displasia fibrosa (Fig. 9-9) es una enfermedad ósea idiopática que puede afectar a uno o múltiples huesos. La forma monostótica se distribuye por igual en ambos sexos y es seis veces más frecuente que la poliostótica. La forma poliostótica es, sin embargo, más frecuente en mujeres. Ambas formas se diagnostican principalmente en niños y adultos jóvenes. El 3% de las formas poliostóticas ocurren en el contexto del síndrome de McCune Albright y en estos casos la enfermedad se manifiesta antes. La forma monostótica afecta, en el 25% de los casos, a la región de la cabeza y el cuello, y de ésta, su localización preferida es el maxilar superior y la mandíbula. Aunque en los huesos largos, como el fémur, no cruza las articulaciones, sí lo puede hacer en el macizo facial. Tiene bajo potencial maligno, ya que ocurre en la forma poliostótica sólo en el 0,4% y en el McCune Albright en el 4% de los casos. Clínicamente los pacientes se presentan con masas indoloras que provocan asimetrías faciales y, cuando hay afección de las fosas nasales, puede mostrar signos de obstrucción. En la mayoría de las ocasiones las lesiones se estabilizan con la madurez esquelética. Esto, unido a la poca tendencia a malignizar, hace que sólo sean tratados quirúrgicamente aquellos casos que ocasionen alteraciones funcionales o deformidad estética.

Radiológicamente se distinguen tres patrones: quístico, esclerótico y mixto o pagetoide. La forma pagetoide es la más común y radiológicamente resulta en un patrón en vidrio deslustrado debido a la mezcla de tejido fibroso y hueso denso. La forma esclerosa es la segunda en frecuencia y se observa cuando en la lesión hay un predominio de elementos esclerosos. En la forma quística el tejido fibroso es el que domina. En la RM la displasia fibrosa muestra una señal intermedia en T1 e hipointensa en T2. Tras la administración de contraste se observa un realce de moderado a marcado.

Tumores epiteliales: papilomas schneiderianos

Bajo el epígrafe de tumores benignos de origen epitelial, el grupo más importante lo constituyen los papilomas schneiderianos. Éstos son tumores derivados de la mucosa respiratoria ciliada, que tapiza las fosas y los senos paranasales, denominada membrana pituitaria o schneideriana. Existen tres tipos diferentes de papilomas que en conjunto reciben el nombre de papilomas schneiderianos: invertido, exofítico y oncocítico. Globalmente son tumores raros (0,4-4,7% de los tumores nasosinusal).

El **papiloma invertido** es un tumor en el que el epitelio se invagina y prolifera en el estroma subyacente.[28] Es el más frecuente de los papilomas nasales (62%) y tiene una predilección masculina y por el grupo de edad comprendido entre 40 y 70 años.

El carcinoma escamoso puede coexistir en un 5,5-27%, pero no se sabe con claridad si es el papiloma el responsable de su aparición o se origina en otro lugar de la cavidad nasal de forma concomitante.

El papiloma invertido se origina en la pared nasal lateral de la fosa nasal, en la región del cornete medio y el receso etmoidal, y con frecuencia se extiende a los senos maxilar y etmoidal. De forma menos habitual se puede observar aisladamente en un seno sin afección nasal o incluso originarse en el septo nasal (5,5-18% de los casos). Sólo es bilateral en el 5% de los casos, de tal modo que cuando exista una masa que afecta a ambas fosas nasales se debe plantear más la sospecha de un papiloma en una fosa nasal que erosiona y perfora el tabique y afecta de forma secundaria la otra fosa. La localización múltiple se ha observado en raras ocasiones.

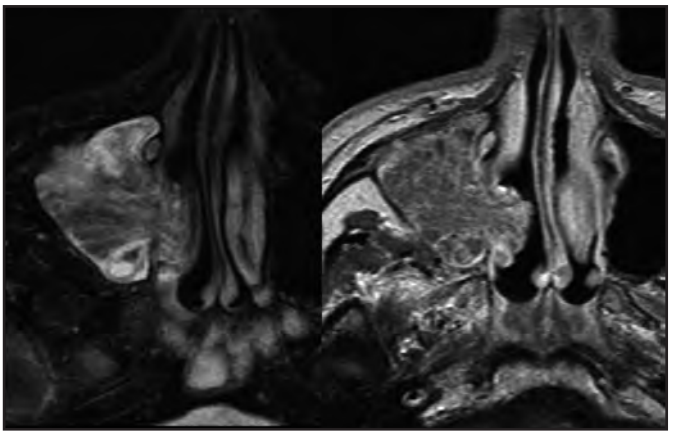

Figura 9-10. *Papiloma invertido. Cortes transversales de resonancia magnética con secuencias T2 y T1 con contraste. Obsérvese el típico patrón "cerebriforme" con estriaciones alternantes hipointensas e hiperintensas en el seno de una masa que se localiza en la pared lateral de la fosa nasal y se extiende al seno maxilar derecho.*

Clínicamente la congestión nasal es el síntoma más frecuente, seguido de la epistaxis, la rinorrea y la sinusitis recurrente. El dolor es infrecuente y cuando sucede debe sugerir la existencia de infección o malignización.

Debido a la asociación con el carcinoma escamoso y la alta tasa de recurrencias en las tumorectomías, la cirugía extensa es el tratamiento de elección.

Radiológicamente (Fig. 9-5) se presenta como una masa en la fosa nasal que depende de la pared lateral, aunque esta dependencia en muchas ocasiones no se puede establecer. Presenta una densidad intermedia y con frecuencia calcificaciones dispersas. En las primeras fases del desarrollo la lesión tiene efecto de masa leve, pero conforme se extiende y crece, hay expansión, desplazamiento de las estructuras adyacentes y erosión ósea por presión. Por RM esta lesión presenta un patrón relativamente característico con presencia de estriaciones alternantes hipointensas e hiperintensas en el seno del tumor que le dan un aspecto "cerebriforme" (Fig. 9-10).

El **papiloma exofítico,** también llamado fungiforme o evertido, es más frecuente en hombres con una predilección entre la segunda y la quinta década. Se originan en la región anterior e inferior del septo nasal y sólo cuando son grandes pueden afectar a la pared nasal lateral. No invaden los senos paranasales y excepcionalmente son bilaterales. Sin embargo, son multifocales en el 25% de los casos. Deben ser diferenciados de los papilomas cutáneos queratinizados (verruga vulgar), que ocurren mucho más frecuentemente y se localizan en el vestíbulo nasal.

El **papiloma oncocítico** predomina en la quinta década de la vida. Se localiza de forma preferente en la pared lateral de la fosa nasal o de los senos paranasales, sobre todo el maxilar y el etmoidal. Del 4 al 17% de los casos se asocian al carcinoma, siendo el más frecuente el escamoso. Su comportamiento clínico y

booksmedicos.org

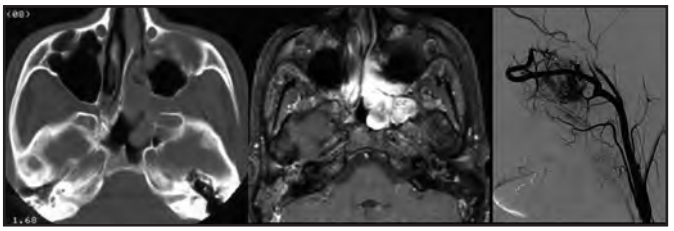

Figura 9-11. *Angiofibroma nasofaríngeo. Tomografía computarizada transversal, resonancia magnética transversal (secuencia T1 con contraste y saturación grasa) y angiografía de arteria carótida externa. nasofaríngeo. Se observa una masa localizada en la fosa pterigopalatina izquierda que se encuentra ampliada. Lateralmente se extiende por la fisura pterigomaxilar al espacio masticador y medialmente a la fosa nasal a través del foramen esfenopalatino. El estudio angiográfico confirma el carácter hipervascular de la lesión.*

radiológico, así como su tratamiento es similar al del papiloma invertido.

Tumores de partes blandas

Dentro de este apartado se incluyen las lesiones de origen muscular, nervioso, vascular y meníngeo. Los más frecuentes son los de estirpe vascular, que están representados por el angioma y el angiofibroma nasofaríngeos. Los rabdomiomas son tumores muy raros, a diferencia de su contrapartida maligna, los rabdomiosarcomas, que son el tumor maligno de partes blandas más frecuente de la infancia. Los neurinomas y neurofibromas también son poco habituales en el tracto nasosinusal. Los meningiomas extracraneales de origen nasal son raros; y entre ellos el más común es la afección nasosinusal por extensión de los de origen intracraneal.

El **angiofibroma nasofaríngeo**[6,9] es un tumor compuesto por elementos fibrosos y vasculares en proporción variable. Corresponde al 0,5% de los tumores de cabeza y cuello, y de forma característica ocurre en varones adolescentes. Se localiza de forma primaria en la fosa pterigopalatina, dado que se piensa que su lugar de origen es el foramen esfenopalatino. Posteriormente se extiende de forma muy característica a la cavidad nasal, en la región posterior y superior al cornete medio. Lateralmente se continúa a través de la fisura pterigomaxilar hacia la fosa infratemporal. En la parte superior puede extenderse a la órbita a través de la hendidura orbitaria inferior y al seno cavernoso a través del orificio redondo mayor. Una peculiaridad de este tumor es que erosiona e invade la raíz de las apófisis pterigoides y posteriormente alcanza el ala mayor del esfenoides. Clínicamente se presenta con obstrucción nasal y epistaxis. El diagnóstico, en la mayoría de los casos, se establece por los hallazgos endoscópicos y radiológicos. La endoscopia muestra una lesión expansiva, de aspecto rojo vinoso, en relación con una masa muy vascularizada posterior al cornete medio. En la TC se objetiva una tumoración expansiva en la localización anteriormente descrita, que realza intensamente con el contraste y que se extiende en grado variable por los espacios previamente mencionados. En la RM se pueden observar estructuras lineales con vacío de señal que corresponden a vasos intralesionales, lo que explica el patrón de hipervascularización en el estudio angiográfico (Fig. 9-11). No es recomendable la realización de biopsia porque puede sangrar de forma muy profusa.

Los **angiomas** son neoplasias benignas de fenotipo vascular, también llamados hemangiomas lobulares o granulomas piogénicos o épulis del embarazo. Los localizados en la cavidad nasal, la nasofaringe y los senos paranasales representan el 10% de los angiomas de la cabeza y el cuello. Se observan en dos grupos de individuos: uno, en varones de corta edad y adolescentes, y otro, en mujeres en época reproductiva. El séptum es el área más común, sobre todo el anterior, seguido de la punta de los cornetes inferior y medio. Se asocian a factores hormonales como el uso de anticonceptivos y el embarazo. Clínicamente se manifiestan como epistaxis unilateral y/o masa indolora obstructiva. Los hallazgos en la TC, que son inespecíficos, son los de tumoraciones de partes blandas, de contornos lobulados, que captan contraste ávidamente y que no se delimitan bien de las estructuras subyacentes. Los angiomas localizados en el septo nasal, cuando son grandes, pueden remodelar la pared medial del antro maxilar. En la RM muestran una señal intermedia tanto en secuencias T1 como T2. El diagnóstico diferencial se establece con otras lesiones hipervasculares como el angiofibroma y las metástasis de riñón y tiroides.

Tumores malignos[4,26,29]

Epidemiología y clínica

Los carcinomas de la cavidad nasosinusal son poco frecuentes. Constituyen el 0,5% de todas las neoplasias malignas y el 3-4% de las localizadas en la cabeza y el cuello. Los más frecuentes son los tumores de estirpe epitelial, y dentro de éstos el carcinoma de células escamosas constituye el 80-90%. Con mucha menor frecuencia se desarrollan los carcinomas de glándulas salivales accesorias (entre los que el más frecuente es el carcinoma adenoide quístico) y los adenocarcinomas, que en conjunto son responsables del 10%. Dentro de las neoplasias no epiteliales, el linfoma es la más frecuente.

La supervivencia y la recurrencia de estas lesiones está condicionada por el tipo histológico. Para los tumores de estirpe glandular la supervivencia a los 5 años es del 78%, mientras que en los escamosos es del 60%. También la localización específica se relaciona con la supervivencia, que es superior en los de localización nasal, seguida de la maxilar y de la etmoidal (77%, 62% y 48%, respectivamente, a los cinco años).

En general son tumores de muy mal pronóstico fundamentalmente por su localización y su diagnóstico generalmente tardío. El área nasosinusal define la estructura externa de la cara y se relaciona de forma estrecha con la órbita y la cavidad intracraneal, por lo que los cirujanos se resisten a la realización de cirugías agresivas que asocian deformidades faciales y gran morbilidad, que son muchas veces necesarias. El diagnóstico en fases avanzadas se explica por un crecimiento inicial indolente, que se explica porque se desarrolla en los espacios aéreos sinusales, haciéndose doloroso cuando las lesiones progresan y presentan extensión perineural, intracraneal u orbitaria. Además, los pacientes suelen presentar patología inflamatoria asociada que enmascara el proceso tumoral maligno. A pesar de todo y aunque el pronóstico de estas lesiones es malo, el uso de cirugías radicales de la base del cráneo y de tratamientos combinados que incluyen cirugía, radioterapia y quimioterapia, la mejor delimitación de los campos de irradiación y el uso de la radioterapia fraccionada, y una estadificación local más precisa con los estu-

booksmedicos.org

Figura 9-12. *Diseminación perineural. Resonancia magnética: corte coronal con secuencias potenciadas en T1 con saturación grasa tras la administración de gadolinio. Existe un engrosamiento y realce de la rama mandibular del V par y una discreta obliteración de la cisterna de Meckel. El paciente presentaba un carcinoma adenoide quístico de la glándula submaxilar.*

dios radiológicos han conseguido mejorar la supervivencia de estos procesos.

Localización y patrones de extensión: radiología

En la mayoría de ocasiones, los diferentes tipos de tumores malignos nasosinusales son imposibles de diferenciar radiológicamente. Generalmente los estudios radiológicos se realizan en pacientes con sospecha clínica de lesión tumoral (obliteración nasal unilateral y epistaxis). La TC muestra en estos casos una lesión ocupante de espacio que se asocia a signos radiológicos de agresividad, como son el carácter destructivo y permeable (Fig. 9-1). Ante estos hallazgos el diagnóstico radiológico debe sugerir el de neoplasia maligna. Si la lesión se localiza en los senos paranasales o en la región inferior de las fosas nasales, el diagnóstico más probable es el de carcinoma escamoso o carcinoma adenoide quístico, puesto que estas malignidades representan el mayor porcentaje de casos. Si se localiza en el techo de las fosas nasales se debe incluir en el diagnóstico diferencial el neuroblastoma. Por tanto, ante este tipo de lesiones el papel más importante del radiólogo no está en realizar un diagnóstico preciso, sino en establecer la localización y extensión exacta del tumor que permita la aproximación terapéutica óptima.

En el 80% de los casos el seno maxilar está implicado por dos motivos: uno, por ser la localización primaria más frecuente, y dos, por ser el que se afecta por contigüidad de forma más habitual. En el restante 20% el tumor tiene una localización nasoetmoidal. Desde esta región puede extenderse localmente o a distancia. La extensión local está condicionada por la situación de la lesión, mientras la diseminación a distancia viene más definida por el subtipo histológico.

La **extensión local** fuera de la región sinusal se traduce en alteraciones óseas, obliteración y mala definición de planos grasos y claro aumento de las partes blandas. Las alteraciones óseas consisten en erosión y expansión, destrucción, fragmentación y permeación. Este último patrón consiste en el crecimiento intramedular del tumor, lo que se traduce radiológicamente en un hueso aumentado con un patrón trabecular alterado (Fig. 9-1).

Tal como se ha mencionado anteriormente, la extensión local depende de la localización primaria del tumor. Así, en los de origen maxilar, la extensión se puede realizar a través de las diferentes paredes que lo delimitan. El crecimiento por la pared medial puede estar asociado o no a destrucción ósea. En la región posterior al ostium maxilar se encuentra la fontanela, un área anatómica que puede presentar áreas de dehiscencia que pueden permitir el paso libre del tumor. En la región anterior al ostium la extensión tumoral está asociada a destrucción ósea. De cualquier forma, cuando crece por la pared lateral de las fosas nasales puede extenderse posteriormente a la coana y secundariamente invadir la nasofaringe (Fig. 9-1) o hacerlo en sentido anterior y afectar a la vía nasolacrimal. La extensión por la pared sinusal posterior puede, de forma secundaria, afectar a la fosa pterigopalatina, lo que radiológicamente se expresa en forma de obliteración de la grasa. Desde esta localización, como se describió en la parte de anatomía, es fácil el paso del tumor a la órbita, el seno cavernoso, la cavidad oral y el espacio masticador. El crecimiento superior puede alcanzar la órbita. En este sentido es importante la valoración radiológica de la periórbita, que se observa como una línea densa en TC e hipointensa en T1, ya que su integridad permite preservar el ojo en la cirugía sin que exista por ello un mayor riesgo de recurrencia.

Cuando el tumor se localiza de forma preferente en el techo de las fosas nasales o en el etmoides, puede extenderse medialmente a la órbita o superiomente invadir la fosa craneal anterior. La lámina papirácea y la placa cribiforme son capas de hueso muy finas y fácilmente desplazables que, con frecuencia, cuando el tumor está en contacto con ellas, puede dar la sensación de destrucción e invasión en los estudios con TC. En estos casos es necesario realizar una RM que obtenga imágenes coronales potenciadas en T2 para valorar la integridad de la interfase entre la cavidad nasosinusal y el endocráneo. Un signo de gran utilidad para identificar esta integridad es la presencia de una línea hipointensa que corresponde a hueso cortical, periostio y duramadre, subyacente a una línea hiperintensa correspondiente al espacio subaracnoideo. Los cortes sagitales con secuencias T1 tras la administración de gadolinio son particularmente útiles para valorar la extensión intracraneal y diferenciar entre invasión extradural y transdural.

La **extensión a distancia** puede realizarse por vía linfática, hematógena y perineural. Las metástasis ganglionares se observan en el 5-20% de los pacientes en el momento de su diagnóstico inicial. Se localizan en los niveles I (submandibular) y II (yugular interna superior) y ocurre con más frecuencia en los tumores que afectan al seno maxilar. Las metástasis hematógenas suceden en el 10% de los casos. Son más frecuentes en el carcinoma adenoide

booksmedicos.org

quístico y en el melanoma, y afectan el pulmón, el hígado y el cerebro.

La diseminación perineural representa una forma de diseminación a distancia en la que la extensión del tumor se produce siguiendo la vaina del nervio (endoneuro, perineuro y linfáticos perineurales), que puede dirigirse hacia su origen craneal (retrógrada) o, con menos frecuencia, hacia la periferia (anterógrada). Representa una forma de extensión muy característica del carcinoma adenoide quístico, aunque también se ha descrito en otros tipos tumorales (rara vez otras entidades como la infecciosa pueden demostrar extensión perineural que simule tumor). Su aparición puede estar separada durante largo tiempo del diagnóstico inicial del tumor primario, y, en algunos casos, manifestarse en ausencia de tumor primario conocido debido a su pequeño tamaño. La presencia de una diseminación tumoral perineural condiciona un empeoramiento del pronóstico y puede cambiar el procedimiento terapéutico.

En el examen clínico los pacientes pueden estar asintomáticos o presentar una sintomatología inespecífica, como hipoestesia, quemazón o pinchazón, neuralgia o parálisis. En casos de afección de la rama maxilar del nervio trigémino puede producirse una otitis media serosa. En ocasiones los síntomas clínicos se producen como consecuencia de la extensión de la diseminación hacia la cavidad intracraneal.

Los hallazgos radiológicos (Fig, 9-12) relacionados con la diseminación perineural incluyen: 1) aumento del tamaño del foramen por el que atraviesa el nervio afecto. Este hallazgo suele ser tardío, ya que el nervio tiene un tamaño menor que el foramen que lo alberga, lo que permite que éste crezca de forma considerable antes de provocar su aumento; 2) destrucción del foramen; 3) obliteración de planos grasos; 4) engrosamiento y realce con contraste del nervio; 5) atrofia neuropática; 6) convexidad lateral de la pared lateral del seno cavernoso; 7) obliteración de la cisterna subaracnoidea del trigémino. El engrosamiento y realce del nervio afecto puede ser parcheado (por lo que los márgenes limpios en la cirugía no excluyen esta forma de diseminación), de forma que existan segmentos del nervio no afectos macroscópicamente. La RM, especialmente cuando utiliza secuencias potenciadas en T1 con contraste y saturación grasa, es la técnica radiológica más sensible en la detección precoz de esta forma de diseminación tumoral.

Neuroblastoma olfatorio o estesioneuroblastoma

Dado que realizar una descripción detallada de cada tipo de lesión tumoral maligna que puede afectar la región nasosinusal sería excesivamente largo y, como ya se ha mencionado previamente, en la mayor parte de las ocasiones los hallazgos radiológicos son inespecíficos y no permiten establecer un correcto diagnóstico diferencial entre los diferentes tipos de tumores, vamos únicamente a describir las características del neuroblastoma olfatorio, la única neoplasia localizada de forma exclusiva en esta región anatómica.

El neuroblastoma olfatorio es una tumoración neuroectodérmica que se origina en el epitelio olfatorio. Se trata de una lesión infrecuente que supone el 2-3% de los tumores malignos del tracto nasosinusal. Se distribuye en dos grupos, niños y adultos de edad media, y no tiene predilección sexual. Al originarse en las células olfatorias se sitúa, de forma preferente, en el techo de las fosas nasales. Sin embargo, puede tener una localización ectópica y situarse en la cavidad nasal inferior y en los senos paranasales. En su extensión local, de manera muy frecuente cruza la placa cribiforme y se extiende al interior de la cavidad craneal.

Clínicamente se presenta como una masa nasal solitaria que causa obstrucción nasal en el 70% y epistaxis en el 20% de los casos.

La extirpación quirúrgica completa, seguida de radioterapia, es el tratamiento de elección. A pesar del tratamiento, la recurrencia se observa en el 57% de los casos.

El pronóstico del tumor se realiza teniendo en cuenta la clasificación de Hyams y la clasificación clínica de los tumores nasosinusales de Kadish. La primera establece una graduación desde tumores bien diferenciados o tipo I a las formas más indiferenciadas o tipo IV. La segunda, los divide en estadio A, si sólo existe afección de la cavidad nasal, estadio B, si hay afección de la cavidad nasal y uno o más de los senos paranasales, y estadio C, para los que se extienden más allá de la cavidad nasal o los senos paranasales. Los peores pronósticos corresponden al tipo IV y estadio C, donde la supervivencia a los 5 años es del 40%.

Radiológicamente, estas lesiones se presentan como una masa que ocupa el techo de las fosas nasales, con extensión intracraneal y que con frecuencia presenta calcificaciones moteadas y quistes periféricos.[30] La lesión en los estudios de RM es hiperintensa en secuencias T2 y muestra un realce intenso con el gadolinio (Fig. 9-1). Angiográficamente este tumor es hipervascular.

REFERENCIAS

1. Clinical practice guideline: management of sinusitis. Subcommittee on Management of Sinusitis and Committee on Quality Improvement. Pediatrics. 2001;108:798-808.
2. García Rodríguez JA, García Sánchez JE, Gobernado Serrano M, Mensa Pueyo J, Lorente Guerrero J, Ortega del Álamo P, et al. Diagnóstico y tratamiento antimicrobiano de la sinusitis. Documento de consenso. Acta Otorrinolaringol Esp. 2003;54:449-62.
3. Branstetter BF, Weissman JL. Role of MR and CT in the paranasal sinuses. Otolaryngol Clin North Am. 2005;38:1279-99.
4. Maroldi R, Nicolai P. Imaging in treatment planning for sinonasal diseases.Secaucus, New York: Springer. 2005.
5. Sievers KW, Greess H, Baum U, Dobritz M, Lenz M. Paranasal sinuses and nasopharynx CT and MRI. Eur J Radiol. 2000;33:185-202.
6. Som PM, Curtin HD. Radiología de cabeza y cuello. Volumen 1. 4.ª edición. Barcelona: Elsevier-Mosby; 2003.
7. Rouviére H. Anatomía humana descriptiva, topográfica y funcional. Tomo 1. Cabeza y Cuello. 9.ª edición. Barcelona: Ed. Masson; 1988.
8. Adémá JM, Massegur H, Bernal M, Sprekelsen C. Ponencia oficial de la XXXI Reunión Anual de la Sociedad Española de Otorrinolaringología y Patología Cervicofacial. 1994.
9. Valvassori GE, Mafee MF, Carter BL, editors. Imaging of the head and neck. New York: Georg Thieme Verlag Stuttgart; 1995.
10. Earwaker J. Anatomic variants in sinonasal CT. Radiographics. 1993;13:381-415.
11. Schatz C, Becker T. Normal and CT anatomy of the paranasal sinuses. Radiol Clin North Am. 1984;22:107-18.
12. Shah RK, Dhingra JK. Paranasal sinus development: a radiographic study. Laryngoscope. 2003;113:205-9.
13. Pneumatization of the paranasal sinuses: normal features of importance to the accurate interpretation of CT scans and MR images. AJR Am J Roentgenol. 1993;160:1101-40.

booksmedicos.org

14. Daniels DL, Mark LP, Ulmer JL, Mafee MF. Osseous anatomy of pterigopalatine fossa. AJNR Am J Reuroradiol. 1998;19:1423-32.
15. Stammberger H. Functional endoscopio sinus surgery: The Messerklinger Technique. Philadelphia: Decker; 1991.
16. Babbel RW, Harnsberger HR, Sonkens J, Hunt S. Recurring patterns of inflammatory sinonasal disease demonstrated on screening sinus CT. AJNR Am J Neuroradiol. 1992;13:903-12.
17. Anzai Y, Yueh B. Imaging evaluation of sinusitis: Diagnostic performance and impact on health outcome. Neuroimaging Clin N Am. 2003;13:251-63.
18. Lindbaek M, Johnsen UL, Kaastad E, Dolvik S, Moll P, Laerum E, et al. CT findings in general practice patients with suspected acute sinusitis. Acta Radiol. 1996;37:708-13.
19. Lund VJ, Mackay IS. Staging in rhinosinusitis. Rhinology. 1993;31:183-4.
20. Hopkins C, Browne JP, Slack R. The Lund-Mackay staging system for chronic rhinosinusitis: how is to used and what does it predict? Otolaryngol Head Neck Surg. 2007;137:555-61.
21. DeShazo RD, O'Brien M. A new classification and diagnostic criteria for invasive fungal sinusitis. Arch Otolaryngol Head Neck Surg. 1997;123:1181-8.
22. Aribandi M, McCoy VA. Imaging features on invasive and noninvasive fungal sinusitis: a review. Radigraphics. 2007;27:1283-96.
23. Larson TL. Sinonasal inflammatory disease: pathophysiology, imaging, and surgery. Semin Ultrasound CT MR. 1999;20:379-90.
24. Tami TA. Granulomatous diseases and chronic rhinosinusitis. Otolaryngol Clin North Am. 2005;38:1267-78.
25. Illner A, Davidson HC, Harnsberger HR. The silent sinus syndrome: clinical and radiographics findings. AJR Am J Roentgenol. 2002;178:503-6.
26. Barnes L, Eveson JW, Reichart P, Sidransky D. Pathology and genetics head and neck tumours. World Health Classification of Tumours. 2005.
27. Eller R, Sillers M. Common fibro-osseous lesions of the paranasal sinuses. Otolaryngol Clin North Am. 2006;39:585-600.
28. Ojiri H, Ujita M, Tada S. Potentially distinctive features of sinonasal inverted papilloma on MR imaging. AJR Am J Roentgenol. 2000;175:465-8.
29. Loevner LA, Sonners AI. Imaging of neoplasms of the paranasal sinuses. Neuroimaging Clin N Am. 2004;14:625-46.
30. Som PM, Lidov M, Brandwein M. Sinonasal esthesioneuroblastoma with intracranial extension: marginal tumor cysts as a diagnostic MR finding. AJNR Am J Neuroradiol. 1994;15:1259-62.

booksmedicos.org

booksmedicos.org

10
La órbita y las vías ópticas

A. Sáiz Ayala, E. Santamaría Liébana, E. Murías

MÉTODOS DE IMAGEN EN LA ÓRBITA

Radiología convencional

La radiografía simple de cráneo (Fig. 10-1) es una técnica diagnóstica adecuada en pacientes con traumatismo craneal con sospecha de fractura ósea, herida penetrante o cuerpo extraño radiopaco. En los niños estaría indicada en traumatismo con sospecha de fractura o herida penetrante, en caso de sospecha de malos tratos y sobre todo en menores de dos años. Las proyecciones de Water, Caldwell, y lateral siguen estando indicadas en la patología traumática de la órbita, evitando en algunos casos la radiación que supone la tomografía computarizada (TC). En la actualidad la TC ha sustituido a la radiología simple en el estudio de lesiones fibro-óseas o calcificadas.[1,2]

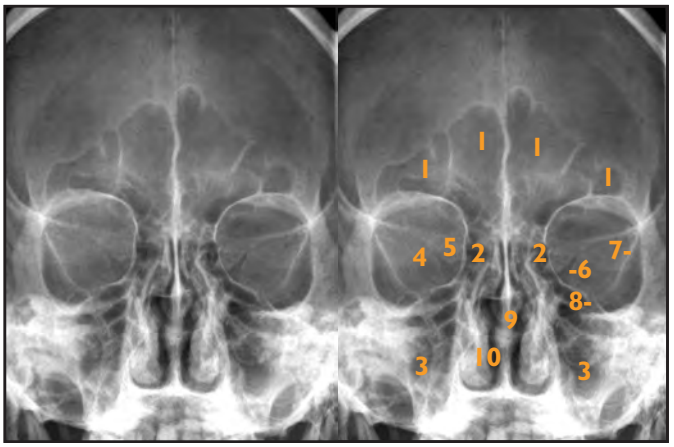

Figura 10-1. *Radiología convencional de la órbita. A) Proyección de Caldwell. Permite visualizar los senos frontales (1) y etmoidales (2), pero el maxilar se superpone a otras estructuras del hueso temporal (3). Entre el ala mayor del esfenoides (4) y el ala menor (5) se visualiza la hendidura orbitaria superior (6). La línea innominada del ala mayor del esfenoides (7) corresponde al cambio de angulación de la misma en su tercio medio. En el suelo de la órbita se visualiza el conducto infraorbitario lesionado frecuentemente en las fracturas del suelo. El tabique nasal (9) y el cornete inferior (10) también se visualizan bien en esta proyección. B) Proyección lateral. Permite visualizar la silla turca (s), el seno esfenoidal (E), el seno frontal (1) y el seno maxilar (2), así como el seno etmoidal (3). En esta proyección puede valorarse el techo (flechas blancas) y el suelo (cabezas de flechas) de la órbita. Además, permite identificar el cavum (R), el paladar (p) y las primeras cervicales (C1-C3).*

Ultrasonidos

La ecografía es el método de elección en la evaluación del globo ocular tras la exploración clínica. Por su inocuidad y bajo coste se debería incorporar también en el estudio inicial de las enfermedades retrorbitarias, sobre todo en pediatría (Fig. 10-2). Es una técnica operador-dependiente, por lo que los métodos tomográficos más estándares la han desbancado en la mayoría de centros. Los ultrasonidos son menos efectivos que la TC o la resonancia magnética (RM) para detectar la presencia de lesiones tumorales en la órbita. Son más útiles para las lesiones localizadas en la órbita anterior que para las localizadas en la región retrobulbar, y están particularmente indicados en la evaluación de las lesiones quísticas. Los ultrasonidos combinados con el Doppler pue-

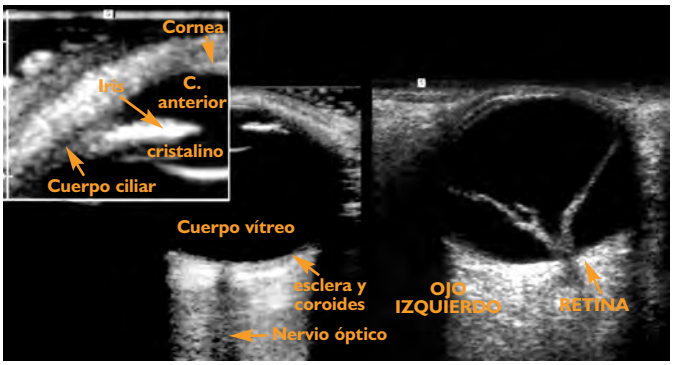

Figura 10-2. *Ecografía ocular. A) Anatomía ecográfica del globo ocular. La ecografía modo-B permite explorar el polo anterior, el cuerpo vítreo y el nervio óptico. La cámara anterior, el cristalino, el cuerpo ciliar y el iris pueden ser evaluados de forma inocua y con gran resolución espacial. B) Desprendimiento seroso de retina con la forma característica en "V" desde la ora serrata hasta la papila.*

booksmedicos.org

TABLA 10-1
Espacios anátomo-quirúrgicos de la órbita

Espacio	Límites	Contenido
Subperióstico	Entre el periostio y las paredes orbitarias	Espacio virtual (sangre, pus, aire)
Preseptal	Anterior al septo orbitario	Párpado, saco-vías lacrimales, grasa
De Tenon	Entre la fascia bulbi o cápsula de Tenon y la esclerótica	Espacio virtual (material inflamatorio o tumoral)
Intraconal	Dentro del cono orbitario (músculos rectos)	Grasa, fascículo óptico, ganglio ciliar
Extraconal	Entre el periostio y el cono orbitario	Músculos oblicuos, grasa extraconal y glándula. lacrimal
Perióptico	Entre el fascículo óptico-piamadre y sus vainas meníngeas externas	Líquido cefalorraquídeo en comunicación con cisternas basales
Ápex	En el vértice orbitario en comunicación con el canal óptico y hendiduras orbitarias	Inserciones de músculos (anillo de Zinn) Entrada de la arteria oftálmica y el nervio óptico

den dar información sobre la vascularización del tumor o la hemodinámica de la lesión vascular. Por último, la punción por aspiración con aguja fina dirigida por ecografía es un procedimiento rápido, económico, de fácil realización y que puede llevar al diagnóstico histológico de las masas orbitarias.[3,4]

Tomografía computarizada

La **técnica estándar** en equipos helicoidales modernos consiste en realizar cortes axiales finos (de 1,5 a 3 mm de espesor; *pitch:* 1, intervalo de reconstrucción: 1-3 mm; matriz: 512) que incluyen toda la órbita. Con los modernos equipos de TC multicorte de 16 o 64 canales se pueden obtener imágenes coronales y sagitales "reconstruidas" (reconstrucción multiplanar) o 3D de alta calidad (vóxel isotrópico) a partir de los cortes fuente de 0,5 mm. Este método permite localizar la patología en los distintos **espacios anatomo-quirúrgicos de la órbita** (Tabla 10-1). La utilización de radiación ionizante debe limitar su uso especialmente en pacientes pediátricos, donde la RM permite una exploración óptima de la órbita. El uso de contraste intravenoso está indicado en la mayoría de lesiones ocupantes de espacio de la órbita y el globo ocular, salvo cuando la TC se utiliza como método complementario a la RM para la evaluación de la órbita ósea o para descartar la presencia de calcificaciones[2,5,6] (Fig. 10-3).

TABLA 10-2
Indicaciones actuales de la tomografía computarizada y la resonancia magnética de la órbita

TC
Exoftalmos agudo (fístula arteriovenosa, sangrado)
Traumatismo orbitario y ocular (cuerpos extraños)
Patología inflamatoria aguda
Lesiones óseas de la órbita (osteomas, displasia fibrosa, etc.)
Lesiones calcificadas: retinoblastoma, osteoma coroideo, drusas del nervio óptico, meningioma psamomatoso, flebolitos
RM
Lesiones intraoculares (melanoma, hemorragias, desprendimientos, etc.)
Lesiones tumorales y vasculares de la órbita
Lesiones del ápex, fisuras orbitarias y canal óptico
Lesiones tumorales del fascículo y vías ópticas
Orbitopatía tiroidea
Papiledema, neuritis óptica, nistagmo
Alteraciones del campo visual o de la mirada conjugada

RM: resonancia magnética; TC: tomografía computarizada.

Resonancia magnética

La RM es la técnica de elección en la mayor parte de la patología orbitaria y neuro-oftalmológica (Tabla 10-2). La **antena de cráneo** es óptima para exploración rutinaria de ambas órbitas y las vías ópticas, junto con el resto de las estructuras intracraneales, mientras que las pequeñas **antenas de superficie** de 3 o 5 pulgadas están indicadas cuando se quiere explorar únicamente la órbita anterior y el propio globo ocular (Fig. 10-4). Las secuencias potenciadas en T1 y T2 combinadas con técnicas de supresión de la grasa permiten obtener un alto contraste tisular y deben obtenerse en varios planos en la exploración rutinaria de la órbita (Fig. 10-

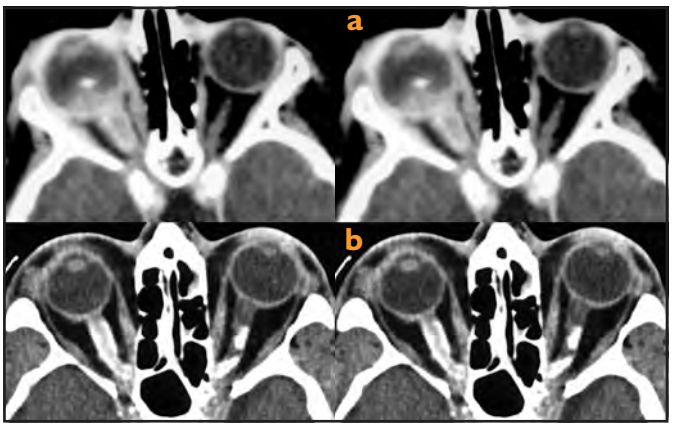

Figura 10-3. *Indicaciones de tomografía computarizada en la órbita. a) Diseminación perineural de retinoblastoma. La tomografía computarizada muestra una masa calcificada en un neonato con realce de las cubiertas del fascículo óptico ipsilateral. b) Meningioma psamomatoso bilateral calcificado. En estos casos la resonancia magnética puede no detectar la presencia de calcio característica de este tipo de tumor.*

booksmedicos.org

5). La utilización de contraste intravenoso (gadolinio) está indicada en la evaluación de la patología tumoral. Cuando se sospeche **lesión vascular** se pueden realizar secuencias de angio-RM (3D PC, 2D y 3D TOF, TRICK o 3D-SPGR dinámicas poscontraste), que permiten una evaluación hemodinámica de la lesión y disminuyen en muchos casos la necesidad de estudios angiográficos convencionales más invasivos. Los protocolos de exploración de la órbita con RM varían según las indicaciones clínicas[7-9] (Tabla 10-3).

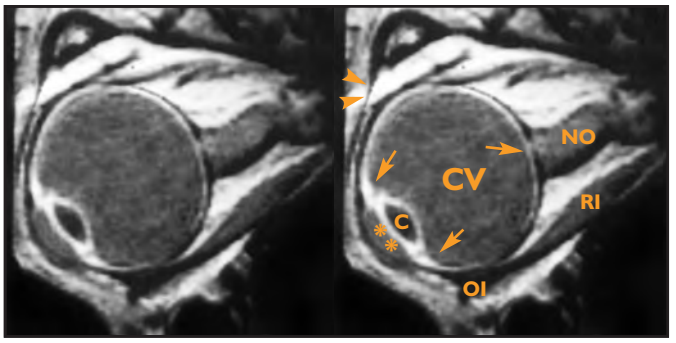

Figura 10-4. *Resonancia magnética de globo ocular con antena de superficie. La alta resolución espacial y de contraste permiten identificar la cámara anterior (**), el cristalino (c), el iris (cabezas de flecha negra) el cuerpo vítreo (CV), el nervio óptico (NO) y la papila óptica (flecha blanca). OI oblicuo inferior; RI: recto inferior.*

TUMORES OCULARES

Retinoblastoma

Es un tumor altamente maligno que surge de las células neuroectodérmicas de la retina. Existen casos esporádicos y formas hereditarias autonómicas dominantes habitualmente bilatera-

TABLA 10-3
Protocolos de resonancia magnética de la órbita

Plano	Secuencia	TR	TE	TI	FOV	Gr/E		Nex	LTE	Matriz
Tumor										
Sag	T1	300	12		24	5/1		2	1	256 × 192
Ax	FSE T1	500	12		18	3/0,3		3	2	256 × 192
Cor	FSE T1	400	12		16	3/0,3		2	2	256 × 224
Cor	FSE T2	4.800	109		16	3/0,3		4	16	256 × 256
Ax	FSE T1 FS GD	560	9,2		18	3/0,3		3	2	256 × 224
Cor	FSE T1 FS GD	550	9,2		18	3/0,3		3	2	256 × 224
Graves										
Plano	**Secuencia**	**TR**	**TE**	**TI**	**FOV**	**Gr/E**		**Nex**	**LTE**	**Matriz**
Ax	FSE T1	600	9,5		18	3 /0,3		4	2	256 × 192
Cor	FSE T1	600	9,5		18	3 /0,3		4	2	256 × 192
Cor	STIR FSE 90	4.000	31,1	150	16	4 /0,5		3	10	256 × 224
Neuritis Óptica										
Plano	**Secuencia**	**TR**	**TE**	**TI**	**FOV**	**Gr/E**		**Nex**	**LTE**	**Matriz**
Sag	T1	300	12		24	5/1		2	1	256 × 192
Cor	STIR	4.000	31,2	150	16	4/0,5		4	10	256 × 224
Ax	FSE T2 FS	4.800	109		16	3/0,5		4	16	256 × 192
Ax	FSE T1 FS Gd	700	12		18	3/0,0		3	2	256 × 224
Cor	FSE T1 FS Gd	550	12		18	3/0,5		3	2	256 × 224
Cráneo	T1-FLAIR Gd	2.034	7,7		24 × 18	5/1,5	750	2	2	256 × 256
	FLAIR Gd	8.002	123		24 × 18	4/0,0	2000	1	2	256 × 192

Ax: axial; Sag: sagital; Cor: coronal; E: espacio entre cortes; FLAIR: *fluid atenuation inversion recovery;* FOV: campo de visión (cm); FS: *fat sat* (saturación de la grasa); FSE: *fast spin eco;* Gd: gadolinio; Gr: grosor de corte; LTE: longitud de tren de ecos; Nex: número de excitaciones; TE: tiempo de eco (ms); TI: tiempo de inversión (ms); TR: tiempo de repetición (ms).

TABLA 10-4
Características clínico-radiológicas de las principales causas de leucocoria

	Porcentaje	Edad	Bilateral	ca+	Atenuación Alta (TC)	Realce TC-RM	Tamaño Globo	
Retinoblastoma	50%	8-23 meses	30-50%	90%	++	++	Normal o aumentado	
PVPH	28%	Nacimiento	Raro	-	+	++	Microftalmia	+ DH + N
Enfermedad de Coat	16%	4-10 años	No	-	++	–	Normal	+ DR
Endoftalmitis (toxocara)	16%	2-11 años	Raro	-	+	+	Normal	
Retinopatía proliferativa	3-5%	Prematuros	100%	+/–	+	+/–	Normal o micro	+ DR
Astrocitoma retiniano	1-3%	Niños	Raro	+/–	+	+	Normal	+ ET o NF
Catarata congénita	2-3%	Nacimiento	33%	Frec.	+	–	Normal	

(+): presente o aumentado; (–): no presente o disminuido; (+/–): variable; DH: desprendimiento de hialoides; DR: desprendimiento de retina; ET: esclerosis tuberosa; N: niveles; NF: neurofibromatosis; PVPH: persistencia de vítreo primario hipertrófico; RM: resonancia magnética; TC: tomografía computarizada; Cat: calcificaciones; Frec: Frecuente.

booksmedicos.org

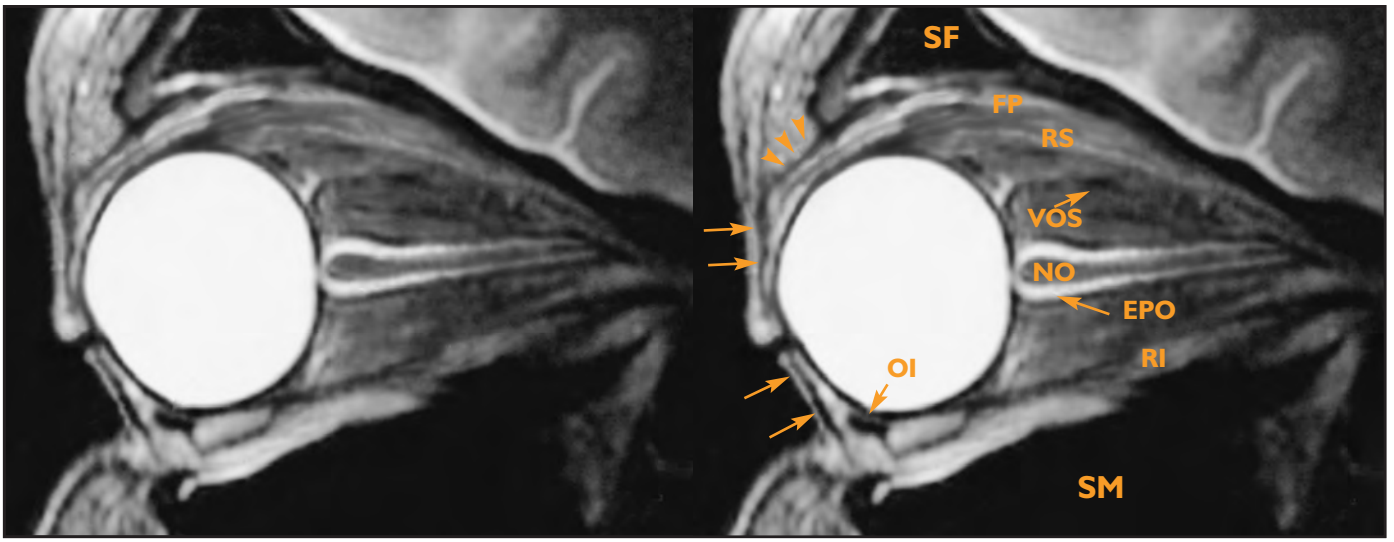

Figura 10-5. *Anatomía de la órbita. Imagen de resonancia magnética sagital-oblicua de la órbita potenciada en T2 a la altura del nervio óptico. EP: elevador del párpado; EPO: espacio perióptico; NO: nervio óptico; OI: oblicuo inferior; RI: músculo recto inferior; RS: recto superior; SF: seno frontal; SM: seno maxilar superior. Septo orbitario (puntas de flecha negra); músculo orbicular del párpado (flechas blancas).*

les. Clínicamente se presenta como una leucocoria (reflejo blanquecino-amarillento de la pupila) (60%), estrabismo o glaucoma. El retinoblastoma justifica hasta el 50% de los casos de leucocoria en la infancia (Tabla 10-4). Afecta a niños menores de 5 años y en un 70% son unilaterales. Las formas bilaterales se pueden asociar a pinealoma (retinoblastoma trilateral). Puede presentar metástasis hasta dos años después del diagnóstico. En la TC se presenta como una masa intraocular calcificada (90%) y con moderado realce. En la RM suele ser hipointenso en T2 y discretamente hiperintenso en T1, y se pueden demostrar dos patrones de crecimiento: endofítico y exofítico.[10-12]

Melanoma de coroides

Es el tumor intraocular primario maligno más frecuente del adulto (5% de los melanomas). La gran mayoría surgen de la coroides (85%), seguidos por los del cuerpo ciliar (9%) y del iris (6%). Inicialmente muestra una forma aplanada o lenticular y, posteriormente, cuando rompe la membrana de Bruch, puede adquirir su forma de "champiñón" característica, que se asocia habitualmente a un desprendimiento de retina seroso exudativo o hemorrágico (Fig. 10-6). La **extensión extraocular (transescleral)** o hacia el nervio óptico **(perineural)** implica mal pronóstico. Un 90% produce metástasis a distancia. El diagnóstico inicial se hace por oftalmoscopia, angio-fluoresceingrafía o eco-Doppler. En la TC se presentan como masas sólidas intraoculares hiperdensas en el estudio basal con moderado realce, lo que puede ayudar a diferenciarlos de los hemangiomas. En RM la presencia de melanina (pigmento paramagnético) invierte la señal habitual de las lesiones tumorales. Este método permite evaluar con mayor precisión la posible extensión extraocular cuando el tumor atraviesa la membrana de Bruch, incluso en estadios iniciales.[5,6,13]

TABLA 10-5
Causas de engrosamiento de la musculatura extraocular

	Frecuentes	Infrecuentes
Inflamatorias	Graves Miositis Psedotumor	Acromegalia Cisticercosis, triquinosis, micosis Amiloidosis, lupus, Sjögren, Sarcoidosis, TB, Wegener
Congestión venosa	Fístula CC	Trombosis del seno caveroso Tolosa-Hunt, tumores del ápex orbitario
Tumorales	Metástasis	Rabdomiosarcoma Neurofibroma plexiforme Linfoma, leucemia Hemangioma, hemangiopericitoma
Otras	Hematoma	Reacción cuerpo extraño

CC: carótido cavernosa; TB: tuberculosis.

TUMORES DE LA ÓRBITA

Lesiones de la musculatura extrínseca ocular

Enfermedad de Graves u orbitopatía tiroidea

Es la causa más frecuente de afección orbitaria en el adulto (35%). Es una enfermedad de origen autoinmune en la que existe una inflamación de la musculatura extrínseca ocular y otros tejidos conectivos de la órbita (Tabla 10-5). Afecta predominantemente a mujeres (en una proporción de 5:1) de edad media (30-50 años) con trastornos tiroideos que presentan exoftalmos bilateral y retracción palpebral. En la TC existen hallazgos en un 70% de los casos y característicamente se observa un engrosamiento fusiforme del vientre muscular que respeta la inserción tendinosa en el globo. Los músculos recto inferior y recto interno son los más frecuentemente afectados. La RM permite valorar además la actividad inflamatoria de la enfermedad[14,15] (Fig. 10-7).

booksmedicos.org

TABLA 10-6
Clasificación del pseudotumor orbitario

Categoría	Hallazgos en imagen
Dacrioadenitis	Glándula lacrimal engrosada
Epiescleritis, tenonitis, perineuritis	Engrosamiento difuso de la pared ocular o nervio óptico
Masa localizada	Infiltración en cualquier localización de la órbita
Miositis	Engrosamiento uniforme de uno o más músculos incluyendo sus inserciones en el globo ocular

TABLA 10-7
Diagnóstico diferencial del pseudotumor orbitario

- Orbitopatía tiroidea
- Neoplasias (linfoma, metástasis)
- Infección (hongos, VIH, sífilis, tuberculosis)
- Inflamación (escleritis, endoftalmitis, miositis infecciosa, micosis)
- Fístula carótido cavernosa
- Sarcoidosis, Sjögren, Erdheim Chester, amiloidosis
- Vasculitis (poliarteritis nodosa, granulomatosis de Wegener)
- Conectivopatías (lupus, artritis reumatoide, esclerodermia)

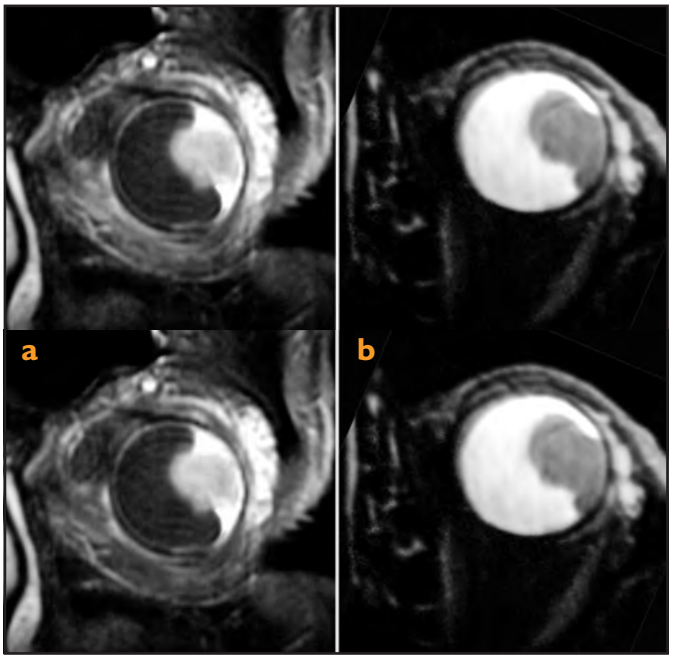

Figura 10-6. *Melanoma coroideo. a) En la imagen coronal potenciada en T1 con supresión de la grasa se observa una masa intraocular hiperintensa que se asocia de desprendimiento de retina hemático. b) La secuencia potenciada en T2 con supresión grasa muestra una baja intensidad de la masa. Estos hallazgos "atípicos" para una masa tumoral habitual sugieren la presencia de melanina (pigmento paramagnético).*

Pseudotumor orbitario

Es la causa más frecuente de masa intraorbitaria en el adulto (5-8% de todas las masas). Histológicamente se trata de un infiltrado inflamatorio mixto de localización unilateral o bilateral (25%). Clínicamente se presenta en forma de una oftalmoplegia dolorosa, exoftalmos unilateral y quemosis conjuntival que responde dramáticamente al tratamiento con corticoides. Existen varios **patrones clínico-radiológicos** (Tabla 10-6), pero la **miositis** es el más frecuente. Suele ser unilateral (70%) y afectar a uno o varios músculos (50%), sobre todo los rectos inferiores y laterales. Es característico el engrosamiento de la inserción anterior del músculo (43%) y de la propia úvea-esclera (33%). En la **RM** es característica la hipointensidad de las lesiones en las secuencias T2 y el intenso realce en las secuencias SE-T1 con contraste y supresión de la grasa (Fig. 10-8). El diagnóstico diferencial es muy amplio y en muchas ocasiones precisa biopsia cuando no existe respuesta a los corticoides[16,17] (Tabla 10-7).

Lesiones del fascículo óptico

Glioma óptico

Representa el 3-4% de todos los tumores orbitarios y el 66% de los tumores del nervio óptico. Existen dos formas clínicas diferentes: a) la infantil (edad media: 5 años) y b) la del adulto, que es más agresiva. La primera es con mucho la más frecuente, ya que es el tumor del nervio óptico más frecuente en la infancia, asocia-

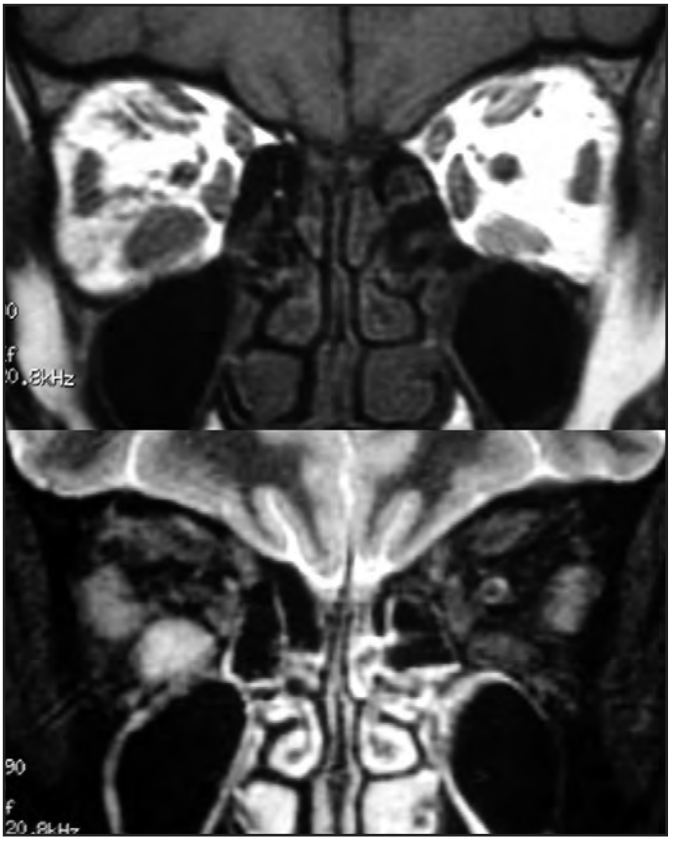

Figura 10-7. *Enfermedad de Graves en fase inflamatoria. A) La secuencia de resonancia magnética potenciada en T1 en el plano coronal muestra un engrosamiento de los músculos orbitarios más marcado del recto inferior derecho. B) La imagen coronal T2 con supresión de la grasa pone de manifiesto la afectación del vientre muscular del recto inferior (RI) marcadamente hiperintenso compatible con edema e infiltración aguda del mismo. Este tipo de paciente se beneficiará del tratamiento con bolo de corticoides.*

booksmedicos.org

TABLA 10-8
Causas de engrosamiento del fascículo óptico

	Frecuentes	Infrecuentes
Tumorales	Glioma	Hemangioblastoma
	Meningioma	Hemangiopericitoma intraconal
		Linfoma, leucemia
		Metástasis (pulmón, mama)
		Invasión local (retinoblastoma, melanoma)
		Coristomas
Inflamatorias	Neuritis óptica	Sarcoidosis, Wegener
		Pseudotumor (escleritis-perineuritis)
		Toxoplasmosis, sífilis, tuberculosis
		Graves

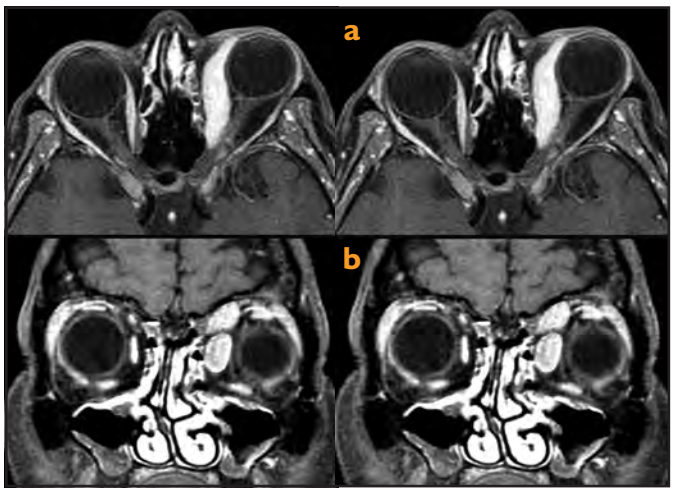

Figura 10-8. *Inflamación idiopática de la órbita (pseudotumor). a) Imagen axial de resonancia magnética potenciada en T1 tras la inyección de gadolinio y con saturación de la grasa muestra un engrosamiento difuso del músculo recto interno que afecta a su inserción en la esclera. b) En el plano coronal se aprecia la participación del músculo oblicuo superior que ocupa en ángulo superointerno de la órbita. Los músculos muestran un realce intenso y no existe afectación significativa de la grasa orbitaria.*

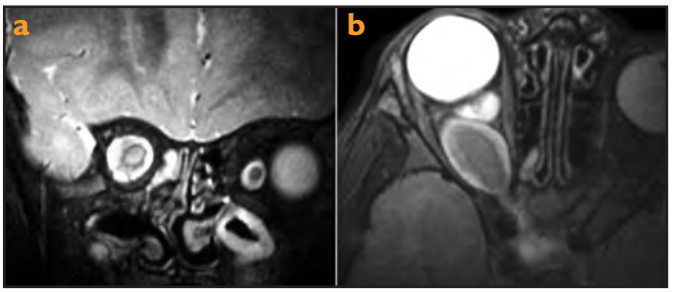

Figura 10-9. *Glioma del nervio óptico. Paciente de 9 años de edad con neurofibromatosis tipo I. Las imágenes de resonancia magnética potenciadas en T2 en el plano coronal (a) y axial (b) muestran un marcado engrosamiento difuso y tortuosidad del fascículo óptico derecho con hiperintensidad periférica característica (aracnoiditis reactiva). Existe además extensión posterior hacia la región quiasmática.*

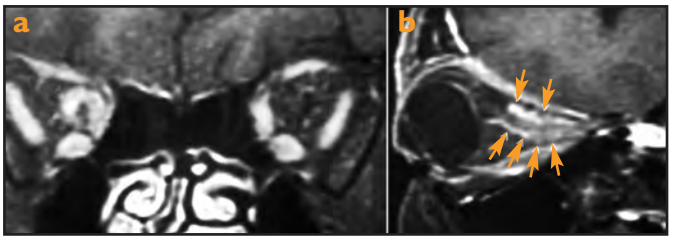

Figura 10-10. *Meningioma de las cubiertas del nervio óptico. Las imágenes coronal (a) y sagital (b) potenciadas en T1 con saturación de la grasa y contraste (Gd) muestran un realce difuso, irregular y periférico de las cubiertas del nervio óptico (signo del "raíl de tranvía") (puntas de flecha blancas). Nótese en a) la señal hipointensa del fascículo óptico central a la lesión que realza periféricamente.*

do entre el 33 y el 50% con neurofibromatosis tipo I. Son lesiones neurogliales de muy bajo grado (astrocitoma pilocítico juvenil) o incluso hamartomatosas. Suelen extenderse al quiasma o la vía óptica (50%). En la **TC** se pueden presentar como un engrosamiento difuso o fusiforme del nervio óptico con un aumento del calibre del canal óptico (Tabla 10-8). En la **RM** son isointensos o hipointensos en T1 e isointensos en T2 y muestran un grado de realce variable[18,19] (Fig. 10-9).

Meningioma del nervio óptico

El meningioma de la vaina del nervio óptico representa menos del 1% de todos los meningiomas, pero constituye el 3-5% de los tumores de la órbita. Sólo el 10% de los meningiomas de la órbita es primario, mientras que el 90% procede de zonas adyacentes a ella. Se presenta típicamente en mujeres (en una proporción de 3:1) de mediana edad (30-50 años). Radiológicamente se presenta como una masa difusa infiltrante de crecimiento circunferencial al nervio óptico, con apariencia fusiforme (10%) o tubular (65%). Es característico un realce de las cubiertas del nervio óptico que produce el aspecto de "raíles de tren" (*railroad* o *tram-track sign*)[18,20] (Fig. 10-10). Igualmente son frecuentes las calcificaciones en placa o difusas a lo largo del nervio óptico (forma psamomatosa).

Tumores neurogénicos

El **schwannoma o neurilemoma** es un tumor benigno de lenta evolución que representa entre el 1 y el 6% de todos los tumores orbitarios. Predominan en mujeres entre los 20 y los 50 años y radiológicamente se presentan como lesiones homogéneas, encapsuladas, con realce moderado o intenso, áreas quísticas o hemorrágicas, y raras veces calcificaciones (Fig. 10-11). Los **neurofibromas** están constituidos por una mezcla de células de Schwann, axones, fibroblastos y células perineurales. Los **neurofibromas plexiformes** son tumores de bajo grado característicos de la neurofibromatosis tipo-1 (enfermedad de von Recklinghausen), muy frecuentemente de localización órbito-facial (33%), que se asocian a ausencia o hipoplasia del ala mayor del esfenoides (Fig. 10-12). Se presentan en las dos primeras décadas de la vida y producen proptosis unilateral, estrabismo y masa multilobulada "vermiforme" palpable. Radiológicamente son lesiones infiltrantes muy vascularizadas, mal definidas o multinodulares en forma de "gusanos" (forma difusa), con realce moderado o intenso tanto en RM como en TC. Otros hallazgos frecuentemente asociados a la neurofibromatosis tipo-1 son la presencia de glio-

booksmedicos.org

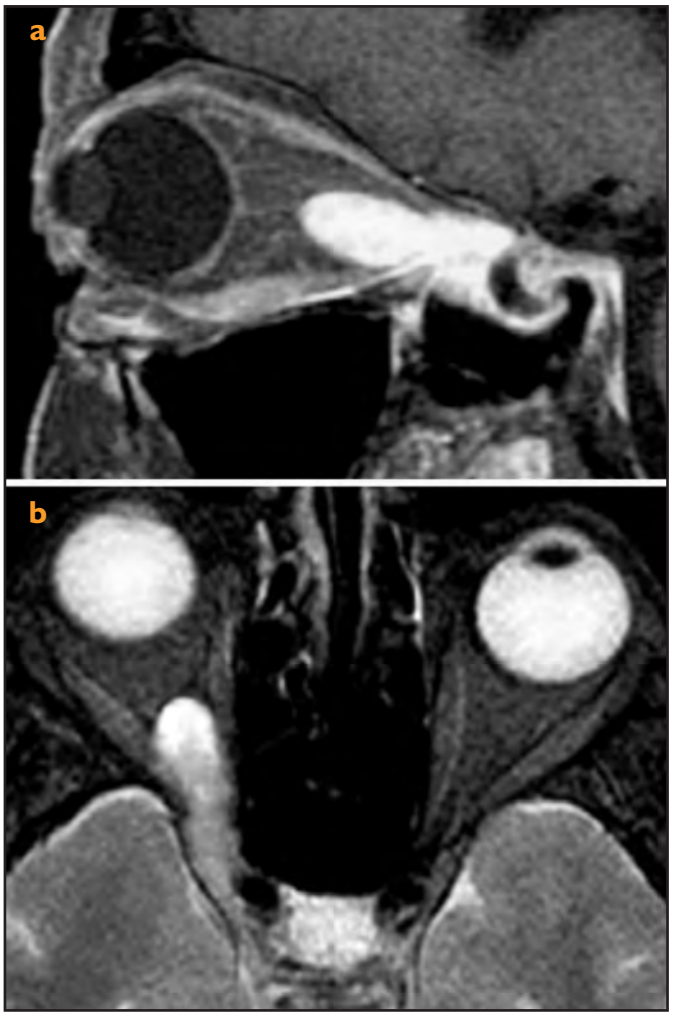

Figura 10-11. *Neurilemoma o schwannoma orbitario. A) La imagen sagital potenciada en T1 con contraste y supresión de la grasa muestra una masa intraconal bien definida que capta contraste homogéneamente. B) El plano axial potenciado en T2 con supresión grasa muestra la extensión hacia el seno cavernoso a través de la hendidura orbitaria superior siguiendo el trayecto del III par craneal.*

TABLA 10-9
Localización habitual de los tumores orbitarios

Intraconales	Extraconales
Frecuentes	
Hemangioma cavernoso	Hemangioma capilar
Meningioma del nervio óptico	Granuloma colesterol
Glioma del nervio óptico	Dermoide
Linfoma	Tumores de la glándula lacrimal
Linfangioma	Linfangioma
Hemangiopericitoma	Tumores neurogénicos
Rabdomiosarcoma	Rabdomiosarcoma
Metástasis	Plasmocitoma y metástasis
Infrecuentes	
Hemangioma capilar	Histiocitoma fibroso
Neurofibroma	Hemangiosarcoma
Schwannoma	Hemangiopericitoma

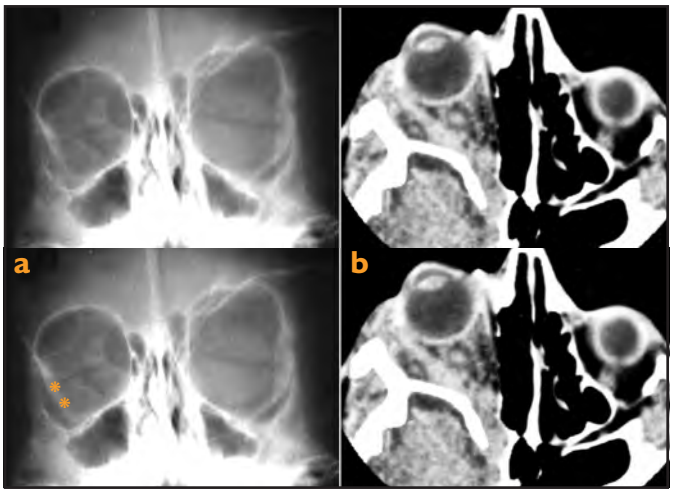

Figura 10-12. *Neurofibromatosis plexiforme orbitario. A) Importante aumento del reborde orbitario con desaparición de la línea innominada (*) y ensanchamiento de la hendidura orbitaria. B) El plano axial de la tomografía computarizada muestra la displasia orbitaria del ala mayor, así como una masa infiltrativa con afectación preseptal y retrobulbar asociada a proptosis.*

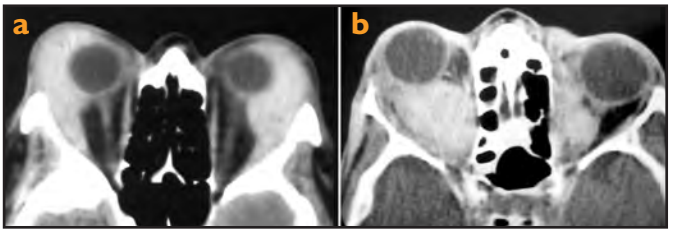

Figura 10-13. *Linfoma orbitario. a) La tomografía computarizada coronal con contraste revela la presencia de masas lacrimales bilaterales con intenso realce. De forma característica las masas se "amoldan" al globo ocular. b) Otro paciente con masas sólidas infiltrantes con moderado realce en ambas órbitas. Las lesiones afectan al espacio intrazonal, pero se extienden al espacio extraconal y preseptal.*

mas del nervio óptico bilaterales, meningiomas, buftalmos y lesiones focales de la sustancia blanca tanto en fosa posterior como en el diencéfalo.[5,14,15]

Tumores linfoproliferativos

Representan entre el 10 y el 15% de las masas orbitarias y el 55 % de las masas malignas de la órbita. En este grupo se incluyen un grupo muy heterogéneo de tumores con características clínicas distintivas que precisan estudios histológicos, inmunológicos, moleculares y genéticos para ser definidos con precisión. Los **linfomas malignos** representan el 60-90% y el tipo más frecuente es el linfoma de células B, seguido del linfoma no Hodgkin de bajo grado y el linfoma extranodal asociado a las mucosas o linfoma tipo MALT. Clínicamente se expresan como masas indoloras o de crecimiento fulminante. La glándula lacrimal es el lugar de origen más frecuente del linfoma orbitario (25-32%), aunque se puede localizar en cualquier zona de la órbita con cierta predilección por los espacios presental y subconjuntival. Son características la afección bilateral (25%) y la existencia de múltiples focos metacrónicos (32-37%). En la TC

booksmedicos.org

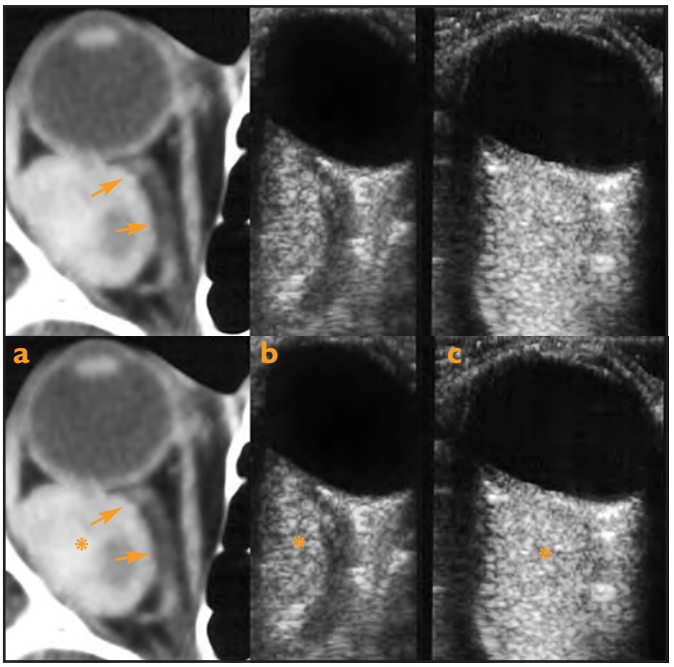

Figura 10-14. *Hemangioma cavernoso intraconal. a) La tomografía computarizada axial con contraste muestra una masa bien definida, intraconal y con moderado realce. La masa desplaza al nervio óptico medialmente (flechas). La diplopia es el signo más precoz seguido de proptosis progresiva y sólo en estadios finales disminución de la agudeza visual por compresión del nervio óptico. b) y c) La ecografía orbitaria muestra una masa sólida hiperecogénica que desplaza al nervio óptico.*

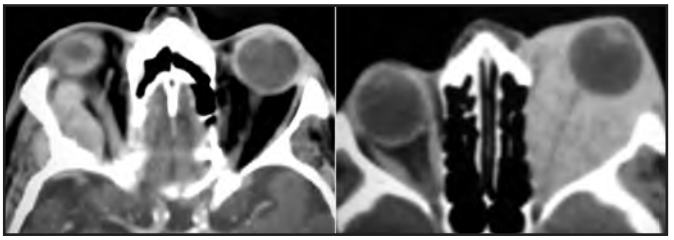

Figura 10-15. *Metástasis orbitarias. a) Metástasis de carcinoma de próstata. La tomografía computarizada (TC) muestra una masa infiltrante en la pared externa de la órbita con esclerosis e hipertrofia de la misma y extensión a la fosa temporal y la fosa cerebral media. b) Metástasis de carcinoma de estómago. La TC axial muestra una infiltración difusa de todos los espacios de la órbita con marcada proptosis y "estiramiento" del fascículo óptico.*

se presentan como masas sólidas, homogéneas, infiltrativas con realce homogéneo. Característicamente puede existir masa sólida tumoral a ambos lados del hueso orbitario sin destrucción aparente del mismo[15,17,19] (Fig. 10-13).

Lesiones vasculares

Las **varices orbitarias o malformaciones venosas de la órbita** producen proptosis intermitente, diplopia o cuadros de proptosis aguda secundarios a trombosis o hemorragia espontáneas. Característicamente estas lesiones aumentan de volumen con las maniobras gravitacionales o de Valsalva, lo que puede ser

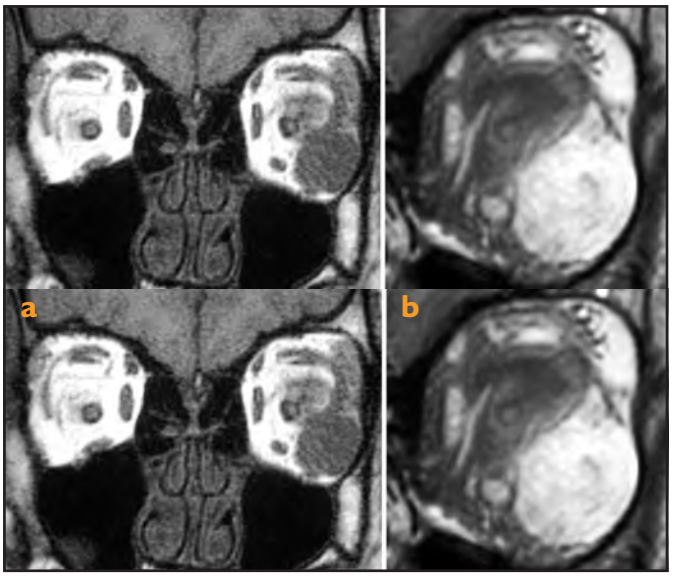

Figura 10-16. *Radiomiosarcoma. a) Resonancia magnética (RM) potenciada en T1 en el plano coronal que muestra una masa sólida ovoidea extraconal isointensa con los músculos extraoculares. b) La RM coronal SE-T1 posgadolinio y con saturación de la grasa muestra el realce de la lesión y pone de manifiesto la falta de un buen plano de clivaje con el recto externo compatible con infiltración del mismo.*

puesto de manifiesto mediante la exploración con ultrasonidos o RM en decúbito prono. La presencia de calcificaciones redondeadas o flebolitos en la TC es característica. Las **fístulas carótido-cavernosas** producen un exoftalmos agudo pulsátil con inyección conjuntival secundario al estasis venoso. En la TC y la RM va a existir proptosis, engrosamiento difuso de la musculatura extrínseca ocular y un característico aumento de calibre de la vena oftálmica superior. El **hemangioma cavernoso** es la masa orbitaria más frecuente en el adulto (edad media: 40 años). Es una malformación hamartomatosa de lento crecimiento, forma ovalada y con pseudocápsula fibrosa, generalmente intraconal (Fig. 10-14). La RM muestra una señal isointensa en T1, hiperintensa en T2 y un realce heterogéneo tras gadolinio. El **hemangioma juvenil o capilar** es una neoplasia benigna de células endoteliales habitualmente de localización subcutánea, color rojizo-azulado, infiltrativa y típica del periodo perinatal. En la órbita la localización preseptal (palpebral en el 85%) y extraconal son las más frecuentes. La RM muestra masas lobuladas o infiltrativas, isointensas o hiperintensas en T1 e hiperintensas en T2 con pequeños focos de "vacío de señal" correspondientes a vasos intratumorales. El grado de realce es intenso y uniforme. El **linfangioma o malformacion venolinfática** es una lesión hamartomatosa que se presenta en niños y adultos jóvenes con proptosis progresiva. Cuando ocurren fenómenos de hemorragia intratumoral espontánea (50%) o de sobreinfección vírica se pueden presentar con proptosis aguda, simulando cuadros inflamatorios de celulitis complicada o tromboflebitis. En la TC y la RM se observan como masas polilobuladas de aspecto multiquístico que "atraviesan" e infiltran diferentes espacios retrobulbares y el propio septo orbitario "amoldándose" a las estructuras orbitarias, siendo el grado de realce muy variable. Cuando existen grandes espacios quísticos multiloculares **(higromas quísticos)** es frecuente la existencia de niveles hemáticos.[10,11,21]

booksmedicos.org

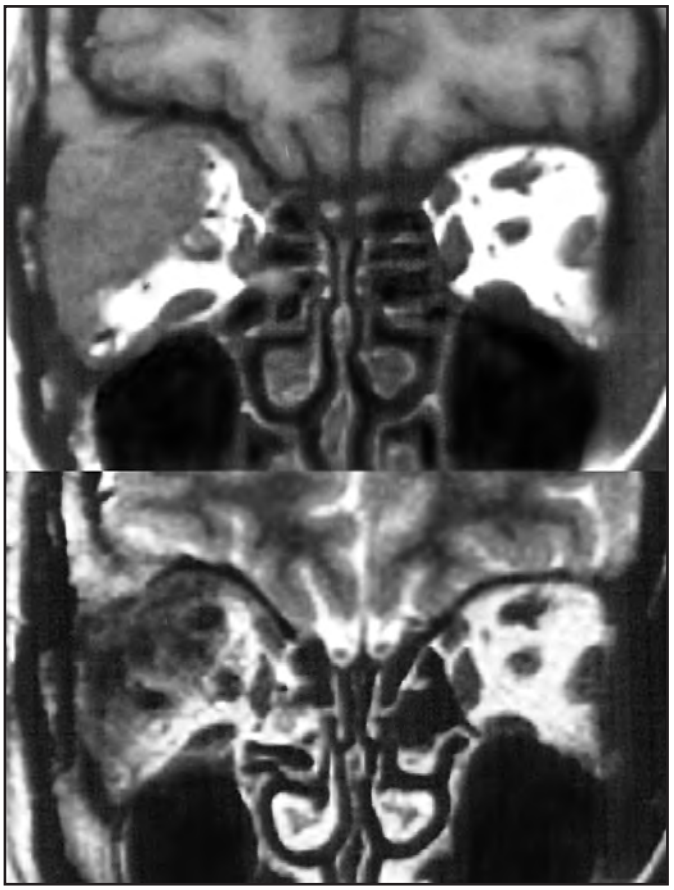

Figura 10-17. *Carcinoma de glándula lacrimal. a) Plano coronal de una resonancia magnética potenciado en T1 que demuestra una masa sólida infiltrativa isointensa con los músculos orbitarios que erosiona la cortical de la fosa lacrimal e infiltra las estructuras del cono muscular. b) En la secuencia T2 coronal se aprecian los mismos hallazgos aunque la masa es hipointensa debido a su alta celularidad. No existe masa intracraneal.*

Tumores malignos

Metástasis orbitarias

En adultos suelen presentarse en pacientes con antecedentes de tumor conocido (mama, pulmón, riñón, gastrointestinal, etc.), pero en ocasiones (8-11%) pueden ser la primera manifestación del tumor primario, lo que dificulta su diagnóstico. En niños el retinoblastoma y el neuroblastoma son las causas más frecuentes. Radiológicamente pueden adoptar múltiples patrones: a) masas de partes blandas localizadas o infiltrantes (unilaterals o bilaterales); b) afectación difusa de la musculatura extrínseca ocular; c) masa en ápex orbitario con extensión al seno cavernoso; d) lesiones preseptales infiltrantes y e) masas líticas localizadas principalmente en el ala mayor del esfenoides[15,17,22] (Fig. 10-15).

Rabdomiosarcoma orbitario

Es el tumor mesenquimal maligno más frecuente en la infancia. Tiene un comportamiento biológico muy agresivo. Puede causar proptosis rápidamente progresiva, lo que suele sugerir

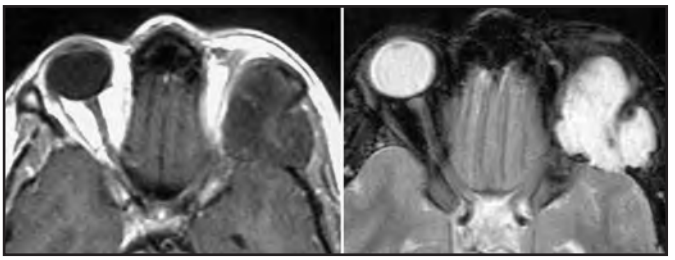

Figura 10-18. *Quiste epidermoide. a) La imagen axial de la resonancia magnética (RM) potenciada en T1 muestra una lesión de baja intensidad en el borde superolateral de la órbita. Existe una expansión-destrucción en la pared externa con extensión a la fosa temporal y la fosa cerebral media. b) La imagen de RM potenciada en T2 con supresión de la grasa muestra una lesión de alta intensidad similar al agua.*

otros diagnósticos (celulitis, linfangioma, leucemia, etc.). En las secuencias TI aparece como una masa sólida, generalmente extraconal y de morfología ovoidea, pseudoencapsulada, que puede destruir el hueso adyacente[10,11,15] (Fig. 10-16).

Tumores de la glándula lacrimal

Las **lesiones tumorales** de las glándulas lacrimales son de origen **epitelial** en la mitad de los casos (50% de adenomas y 50% de carcinomas) y de origen linfoide en el otro 50%. El **adenoma pleomorfo o tumor mixto benigno** es la lesión benigna más frecuente de la glándula lacrimal y se presenta como una masa bien definida, con discreto realce a veces irregular, hipointensa en T1 e hiperintensa en T2. El **carcinoma adenoide quístico o cilindroma** es el más frecuente de la glándula lacrimal (Fig. 10-17). El **linfoma no Hodgkin** es el tumor no epitelial más frecuente de la glándula lacrimal. Puede afectar a una o ambas glándulas, con un patrón infiltrativo difuso o nodular focal.[14,15,17]

Lesiones quísticas congénitas

Los **quistes dermoides, epidermoides** y **dermolipomas** son las lesiones congénitas (coristomas) más frecuentes de la órbita. Clásicamente presentan un aspecto quístico con contenido dermoide (líquido, sólido o semisólido) y componente graso (40-50%). Se localizan frecuentemente en la sutura fronto-zigomática en la fosa lacrimal (70%) y es característica la imagen en "reloj de arena" (Fig. 10-18). En la TC aparecen como lesiones de aspecto quístico, a veces con niveles líquido-grasa y ausencia de realce con el contraste.[3-6,10,11,15]

REFERENCIAS

1. Wenig BM, Mafee MF, Ghosh L. Fibro-osseous, osseous, and cartilaginous lesions of the orbit and paraorbital region. Correlative clinicopathologic and radiographic features, including the diagnostic role of CT and MR imaging. Radiol Clin North Am. 1998;36:1241-59
2. Zee CS, Hovanessian A, Go JL, Kim PE. Imaging of sequelae of head trauma. Neuroimaging Clin N Am. 2002;12:325-38
3. Coleman DJ, Silverman RH, Lizzi FL, Rondeau MJ, Lloyd HO, Daly SW, et al. Ultrasonography of the eye and orbit. Philadelphia, PA: Lippincott Williams & Wilkins; 2005.

booksmedicos.org

4. Mafee MF. The eye and orbit. En: Mafee MF, Valvassori GE, Becker M, editors. Head and neck imaging. St. Louis, MO: Mosby; 2003. p. 441-527.
5. Mafee MF, Karimi A, Shah J, Rapoport M, Ansari SA. Anatomy and pathology of the eye: role of RM imaging and CT. Magn Reson Imaging Clin N Am. 2006;14:249-70.
6. Newton TH, Bilaniuk LT. Radiology of the eye and orbit. Vol. 4. Modern Neuroradiology. New York, NY: Newton. Bilaniuk. Raven Press; 1990.
7. Georgouli T, Chang B, Nelson M, James T, Tanner S, Shelley D, et al. Use of high-resolution microscopy coil MRI for depicting orbital anatomy. Orbit. 2008;27:107-14.
8. Conneely MF, Hacein-Bey L, Jay WM. Magnetic resonance imaging of the orbit. Semin Ophthalmol. 2008;23:179-89.
9. Mafee MF, Karimi A, Shah J, Rapoport M, Ansari SA. Orbital and ocular imaging using 3- and 1.5-T MR imaging systems. Neuroimaging Clin N Am. 2005;15:1-21.
10. Chung EM, Smirniotopoulos JG, Specht CS, Schrodr JV, Cube R. From the archives of the AFIP. Pediatric orbit tumours and tumorlike lesion: nonosseous lesions of the extraocular orbit. Radiographics. 2007;27:1777-99.
11. Chung EM, Specht CS, Schroeder JW. From the archives of the AFIP. Pediatric orbit tumours and tumorlike lesion: neuroepithelial lesions of the ocular globe and optic nerve. Radiographics. 2007; 27:1159-86.
12. DePotter P, Shields JA, Shields CL, editors. MRI of the eye and orbit. Philadelphia, PA: Lippincott Williams & Wilkins; 1995.
13. Char DH. Ocular melanoma. Surg Clin North Am. 2003;83:253-74.
14. Müller-Forell W, Pitz S. Orbital pathology. Eur J Radiol. 2004;49:105-42.
15. Rootman J. Diseases of the orbit. A multidisciplinary approach. 2ª Ed. Philadelphia, PA: Lippincott Williams & Wilkins; 2003.
16. Weber AL, Romo LV, Sabates NR. Pseudotumor of the orbit. Clinical, pathologic, and radiologic evaluation. Radiol Clin North Am. 1999;37:151-68.
17. Shields JA, Shields CL, Scartozzi R. Survey of 1264 patients with orbital tumors and simulating lesions: the 2002 Montgomery Lecture, part 1. Ophthalmology. 2004;111:997-1008.
18. Müller-Forell WS, Pitz S. Orbital Pathology. En: Müller-Forell WS, editors. Imaging of orbital and visual pathway pathology. 2nd ed. Berlin: Springer-Verlag; 2005.p.147-340.
19. Haque S, Law M, Abrey LE, Young RJ. Imaging of lymphoma of the central nervous system, spine, and orbit. Radiol Clin North Am. 2008;46:339-61.
20. Lee AG, Brazis PW, Garrity JA, White M. Imaging for neuro-ophthalmic and orbital disease. Am J Ophthalmol. 2004;138:852-6.
21. Bilaniuk LT. Orbital vascular lesions. Role of imaging. Radiol Clin North Am. 1999;37:169-83.
22. Karcioglu ZA, editor. Orbital tumors: diagnosis and treatment. New York, NY: Springer; 2004.

booksmedicos.org

11

Cabeza y cuello en pediatría

É. Vázquez Méndez, N. Mayolas Rifà e I. Delgado Álvarez

INTRODUCCIÓN

Las lesiones de cabeza y cuello son comunes en pediatría y presentan peculiaridades tanto en las técnicas de imagen utilizadas para su estudio como en su diagnóstico diferencial respecto a la población adulta. Con fines didácticos clasificaremos las lesiones pediátricas en congénitas, vasculares, inflamatorias y tumorales.

TÉCNICAS DE IMAGEN

La ecografía es habitualmente el primer método de estudio en la exploración de las lesiones cervicales pediátricas debido a que es inocua (no produce radiaciones ionizantes) y ampliamente accesible; puede resultar suficiente en determinadas patologías congénitas (por ejemplo, el quiste tirogloso), vasculares (como la ectasia yugular), inflamatorias (como la linfadenitis no complicada) o pseudotumorales (como la fibromatosis colli). La tomografía computarizada (TC) está indicada cuando el proceso tiene localización profunda (como en el espacio retrofaríngeo), hay necesidad de cirugía o cuando hay sospecha de abscesificación no confirmada por ecografía. Siempre debe adecuarse la técnica a la edad pediátrica[1] y utilizar TC de baja dosis y radioprotección (protectores de bismuto para el cristalino y la glándula tiroides).

La resonancia magnética (RM) aporta hoy día más información en la afección vascular, ya sea venosa o arterial; además, tampoco precisa radiación ionizante, aspecto especialmente valioso en la edad pediátrica. La RM es hoy día el método de elección para descartar o confirmar la extensión intracraneal o intraespinal en tumores malignos pediátricos, como el rabdomiosarcoma o el neuroblastoma. La medicina nuclear y los estudios contrastados continúan teniendo utilidad en algunas patologías (fundamentalmente tiroideas o en remanentes branquiales).

LESIONES CONGÉNITAS

Entre las lesiones congénitas incluiremos los remanentes del conducto tirogloso, las anomalías branquiales, las anomalías del conducto timofaríngeo, el quiste dermoide y el teratoma.

Remanentes del conducto tirogloso

El conducto tirogloso se extiende desde el foramen cecum en la base lingual hasta la glándula tiroides e involuciona durante la 8.ª semana de la vida intrauterina. Los remanentes de este conducto pueden aparecer como quistes o como tejido tiroideo ectópico. El quiste tirogloso se presenta generalmente durante la infancia como una masa asintomática localizada en el triángulo cervical anterior, en la línea media (Fig. 11-1), y representa las lesiones cervicales de línea media más comunes en niños pudiendo aparecer en cualquier nivel desde la base de la lengua hasta el manubrio esternal (infrahioideos: 65%; hioideos: 15%; suprahioideos: 20%). Ecográficamente son masas anecoicas o hipoecoicas con buena transmisión del sonido o con finos ecos debido a inflamación-infección añadida.[2] El diagnóstico es de certeza cuando se aprecia un trayecto sinusal craneal a la masa quística. El diagnóstico diferencial incluye fundamentalmente quiste dermoide, quiste de vallecula o de retención mucosa, y laringocele.

También pueden permanecer a lo largo del trayecto del conducto tirogloso restos tiroideos sólidos. La mayoría se desarrolla en la línea media del dorso lingual, cerca del foramen cecum, y pueden causar compromiso de la vía aérea cuando aumentan de tamaño (tiroides lingual).[3] En un niño con hipotiroidismo congéni-

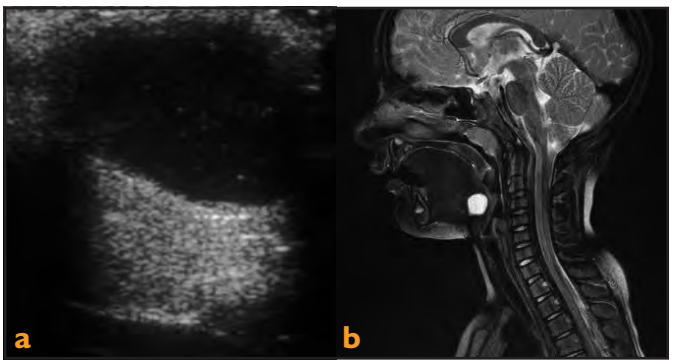

Figura 11-1. *Quiste tirogloso. a) Ejemplo de quiste tirogloso como una masa quística en ecografía que demuestra finos ecos en la línea media. b) Otro caso que muestra una lesión quística (flecha), con señal hiperintensa en imágenes de resonancia magnética en T2 con supresión grasa en el plano sagital.*

booksmedicos.org

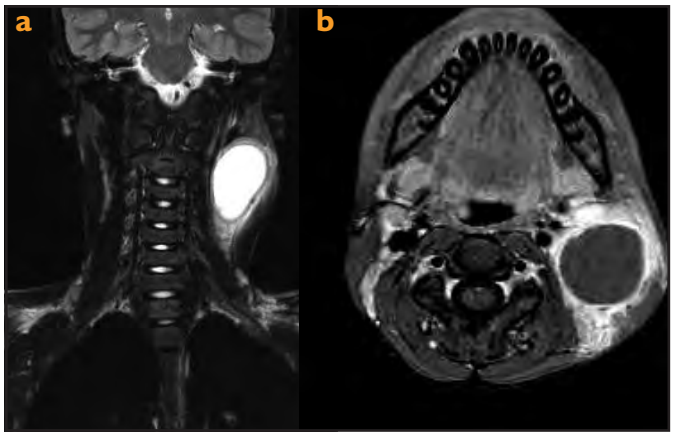

Figura 11-2. *Quiste de segundo arco branquial. Niño de 12 años con una masa laterocervical izquierda. a) Imagen de resonancia magnética en T2 con supresión grasa en el plano coronal que muestra la localización característica. b) La imagen axial T1 poscontraste con supresión grasa demuestra realce periférica sugestiva de sobreinfección de la masa, localizada anterior y medial al músculo esternocleidomastoideo.*

to y glándula tiroides ausente en su localización normal, debe explorarse ecográficamente esta zona para descartar un tiroides lingual. La confirmación vendrá dada por la gammagrafía isotópica, aunque en ocasiones este tejido ectópico puede ser no funcional, con el resultante falso negativo.

Anomalías branquiales

La mayoría de ellas (75%) son remanentes del segundo arco branquial y son descubiertas en adolescentes o jóvenes adultos como masas quísticas localizadas en el cuello suprahioideo, cerca del ángulo mandibular, anteriores al músculo esternocleidomastoideo. También pueden ser vistos en niños en trayectos sinusales y fístulas, y son mejor valorados mediante fistulografía.[4] En TC y RM los quistes branquiales suelen tener una pared fina y uniforme, con un contenido de densidad de agua, aunque en casos de infección previa la pared del quiste puede ser gruesa (Fig. 11-2). La fístula del seno piriforme se considera un residuo de la tercera o cuarta bolsa branquial y se extiende desde el ápex del seno piriforme hasta la glándula tiroides o región peritiroidea. Esta entidad se presenta clínicamente como episodios recidivantes de tiroiditis supurativa (más frecuentemente izquierda) o abscesos cervicales, que requieren la extirpación quirúrgica del trayecto fistuloso para evitar las recidivas clínicas.[5] El diagnóstico de confirmación se realizará demostrando dicho trayecto mediante estudios con contraste baritado (Fig. 11-3).

Figura 11-3. *Fístula del seno piriforme. a) Foto clínica. b) Imagen axial de tomografía computarizada tras contraste que muestra una masa de aspecto inflamatorio (flemonoso) en la región tiroidea y peritiroidea izquierda (flecha). c) El estudio baritado (esofagograma) demuestra el trayecto fistuloso (flecha) que se origina del seno piriforme izquierdo.*

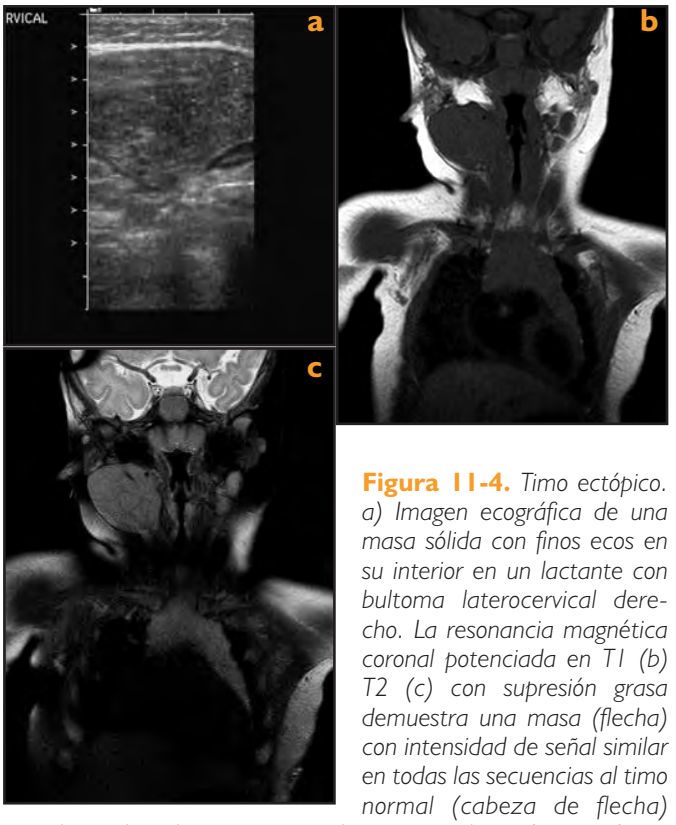

Figura 11-4. *Timo ectópico. a) Imagen ecográfica de una masa sólida con finos ecos en su interior en un lactante con bultoma laterocervical derecho. La resonancia magnética coronal potenciada en T1 (b) T2 (c) con supresión grasa demuestra una masa (flecha) con intensidad de señal similar en todas las secuencias al timo normal (cabeza de flecha) situado en el mediastino superior. La masa involucionó espontáneamente con la edad.*

Remanentes del conducto timofaríngeo

El timo se desarrolla a partir del endodermo del tercer par de bolsas faríngeas. Las anomalías derivadas se originan por un descenso incompleto hacia el tórax y puede quedar tejido tímico ectópico anterior o profundo respecto al músculo esternocleidomastoideo (timo cervical) (Fig. 11-4). Tanto en ultrasonidos (US) como en RM es útil comparar la ecoestructura o la intensidad de señal con el timo mediastínico para llegar a un diagnóstico correcto. El tejido aberrante puede sufrir degeneración quística que da lugar al quiste tímico.[6]

Quiste dermoide/teratoma

El quiste dermoide contiene elementos de dos capas germinales y generalmente aparece como una masa asintomática, ligeramente lateral a la línea media en el cuello suprahioideo en niños menores de 3 años. La apariencia típica es la de una masa ecogé-

booksmedicos.org

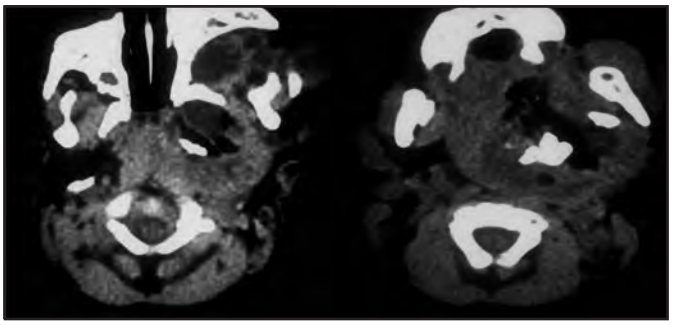

Figura 11-5. *Teratoma. Masa cervical profunda que en la tomografía computarizada sin contraste infiltra los espacios infratemporal, masticador y retrofaríngeo izquierdos (flechas), con áreas sólidas de atenuación similar al músculo, áreas de atenuación grasa y calcificaciones groseras, algunas de ellas correspondientes a piezas dentarias. Dicha masa produce remodelación ósea a nivel de la apófisis pterigoides izquierda y de la pared posterolateral del seno maxilar izquierdo.*

nica, bien circunscrita y de pared fina.[3,7] Un hecho característico es la restricción del contenido en secuencias de difusión por RM.

El teratoma es una masa cervical rara que se presenta en recién nacidos o lactantes como una masa cervical anterior que causa dificultad respiratoria y disfagia. Pueden aparecer como lesiones multiloculadas que simulan linfangiomas, aunque suelen contener también grasa, calcio, piezas dentarias y densidad de tejidos blandos (Fig. 11-5).

Masas en la raíz nasal: diagnóstico diferencial

El diagnóstico diferencial de una masa en la raíz nasal en la infancia incluye glioma nasal, cefalocele (Fig. 11-6), quiste dermoide-epidermoide, hemangioma-linfangioma y más raramente hamartoma. La TC y la RM son técnicas complementarias en la evaluación de estas masas. Los cefaloceles frontoetmoidales, los gliomas nasales y los dermoides-epidermoides nasales tienen manifestaciones clínicas similares, que incluyen una raíz nasal ancha, edema glabelar e hipertelorismo.[8] Los cefaloceles frontoetmoidales suponen sólo el 10% de todos los cefaloceles, y son el resultado de la herniación de tejido intracraneal a través de un defecto óseo y dural. El glioma nasal

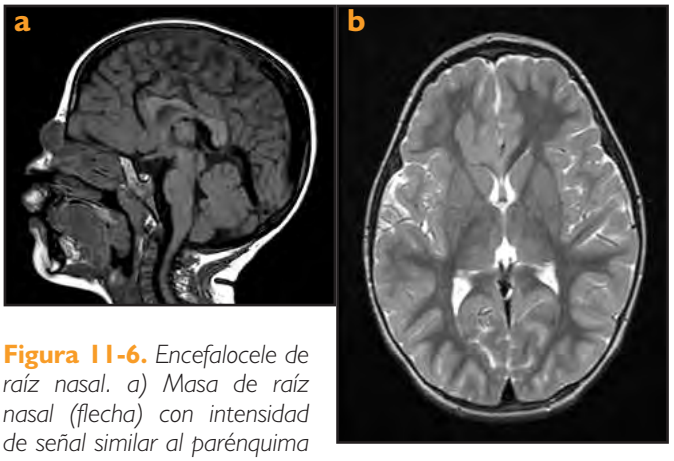

Figura 11-6. *Encefalocele de raíz nasal. a) Masa de raíz nasal (flecha) con intensidad de señal similar al parénquima cerebral en las imágenes de resonancia magnética sagital T1. b) Imagen axial T2 que muestra áreas asociadas de polimicrogiria y heterotopias (flechas) en el lóbulo frontal derecho.*

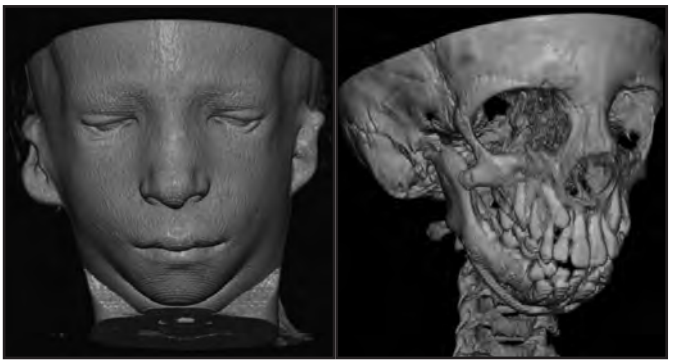

Figura 11-7. *Síndrome de Treacher-Collins. a) y b) Imágenes de tomografía computarizada 3D obtenidas a partir de una adquisición helicoidal con baja dosis que muestra la característica apariencia facial con hipoplasia mandibular y malar.*

representa la porción distal de un cefalocele que ha perdido la conexión con el sistema nervioso central (SNC). Es extranasal en el 60% de pacientes, intranasal en el 30% y ambos –extranasal e intranasal– en el 10%. Los quistes dermoides y epidermoides se originan de restos de inclusión dérmica a lo largo del trayecto de un seno dérmico, cuyo orificio se origina en la nariz y se puede extender hasta la cavidad endocraneal a través de un defecto óseo.[9]

Síndromes craneofaciales y craneosinostosis

La TC continúa siendo utilizada como primera técnica en las deformidades de los síndromes craneofaciales, como el síndrome de Treacher-Collins (Fig. 11-7). Muchos de estos síndromes cursan con anomalías del oído, de los maxilares y con craneosinostosis, e incluyen síndromes de Apert, Crouzon, Pfeiffer, Treacher-Collins, Roberts, Coffin-Lowry, Saethre-Chotzen, Noack, Jackson-Weiss, Carpenter, y Lowry o aplasia fibular.[10] Las craneoestenosis o craneosinostosis ocurren cuando hay un cierre precoz de una o varias suturas craneales con la deformidad secundaria de la calota craneal, que pueden ser no sindrómicas o sindrómicas (aquéllas asociadas a anomalías sistémicas). Entre las no sindrómicas se encuentran las monosuturales o simples –la más frecuente es la sinostosis sagital, con la consecuente dolicocefalia–, y las multisuturales. Entre las sindrómicas se encuentra, por ejemplo, el síndrome de Apert, o acrocefalosindactilia, con craneoestenosis coronal bilateral asociada a sindactilia de manos y pies y a anomalías de línea media craneal, como la agenesia de séptum pellucidum (Fig. 11-8).

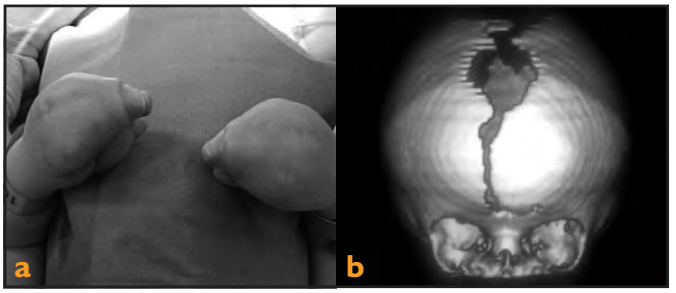

Figura 11-8. *Síndrome de Apert o acrocéfalo-sindactilia. a) Foto clínica que muestra la sindactilia bilateral. b) Imagen de tomografía computarizada 3D de superficie con craneosinostosis coronal bilateral.*

booksmedicos.org

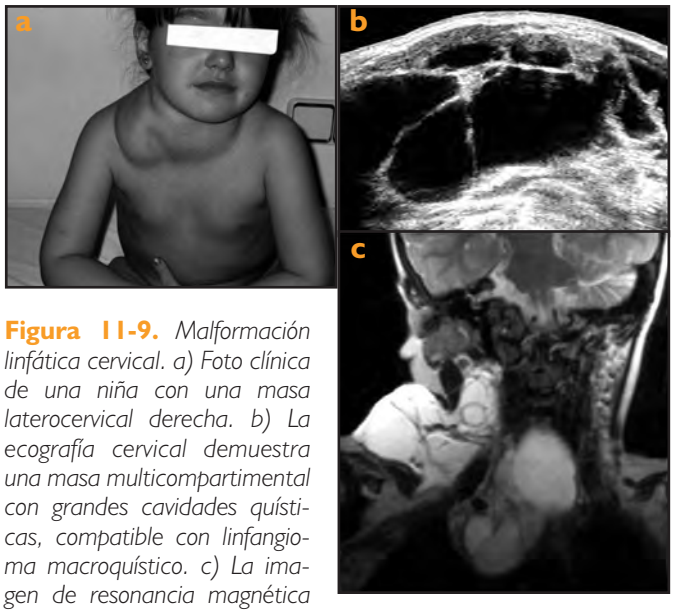

Figura 11-9. *Malformación linfática cervical. a) Foto clínica de una niña con una masa laterocervical derecha. b) La ecografía cervical demuestra una masa multicompartimental con grandes cavidades quísticas, compatible con linfangioma macroquístico. c) La imagen de resonancia magnética coronal ponderada en T2 muestra mejor la extensión de la masa multiseptada con invasión mediastínica.*

Figura 11-10. *Malformación linfática fetal. a) Masa laterocervical derecha de contenido quístico (macroquistes) descubierta en resonancia magnética (RM) fetal con secuencia HASTE realizada a las 24 semanas de gestación, b) con estabilidad de la lesión en el seguimiento intrauterino a las 34 semanas. c) La RM posnatal obtenida a las 48 horas de vida en imagen axial ponderada en T2 confirma los hallazgos con una correlación excelente prenatal y posnatal.*

LESIONES VASCULARES

Incluyen las ectasias arteriales o venosas, que afectan fundamentalmente a la vena yugular, aneurismas, y lesiones vasoformativas.

Ectasia yugular

Las dilataciones venosas fusiformes (flebectasias) de la yugular pueden aparecer clínicamente como una masa, fundamentalmente durante la tos o el llanto. La ecografía permite demostrar la dilatación venosa durante la maniobra de Valsalva, así como detectar el flujo venoso con aplicación de Doppler.

Lesiones malformativas

La clasificación biológica de Mulliken y Glowacki[11] de las lesiones vasoformativas divide éstas en hemangioma infantil y malformaciones vasculares (capilares, venosas, linfáticas y arteriovenosas), lo cual se correlaciona con el comportamiento clínico y con la diferente terapéutica a seguir. En la región de la cabeza y el cuello las más comunes son las malformaciones linfáticas y los hemangiomas.

Las **malformaciones linfáticas o linfangiomas** se localizan más frecuentemente en el triángulo cervical posterior y muestran un aspecto de masas quísticas, multiloculadas, con septos de variable grosor en US y TC. No obstante, en ocasiones pueden tener un contenido ecogénico, que simula adenopatías en US, o niveles líquido-líquidos en casos de sangrado reciente (Fig. 11-9, 11-10). Los linfangiomas pueden, más raramente, originarse anteriormente y afectar la lengua. Son especialmente proclives al sangrado con el consiguiente compromiso de la vía aérea. La RM es muy útil para evaluar la auténtica extensión y planificar la escleroterapia percutánea con guía de US/TC,[12] cada vez más usada como alternativa al tratamiento quirúrgico.

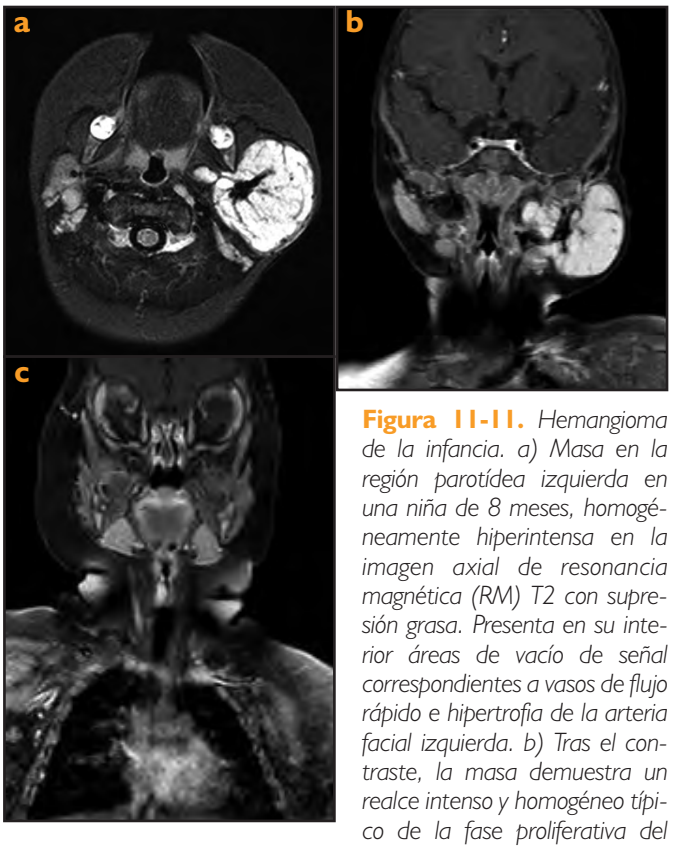

Figura 11-11. *Hemangioma de la infancia. a) Masa en la región parotídea izquierda en una niña de 8 meses, homogéneamente hiperintensa en la imagen axial de resonancia magnética (RM) T2 con supresión grasa. Presenta en su interior áreas de vacío de señal correspondientes a vasos de flujo rápido e hipertrofia de la arteria facial izquierda. b) Tras el contraste, la masa demuestra un realce intenso y homogéneo típico de la fase proliferativa del hemangioma. c) Lactante con estridor en el que la RM coronal poscontraste con supresión grasa demuestra una masa en la región subglótica (flechas) correspondiente a un hemangioma subglótico.*

booksmedicos.org

Los **hemangiomas infantiles** son descubiertos en el nacimiento o durante la lactancia; la incidencia de regresión espontánea es alta. Típicamente aumentan de tamaño durante meses (estadio proliferativo) y posteriormente involucionan de modo gradual (estadio involutivo); en este último periodo aparecen áreas de densidad grasa en las lesiones.[13] Por ello, se suele adoptar una actitud expectante, a menos que provoquen fallo cardíaco, impidan la estimulación retiniana (los palpebrales) o causen dificultad respiratoria (hemangiomas subglóticos); en estos casos, una actitud más activa con corticoterapia o embolización puede ser contemplada en casos seleccionados. En la TC, son masas con abundante estroma de densidad de tejidos blandos y fuerte y homogéneo realce tras contraste. En la RM presentan una alta señal homogénea en las imágenes T2 con presencia de vacíos de señal (vasos de alto flujo) (Fig. 11-11).

LESIONES INFLAMATORIAS

Las lesiones inflamatorias de las que hablaremos corresponden fundamentalmente a las linfadenitis y los abscesos cervicales, las otomastoiditis agudas y las sinusitis agudas, así como sus respectivas complicaciones.

Adenopatías inflamatorias (linfadenitis)

Muy comunes en niños, generalmente se originan a partir de una infección amigdalar o faríngea. Su típica apariencia en US es la de múltiples masas, relativamente hipoecoicas (Fig. 11-12), que siguen la cadena linfática cervical. La TC está indicada sólo en casos de adenopatías persistentes, sospechosas de malignidad o abscesificación.[14] En la TC, adenopatías mayores de 1,0-1,5 cm son patológicas y presentan un realce uniforme en casos de infección vírica; la presencia de un centro necrótico con realce en anillo periférico sugiere abscesificación (Fig. 11-13). La linfadenitis persistente, a pesar de un tratamiento antibiótico correcto, puede deberse a toxoplasmosis, mononucleosis infecciosa, enfermedad de Kawasaki, enfermedad por arañazo de gato o micobacterias.

Figura 11-12. *Linfadenitis cervical. a) Adenopatías cervicales vistas con ecografía y b) con Doppler color. Morfología, ecotextura y características de adenopatías benignas inflamatorias. No hay evidencia de supuración. c) En otro paciente con fiebre y disfagia, la tomografía computarizada con contraste en el plano axial muestra múltiples adenopatías y edema-celulitis del espacio retrofaríngeo.*

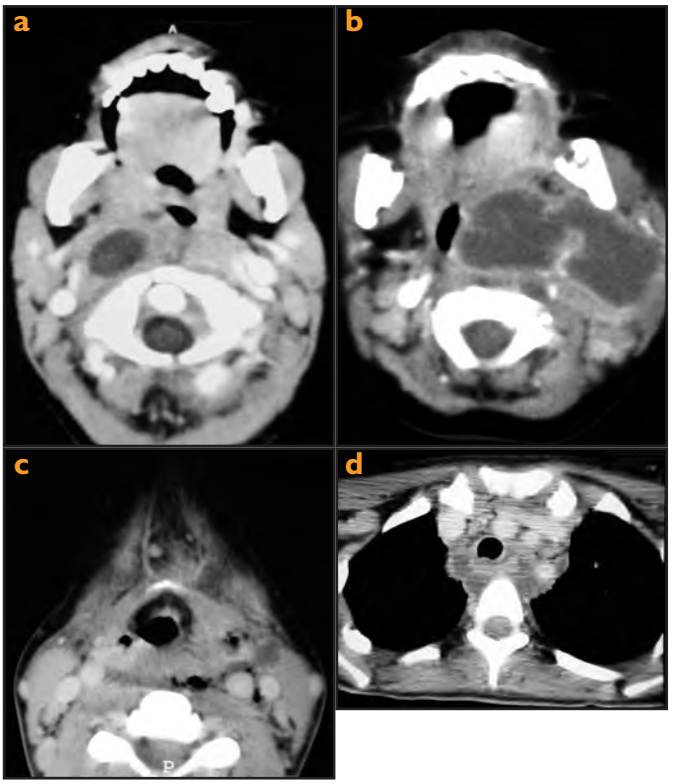

Figura 11-13. *Flemón-absceso cervical. Flemón retrofaríngeo en un niño de 2 años con disfagia y fiebre. a) La tomografía computarizada axial poscontraste muestra un área de hipoatenuación (flecha), sin captación periférica; el paciente respondió a antibioterapia o tratamiento conservador. b) Otro paciente con clínica más aparatosa, que incluía inquietud y taquipnea, con absceso extenso, captación periférica, septos incompletos (flechas) y desviación de la vía aérea que precisó de inmediato drenaje quirúrgico. c) Una niña de 13 años con caries dental que presentó angina de Ludwig, con presencia de enfisema y áreas abscesificadas (flechas) en espacio retrofaríngeo y vecindad del espacio carotídeo izquierdo, d) con extensión del proceso (flechas) al mediastino superior.*

Linfadenitis tuberculosa

Los pacientes con adenitis tuberculosa cervical (escrófula) se presentan a menudo con una masa cervical asintomática y pocos o ningún síntoma constitucional. Generalmente afecta a los ganglios del triángulo cervical posterior y la prueba cutánea de la tuberculina (PPD) será fuertemente positiva a menos que el paciente sea anérgico. Aunque los hallazgos de US y TC pueden ser inespecíficos, la presencia de calcificaciones o hipoatenuación central con realce en anillo deberían sugerir este diagnóstico.[3,15] Las micobacterias atípicas son una causa frecuente de linfadenitis unilateral en niños. La mayoría no tendrá síntomas sistémicos y la prueba cutánea suele ser negativa o débilmente positiva. La cirugía es el tratamiento de elección dado que estos microorganismos son resistentes a los fármacos antituberculosos.

Abscesos cervicales

Existen varios tipos de abscesos cervicales que se presentan en niños, entre los que se incluyen los siguientes:

booksmedicos.org

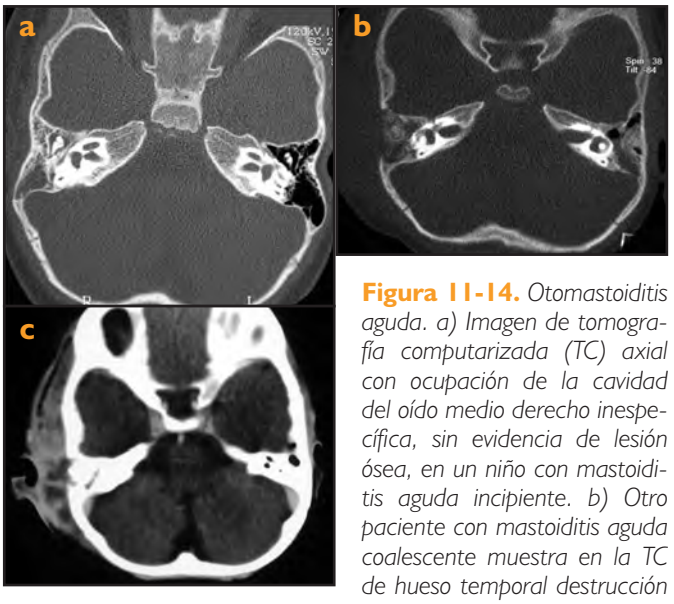

Figura 11-14. *Otomastoiditis aguda. a) Imagen de tomografía computarizada (TC) axial con ocupación de la cavidad del oído medio derecho inespecífica, sin evidencia de lesión ósea, en un niño con mastoiditis aguda incipiente. b) Otro paciente con mastoiditis aguda coalescente muestra en la TC de hueso temporal destrucción ósea de cortical lateral en la región mastoidea derecha (flecha), c) con asociación de absceso subperióstico en TC poscontraste. No hay evidencia de complicaciones intracraneales en la fosa posterior, con relace simétrico de los senos sigmoides.*

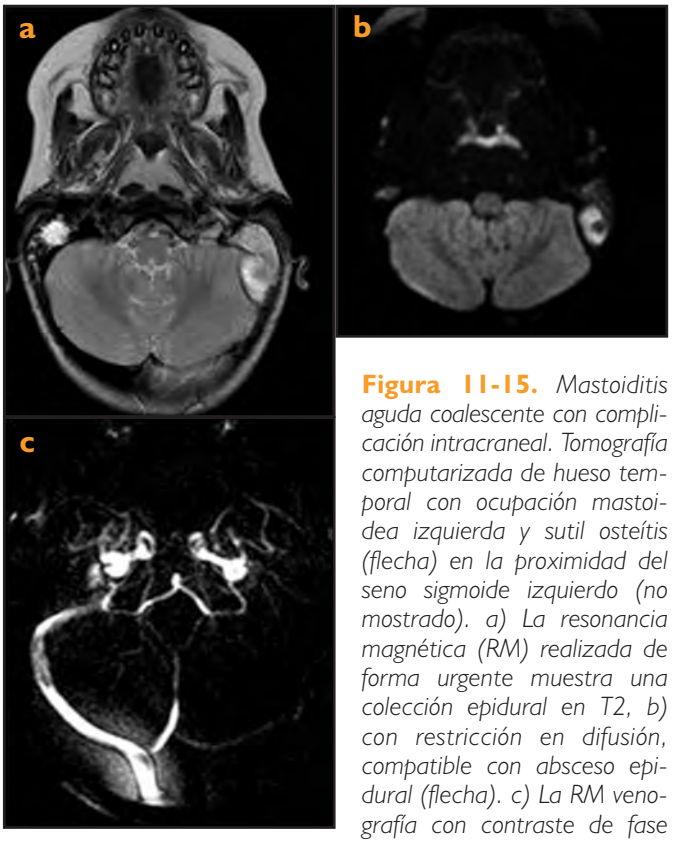

Figura 11-15. *Mastoiditis aguda coalescente con complicación intracraneal. Tomografía computarizada de hueso temporal con ocupación mastoidea izquierda y sutil osteítis (flecha) en la proximidad del seno sigmoide izquierdo (no mostrado). a) La resonancia magnética (RM) realizada de forma urgente muestra una colección epidural en T2, b) con restricción en difusión, compatible con absceso epidural (flecha). c) La RM venografía con contraste de fase 2D demuestra la ausencia de flujo reconocible en el seno lateral y el sigmoide izquierdos.*

Absceso retrofaríngeo. Aquel que se forma detrás de la faringe tras una infección de las vías respiratorias superiores. Este tipo de absceso se presenta con mayor frecuencia en niños pequeños.

Absceso periamigdalino. Se presenta con mayor frecuencia en adolescentes y adultos jóvenes, y rara vez se observa en niños pequeños.

Angina de Ludwig. Es el absceso que se encuentra debajo de los tejidos del suelo de la boca, que suele presentarse en adolescentes mayores, especialmente después de una infección dental.[16]

La celulitis y el absceso retrofaríngeos se originan comúnmente a partir de una infección amigdalar en niños; una causa más rara es la perforación traumática o iatrogénica de la pared faríngea posterior. Las bacterias más comunes son *Streptococcus pyogenes*, *Staphylococcus aureus* y *Bacteroides melaninogenicus*. La TC permite diferenciar la celulitis, la cual responde a terapia antibiótica, del absceso, que requiere tratamiento quirúrgico.[17] La presencia de un área homogénea de atenuación baja, rodeada por un anillo de realce se considera típica de absceso, mientras que la celulitis se caracteriza por un edema de los tejidos blandos con pérdida de los planos grasos. Las variables descritas que se deben valorar en la TC son: hipoatenuación central, efecto masa, anillo de captación periférica, morfología ondulada del contorno y obliteración de espacios grasos vecinos. No obstante, puede haber falsos positivos hasta en el 14-17% de los casos, ya que se puede interpretar como absceso un área aún flemonosa, no susceptible de drenaje quirúrgico.[18] Una conducta adecuada y recomendada por los otorrinolaringólogos pediátricos es la actitud expectante tras una TC dudosa, en la que se aconseja un tratamiento conservador con antibioterapia intravenosa durante 48 horas, siempre que no haya afectación del estado general o compromiso de la vía aérea.

Parotiditis

La masa parotídea más común en la infancia es de origen inflamatorio. La parotiditis aguda usualmente es de origen viral o bacteriano, mientras que la inflamación crónica se debe a una enfermedad autoinmune. La glándula presenta un aumento de tamaño, y se muestra hipoecoica y heterogénea en US. La parotiditis recurrente cursa con un aumento intermitente de la glándula, no doloroso, asociado a dilatación de los ductos salivales y ocasionalmente a adenopatías. Puede ser infecciosa (*Streptococcus viridans*), aunque el diagnóstico diferencial por imagen es imposible de establecer con la parotiditis autoinmune.[19]

Otomastoiditis aguda y complicaciones

La otomastoiditis aguda es una entidad relativamente frecuente y la impresión de muchos pediatras es que actualmente hay un aumento de la incidencia atribuible al uso indiscriminado de antibióticos y/o al cambio de la flora bacteriana. Se caracteriza clínicamente por la tríada de fiebre, edema retroauricular con eritema o protrusión del pabellón auricular, y evidencia de otitis media reciente. La extensión del proceso infeccioso más allá de la mastoides puede conducir a varias complicaciones intracraneales y extracraneales que incluyen meningitis, abscesos epidural, subdural e intraparenquimatoso, trombosis venosa, osteomielitis y abscesos cervicales. La gravedad de estas complicaciones subraya la importancia del diagnóstico precoz clínico y de imagen, con el consiguiente adelanto en el tratamiento y disminución en la morbilidad.[20]

En nuestro centro se lleva a cabo como protocolo una TC axial de hueso temporal seguida de una TC precontraste de la fosa posterior y poscontraste de toda el área craneal a todo paciente

booksmedicos.org

diagnosticado de mastoiditis aguda, preferentemente en las 24 horas siguientes al ingreso. Los hallazgos radiológicos permiten clasificar la mastoiditis en simple o incipiente (sin evidencia de erosión ósea), coalescente (resorción de celdas mastoideas o con franca erosión, habitualmente del córtex escamoso o del platillo sigmoide) o complicada (presencia de absceso epidural, sospecha de trombosis venosa dural...).[21,22] En las mastoiditis complicadas o en aquéllas cuya evolución clínica no es satisfactoria en el curso de 48 horas (fiebre persistente, otorrea abundante, aparición de meningismo o signos neurológicos focales), se procede a realizar una RM cerebral que incluye RM-venografía para evaluar los senos venosos durales (Fig. 11-14 y 11-15). En estos últimos pacientes se recomienda el drenaje quirúrgico del pus, habitualmente a través de la vía mastoidea, por parte del otorrinolaringólogo pediátrico. También se modifica el tratamiento antibiótico en las mastoiditis coalescentes, prologando el tiempo de antibioterapia intravenosa. Este protocolo de estudio y seguimiento nos permite valorar la gravedad de cada caso en particular, adecuar el tratamiento conservador o quirúrgico y detectar complicaciones serias antes incluso de que tengan manifestación clínica (como el absceso epidural o la trombosis sinovenosa dural, que pueden ser clínicamente silentes, sobre todo en su etapa inicial).

Sinusitis aguda y complicaciones

Como sucede con las mastoiditis, las sinusitis agudas pueden complicarse, más comúnmente produciendo extensión orbitaria, habitualmente secundaria a una sinusitis etmoidal, con o sin previa erosión de la lámina papirácea. En los pacientes con celulitis orbitaria se considera de obligado cumplimiento la realización de una TC de senos paranasales y órbitas en las primeras 24 horas del ingreso. La TC permite la clasificación en diferentes grados de gravedad, particularmente en celulitis preseptal y postseptal (u orbitaria propiamente dicha), con los distintos grados de flemón-absceso subperióstico, celulitis intraconal o la tan temida tromboflebitis del seno cavernoso, afortunadamente excepcional en la era postantibiótica.[23] Dependiendo del grado de gravedad, o si no hay mejoría clínica en las 48 horas siguientes, se decide un tratamiento conservador con antibioterapia más o menos prolongada o la derivación del paciente a cirugía con drenaje quirúrgico del foco infeccioso, en este caso del seno etmoidal a través de la vía endonasal (Fig. 11-16). Algunos autores[24] establecen un algoritmo de actuación para la infección periorbitaria, reservando únicamente la TC para la enfermedad postseptal; ello es especialmente bueno para evitar la irradiación de las órbitas en estos pacientes, con frecuencia de muy corta edad. El problema es que la valoración de los signos y síntomas clínicos se realiza habitualmente en los servicios de urgencias por pediatras o residentes y la inflamación palpebral impide con frecuencia la exploración física adecuada.

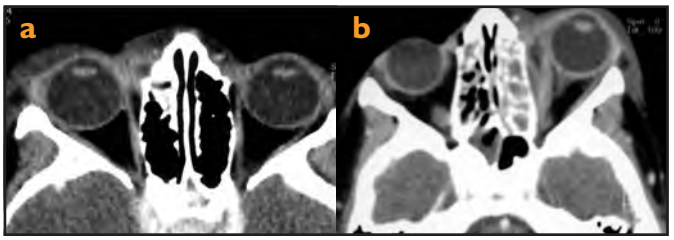

Figura 11-16. *Celulitis orbitaria. a) Paciente con edema de tejidos blandos preseptales derechos secundario a dacriocistitis (flecha). b) Otro niño con celulitis postseptal, con exoftalmos y flemón subperióstico izquierdo (flecha) secundario a sinusitis etmoidal.*

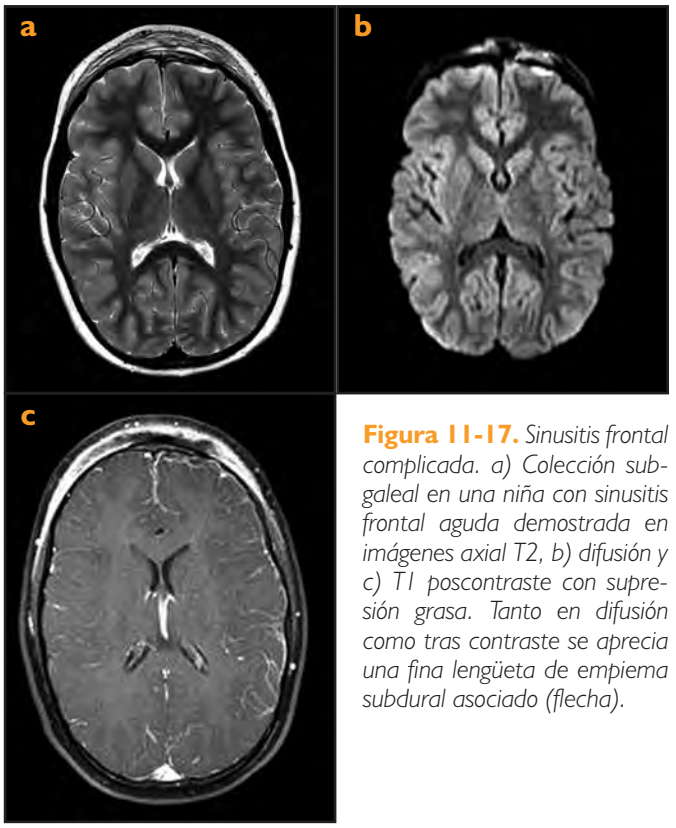

Figura 11-17. *Sinusitis frontal complicada. a) Colección subgaleal en una niña con sinusitis frontal aguda demostrada en imágenes axial T2, b) difusión y c) T1 poscontraste con supresión grasa. Tanto en difusión como tras contraste se aprecia una fina lengüeta de empiema subdural asociado (flecha).*

Las complicaciones intracraneales son los abscesos epidurales, más frecuentes en la fosa craneal anterior, por extensión directa de sinusitis frontal, o los empiemas subdurales.[25] También pueden verse, aunque afortunadamente son mucho más inusuales, trombosis sépticas de los senos cavernosos, que recientemente se describen como de evolución clínica más benigna, o las complicaciones trombóticas de arterias carótidas, atribuidas a la tromboflebitis de senos tributarios al seno cavernoso.

El llamado *Pott puffy tumor* es poco frecuente y ocurre como complicación de sinusitis frontal; cursa con osteomielitis frontal y es secundario a un absceso subgaleal.[23] Se manifiesta clínicamente como una inflamación en la región frontal, con presencia de secuestro o lesión osteolítica y sinusitis. El absceso puede extenderse a la cavidad endocraneal y producir absceso epidural, subdural, meningitis o absceso cerebral (Fig. 11-17).

TUMORES BENIGNOS Y LESIONES PSEUDOTUMORALES

Incluidos en este grupo se encuentran la fibromatosis colli, la fibromatosis agresiva o miofibroma, los lipomas y lipoblastomas, y los tumores de las vainas nerviosas.

Fibromatosis colli

Consiste en una masa de la región cervical anterior que se manifiesta dos o más semanas después del nacimiento, con fre-

booksmedicos.org

Figura 11-18. *Neurofibromatosis plexiforme. a) Niño de 14 años con neurofibromatosis 1 que presenta extensa neurofibromatosis plexiforme en regiones laterocervicales y siguiendo los plexos braquiales. b) La resonancia magnética de cuerpo entero con imagen coronal demuestra la presencia de extensos neurofibromas mediastínicos, paraespinales y femorales.*

cuente antecedente de parto traumático (fórceps). La evolución típica es benigna, con resolución espontánea gradual en 4-8 meses. La ecografía demuestra el engrosamiento focal o difuso del músculo esternocleidomastoideo, con ecogenicidad variable que depende del tiempo de evolución. Esta lesión desaparece sin tratamiento o con fisioterapia, y habitualmente no precisa otras técnicas de imagen.[26]

Fibromatosis agresiva

Consiste en una lesión localmente proliferativa que puede simular histológicamente un fibrosarcoma. Aunque las metástasis a distancia son raras, estos tumores son localmente agresivos con alta tasa de recidiva (50-70%) tras la resección quirúrgica. La afección de la región de la cabeza y el cuello es frecuente, especialmente en la lengua, la región perimandibular o la fosa infratemporal. Las lesiones suelen presentar una densidad homogénea en TC, con variable realce tras contraste y frecuente afección ósea secundaria. La apariencia típica en RM es de marcada hipointensidad de señal en T1 y T2, por el alto contenido en colágeno, aunque puede presentar una señal intermedia o ligeramente hiperintensa.[3,6]

Lipoma y lipoblastoma

Los lipomas son masas bandas, encapsuladas, que crecen con la edad, característicamente isoecoicas (US), isodensas (TC) e isointensas (RM) por imagen con respecto a la grasa subcutánea. El lipoblastoma cervical es una neoplasia benigna rara, formada por tejido embrionario con grasa tanto madura como inmadura: dos tercios de los casos ocurren en forma circunscrita encapsulada y un tercio como una forma difusa e infiltrante (lipoblastomatosis). La mayoría de lipoblastomas se origina en las extremidades y el tronco, con pocos casos descritos en la región cervical. En la TC, contienen áreas de atenuación grasa separadas por septos de densidad de tejidos blandos y no se realzan tras la administración de contraste.[3,6,27] El principal diagnóstico diferencial será con el quiste dermoide y el liposarcoma.

Tumores de vainas nerviosas

Incluyen los neurofibromas y schwannomas, bien sean esporádicos o bien asociados a neurofibromatosis. Los paragangliomas son raros en edad pediátrica. La neurofibromatosis plexiforme es patognomónica de la neurofibromatosis tipo 1 o enfermedad de Von Recklinghausen. Aparecen como múltiples masas con aumento fusiforme de nervios periféricos formando una red localmente invasiva con afección transfascial. En la RM presentan generalmente baja señal en T1 e intermedia-alta en T2, con realce difuso e intenso tras contraste (Fig. 11-18). Hay una incidencia de degeneración maligna del 15-30% de los casos. Aunque pueden ocurrir en cualquier lugar, la primera división del nervio trigémino, en el ápex orbitario, es la localización más común.[6,27,28] La órbita y sus forámenes aumentan y se asocia erosión de la base craneal, especialmente del hueso esfenoidal (displasia esfenoidal).

Histiocitosis de células de Langerhans

Se trata de una enfermedad rara, que ocurre particularmente en edad pediátrica. Con mucho, la afectación esquelética es la más frecuente, aunque puede manifestarse como una enfermedad multisistémica con extensión a otros órganos como pulmones, timo, hígado, bazo, aparato gastrointestinal, encéfalo, piel o tejidos blandos de la cabeza y el cuello. Se produce por una proliferación descontrolada de histiocitos (reacción inmune), acompañada por una inflamación crónica y la formación de granulomas. El diagnóstico se basa en el hallazgo por biopsia de estos histiocitos característicos que constituyen las células de Langerhans. Las lesiones de la cabeza y el cuello han sido reportadas en el 60-82% de pacientes, en forma de lesiones óseas, linfadenopatías o *erupción*. Las lesiones óseas craneofaciales son, por tanto, comunes y

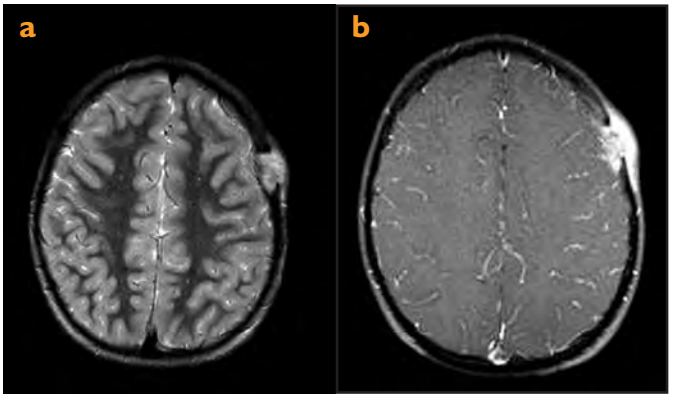

Figura 11-19. *Histiocitosis de células de Langerhans. Lesión osteolítica en un niño de 8 años, a) imagen T2 con supresión grasa, que afecta a ambas tablas, interna y externa, b) con masa asociada extraósea y realce intenso tras contraste en la secuencia T1 con supresión grasa.*

booksmedicos.org

pueden afectar a las órbitas, el hueso temporal, el clivus.., y se acompañan de una característica masa asociada que presenta intenso y homogéneo realce tras contraste en las etapas de actividad de la enfermedad (Fig. 11-19). La enfermedad afecta al oído en el 15-61% de los casos y puede cursar con otorrea, confundiéndose en ocasiones con mastoiditis o con otitis media crónica. Aunque el pronóstico de la afección de la cabeza y el cuello es en general bueno tras quimioterapia, hay una alta tasa de recidivas, especialmente en niños con enfermedad multisistémica.[27,29] Una técnica muy útil a la hora de evaluar esta enfermedad es la RM de cuerpo entero, pues evita la irradiación del niño, especialmente en los seguimientos prolongados.

Displasia fibrosa

Puede afectar al esqueleto facial produciendo deformidades características. La **leontiasis ósea** se refiere a la displasia fibrosa maxilar con protrusión del malar y apariencia felina. La apariencia en la TC puede ser de lesión osteolítica o esclerótica (pagetoide), con expansión del diploe y adelgazamiento del hueso cortical. La RM muestra una señal intermedia de la lesión con intenso realce tras la administración de contraste. La afección mandibular hereditaria se denomina **querubismo,** enfermedad que suele progresar rápidamente hasta los 7 años para luego regresar de modo gradual.[27]

TUMORES MALIGNOS

Se incluyen en este apartado los linfomas, sarcomas, carcinomas (secundarios o metastáticos en ganglios cervicales, carcinoma nasofaríngeo y tiroideo) y neuroblastomas. La TC con contraste y la RM son las técnicas de elección para evaluar la extensión de estos tumores malignos y su relación con las estructuras vasculares adyacentes.

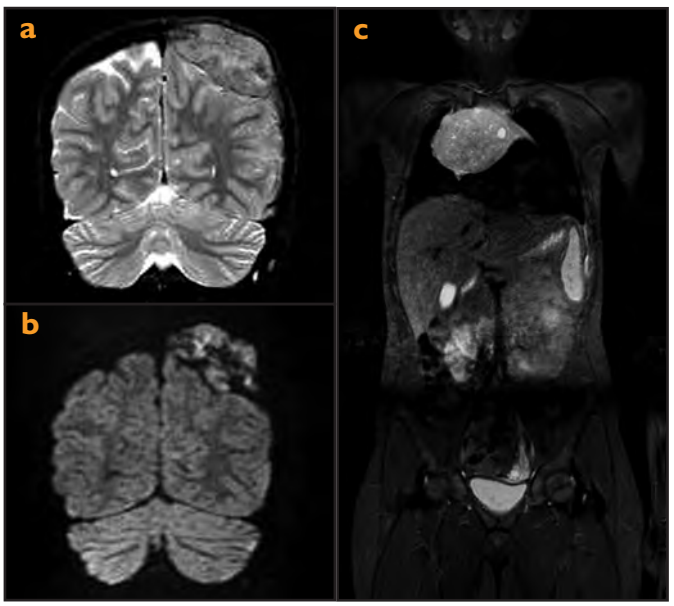

Figura 11-20. *Linfoma no Hodgkin tipo Burkitt. Masa osteolítica en calota en debut tumoral que se desarrolla en un niño de 11 años. a) La masa presenta áreas de baja señal en coronal T2, b) con áreas de restricción en la imagen de difusión. c) El estudio de resonancia magnética de cuerpo entero demuestra además una masa mediastínica, nódulos pulmonares y masa hepática.*

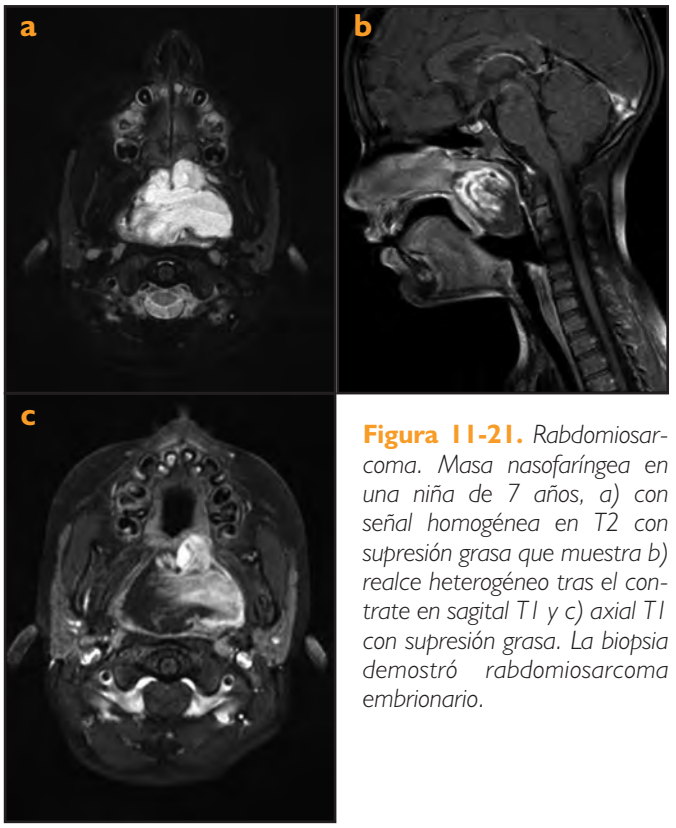

Figura 11-21. *Rabdomiosarcoma. Masa nasofaríngea en una niña de 7 años, a) con señal homogénea en T2 con supresión grasa que muestra b) realce heterogéneo tras el contrate en sagital T1 y c) axial T1 con supresión grasa. La biopsia demostró rabdomiosarcoma embrionario.*

Linfoma/leucemia

El linfoma de la cabeza y el cuello afecta más frecuentemente a las cadenas ganglionares cervicales, el anillo de Waldeyer y el tejido linfoide de la base lingual. Corresponde más frecuentemente a la variedad no Hodgkin. Los hallazgos de imagen incluyen adenopatías en varias localizaciones, isodensas con el músculo en la TC, e isointensas en T1 y generalmente hiperintensas en T2 en RM (Fig. 11-20). La afección linfomatosa nodal y extranodal no suelen mostrar evidencia de necrosis pretratamiento a diferencia de otros tumores malignos. La leucemia aguda, especialmente la mieloblástica, puede debutar con masas en la cabeza y el cuello del niño, sin o con afección ósea, que corresponden a los llamados sarcomas granulocíticos.

La tomografía de emisión de positrones (PET) con fluorodeoxiglucosa (FDG) es especialmente útil en la enfermedad de Hodgkin, con el fin de planificar correctamente la necesidad de radioterapia y maximizar el porcentaje de curación; por ello es usado en la actualidad tanto para la estadificación inicial como en el seguimiento dada la capacidad de la FDG PET para diferenciar entre masas residuales benignas y enfermedad activa. En el linfoma no Hodgkin, el uso rutinario de esta técnica no estaría justificado, pero sí para asegurar la remisión completa postratamiento.

Rabdomiosarcoma

La cabeza y el cuello son las localizaciones más frecuentes del rabdomiosarcoma, principalmente de la variedad embriona-

booksmedicos.org

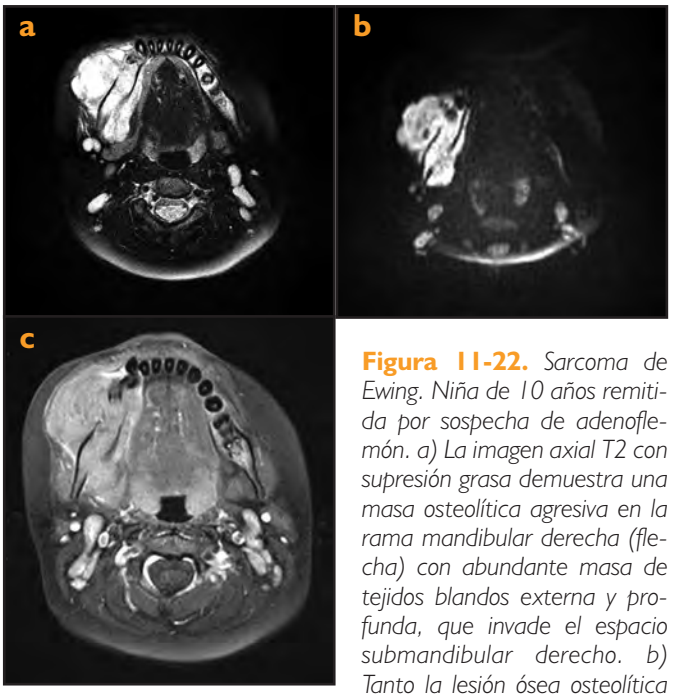

Figura 11-22. *Sarcoma de Ewing. Niña de 10 años remitida por sospecha de adenoflemón. a) La imagen axial T2 con supresión grasa demuestra una masa osteolítica agresiva en la rama mandibular derecha (flecha) con abundante masa de tejidos blandos externa y profunda, que invade el espacio submandibular derecho. b) Tanto la lesión ósea osteolítica como la masa asociada de tejidos blandos presentan restricción en difusión, así como c) realce homogéneo tras el contraste en la imagen axial T1 con supresión grasa.*

ria. Existen dos subgrupos según su localización anatómica; es, parameníngeo y no parameníngeo, con implicaciones pronósticas importantes (mayor incidencia de extensión al SNC en los parameníngeos). La RM es actualmente la técnica más utilizada para el diagnóstico, estadificación, planificación terapéutica y seguimiento.[3,27] Suelen ser masas tumorales voluminosas con frecuentes áreas de necrosis, destrucción ósea de hueso adyacente y realce heterogéneo tras la administración de contraste (Fig. 11-21).

Carcinoma tiroideo

Los tres tipos de carcinoma tiroideo en niños son papilar (70%), folicular (20%) y medular (5-10%). Son masas predominantemente hipoecoicas (US) relativas al tejido glandular normal. Con frecuencia hay una asociación con irradiación previa de la cabeza y el cuello[3] o con la neoplasia endocrina múltiple tipo 2.

Neuroblastoma

Tumor frecuente que representa la tercera neoplasia más común en niños. La mayoría se origina en la glándula suprarrenal, aunque puede surgir en cualquier localización de la cadena simpática, siendo la localización cervical es rara (menos del 5%). El síndrome de Horner y la heterocromía del iris son frecuentes signos de presentación clínica. La TC simple demuestra típicas calcificaciones en una masa del triángulo cervical posterior, aunque hoy en día la RM es la técnica de elección para demostrar la posible invasión extradural del canal espinal.[3,6,30] Debido a su alta sensibilidad, la gammagrafía con metaiodobencilguanidina (MIBG) confirma el origen de la tumoración a partir de la cresta neural y ayuda a estadificar el neuroblastoma cervical.

Sarcoma de Ewing

La rama de la mandíbula es la localización más frecuente del sarcoma de Ewing de cabeza y cuello, que causa una masa dolorosa de crecimiento muy rápido. En nuestra experiencia, se trata de niños referidos con frecuencia por problemas dentales como caídas o pérdidas de piezas, que plantean a veces diagnóstico diferencial con osteomielitis.[27] No obstante, la apariencia es de lesión muy agresiva, con gran masa asociada de partes blandas, reacción perióstica interrumpida y frecuentemente espiculada, con destrucción de la cortical ósea y extensión al espacio masticador (Fig. 11-22).

Retinoblastoma

Es el tumor intraocular más frecuente en la infancia. Se presenta unilateral en el 70% de los casos y bilateral en el 30%, mientras que hasta en un tercio de pacientes el tumor es multicéntrico. La forma hereditaria es autosómica dominante con un 90% de penetrancia; el gen responsabl, *Rb1*, ha sido localizado en el cromosoma 13, banda q14. Se presenta con leucocoria o reflejo pupilar debido al reemplazo del humor vítreo por la masa blanquecina-rosada. El factor pronóstico más importante es la extensión tumoral más allá del globo ocular, al nervio óptico y al espacio subaracnoideo. Los retinoblastomas bilaterales se pueden asociar a un tumor de la región pineal (menos frecuentemente supraselar), debido en parte al origen neuroectodérmico común de la retina y de la glándula pineal, que constituye el llamado retinoblastoma trilateral. Los pacientes con retinoblastoma hereditario tienen un alto riesgo (500-5.000 veces mayor) de desarrollar una segunda neoplasia con el tiempo, sobre todo osteosarcoma, preferentemente dentro del campo irradiado.[30] En la RM aparecen como masas únicas o múltiples, calcificadas (mejor evidenciado en la TC), en un globo ocular de tamaño normal, con típica hiperseñal o restricción en difusión, restricción que también se aprecia en las metástasis a través del líquido cefalorraquídeo. El mayor valor de la RM es para el estudio de extensión, que detecta la posible extensión al nervio óptico o la siembra leptomeníngea.

REFERENCIAS

1. Frush DP, Donnelly LF, Rosen NS. Computed tomography and radiation risks: what pediatric health care providers should know. Pediatrics. 2003;112:951-7.
2. Koeller KK, Alamo L, Adair CF, Smirniotopoulos JG. Congenital cystic masses of the neck: radiologic-pathologic correlation. Radiographics. 1999;19:121-46.
3. Vazquez E, Enriquez G, Castellote A, Lucaya J, Creixell S, Aso C, et al. US, CT and MR imaging of neck lesions in children. Radiographics. 1995;15:105-22.
4. Benson MT, Dalen K, Mancuso AA, Kerr HH, Cacciarelli AA, Mafee MF. Congenital anomalies of the branchial apparatus: embryology and pathological anatomy. Radiographics. 1992;12:943-60.
5. Lucaya J, Berdon WE, Enriquez G, Regas J, Carreno JC. Congenital pyriform sinus fistula: a cause of acute left-sided suppurative thyroiditis and neck abscess in children. Pediatr Radiol. 1990;21:27-9.
6. Castellote A, Vázquez E, Vera J, Piqueras J, Lucaya J, García Peña P, et al. Cervicothoracic lesions in infants and children. Radiographics. 1999;19:583-600.
7. Malik A, Odita J, Rodriguez J, Hardjasudarma M. Pediatric neck masses: a pictorial review for practicing radiologists. Curr Probl Diagn Radiol. 2002;31:146-57.

booksmedicos.org

8. Barkovich AJ, Vandermarck P, Edwards MS, Cogen PH. Congenital nasal masses: CT and MR imaging features in 16 cases. AJNR Am J Neuroradiol. 1991;12:105-16.
9. Lowe LH, Booth TN, Joglar JM, Rollins NK. Midface anomalies in children. Radiographics. 2000;20:907-22.
10. Raybaud C, Di Rocco C. Brain malformation in syndromic craniosynostoses, a primary disorder of white matter: a review. Childs Nerv Syst. 2007;23:1379-88.
11. Mulliken JB, Glowacki J. Hemangiomas and vascular malformations in infants and children: a classification based on endothelial characteristics. Plast Reconstr Surg. 1982;69:412-22.
12. Siegel MJ, Glazer HS, St Amour TE, Rosenthal DD. Lymphangiomas in children: MR imaging. Radiology. 1989;170:467-70.
13. Burrows PE, Laor T, Paltiel H, Robertson RL. Diagnostic imaging in the evaluation of vascular birthmarks. Dermatol Clin. 1998;16:455-88.
14. Hudgins PA. Nodal and nonnodal inflammatory processes of the pediatric neck. Neuroimaging Clin N Am. 2000;10:181-92.
15. Kono T, Kohno A, Kuwashima S, Iimura F, Fujioka M, Miyata R, et al. CT findings of descending necrotising mediastinitis via the carotid space ('Lincoln Highway'). Pediatr Radiol. 2001;31:84-6.
16. Craig FW, Schunk JE. Retropharyngeal abscess in children: clinical presentation, utility of imaging, and current management. Pediatrics. 2003;111(6 Pt 1):1394-8.
17. Malloy KM, Christenson T, Meyer JS, Tai S, Deutsch ES, Barth PC, et al. Lack of association of CT findings and surgical drainage in pediatric neck abscesses. Int J Pediatr Otorhinolaryngol. 2008;72:235-9.
18. Nozaki H, Harasawa A, Hara H, Kohno A, Shigeta A. Ultrasonographic features of recurrent parotitis in childhood. Pediatr Radiol. 1994;24:98-100.
19. Vazquez E, Castellote A, Piqueras J, Mauleon S, Creixell S, Pumarola F, et al. Imaging of complications of acute mastoiditis in children. Radiographics. 2003;23:359-372.
20. Go C, Berstein JM, de Jong AL, Sulek M, Friedman EM. Intracranial complications of acute mastoiditis. Int J Pediatr Otorhinolaryngol. 2000;52:143-8.
21. Dobben GD, Raofi B, Mafee MF, Kamel A, Mercurio S. Otogenic intracranial inflammations: role of magnetic resonance imaging. Top Magn Reson Imaging. 2000;11:76-86.
22. Vázquez E, Creixell S, Carreño JC, Castellote A, Figueras C, Pumarola F, et al. Complicated acute pediatric bacterial sinusitis: imaging updated approach. Curr Probl Diagn Radiol. 2004;33:127-45.
23. Botting AM, McIntosh D, Mahadevan M. Paediatric pre- and post-septal peri-orbital infections are different diseases: a retrospective review of 262 cases. Int J Pediatr Otorhinolaryngol. 2008;72:377-83.
24. Wong AL, Zimmerman RA, Simon EM, Pollock AN, Bilaniuk LT. Diffusion-weighted MR Imaging of subdural empyemas in children. AJNR Am J Neuroradiol. 2004;25:1016-21.
25. Chan YL, Cheng JC, Metreweli C. Ultrasonography of congenital muscular torticollis. Pediatr Radiol. 1992;22:356-60.
26. Khanna G, Sato Y, Smith RJH, Bauman NM, Nerad J. Causes of facial swelling in pediatric patients: correlation of clinical and radiologic findings. Radiographics. 2006;26:157-71.
27. Jacquemin C, Bosley T, Svedberg H. Orbit deformities in craniofacial neurofibromatosis type 1. AJNR Am J Neuroradiol. 2003;24:1678-82.
28. Schmidt S, Eich G, Geoffray A, Hanquinet S, Waibel P, Wolf R, et al. Extraosseous langerhans cell histiocytosis in children. RadioGraphics. 2008;28:707-26.
29. Toma P, Granata C, Rossi A, Garaventa A. Multimodality imaging of Hodgkin disease and non-Hodgkin lymphomas in children. Radiographics. 2007;27:1335-54.
30. Koch BL. Imaging extracranial masses of the pediatric head and neck. Neuroimaging Clin N Am. 2000;10:193-214.

booksmedicos.org

booksmedicos.org

12

Anatomía vascular del cuello. Neurorradiología intervencionista en la patología del cuello

A. González García, P. P. Alcázar Romero y E. García Bautista

INTRODUCCIÓN

Es esencial para la neurorradiología intervencionista de cuello un conocimiento de la neuroanatomía vascular, que desarrolle las anastomosis entre las arterias carótidas externa-interna y la arteria carótida externa-vertebrobasilar, así como el conocimiento de la vascularización de los pares craneales y las raíces nerviosas.

Para llevar a cabo estos diagnósticos y tratamientos es imprescindible el conocimiento de la anatomía radiológica vascular. Existen dos formas de estudiarla:

1. Anatomía descriptiva, que utiliza el símil del árbol y de sus diferentes ramas.
2. Anatomía funcional, que analiza la interrelación del sistema vascular con el órgano diana, en nuestro caso el sistema nervioso, tanto central como periférico.

EMBRIOLOGÍA VASCULAR

El desarrollo de la vascularización es un complejo proceso de adaptación de la vascularización a los cambios en el tamaño, la morfología y el metabolismo. Como en otras partes del organismo, la embriología ofrece la llave para entender cómo y por qué se desarrolla la vascularización de la manera en que lo hace.

El desarrollo embrionario del arco aórtico, los grandes vasos y la circulación cerebral tiene lugar entre la tercera y la octava semana de vida fetal a partir de la formación y regresión de los cinco pares de arcos vasculares (el primero, el segundo, el tercero, el cuarto y el sexto, que derivan de sus correspondientes arcos faríngeos), que comunican la aorta ventral con los pares de aortas dorsales.

El conocimiento de las posibles variantes del arco aórtico y de la anatomía vascular del cuello es un proceso que va unido al desarrollo del árbol arterial cerebral, el cual se inicia en la circulación anterior y más tarde continúa en la posterior. El conocimiento de este hecho nos permitirá conocer las distintas comunicaciones entre la circulación anterior y posterior (proatlántica, hipoglosa, ótica y trigeminal). El primer arco aórtico juega un papel importante en el embrión de 3 mm como canal primitivo de la arteria carótida interna. El segundo arco aórtico juega un papel transitorio en la suplencia arterial cerebral para evolucionar hacia las arterias hioideas y estapedial. El tercer arco aórtico dará las arterias carótidas internas. El cuarto dará la parte proximal de la subclavia en la derecha y el arco aórtico en la izquierda. Del quinto arco no se desarrolla ninguna arteria, pero del sexto se originan las arterias pulmonares y el *ductus arteriosus*. La arteria carótida interna tiene, por tanto, su origen en el tercer arco aórtico con la contribución de los dos primeros arcos. El desarrollo de las **arterias cervicales intersegmentarias** conduce a la formación de dos arterias vertebrales.

ANATOMÍA VASCULAR DEL ARCO AÓRTICO[1]

De la convexidad del arco aórtico salen tres ramas principales:

a) Tronco braquiocefálico o arteria innominada: primera rama del arco aórtico con un trayecto posterolateral a la tráquea para bifurcarse en la arteria subclavia derecha y la arteria carótida común derecha. De la arteria subclavia derecha nace primero la arteria mamaria interna, la arteria vertebral, el tronco tirobicervicoescapular (cervical ascendente y cervical transversa) y el tronco costocervical (da la intercostal superior y la arteria cervical profunda). La arteria vertebral derecha es dominante en el 25% de los casos y es raro que presenten origen anómalo. La arteria carótida común derecha sigue un trayecto lateral a la tráquea y en el borde superior del cartílago tiroides se bifurca (C3-C5). Asciende por el espacio carotídeo con la vena yugular interna y el nervio vago (X).
b) Arteria carótida común izquierda, normalmente el segundo vaso que nace del arco aórtico.
c) Arteria subclavia izquierda. Sus ramas son igual que en el lado derecho, pero se añade el tronco costocervical. La vertebral izquierda, en un 50-60% de los casos es dominante.

booksmedicos.org

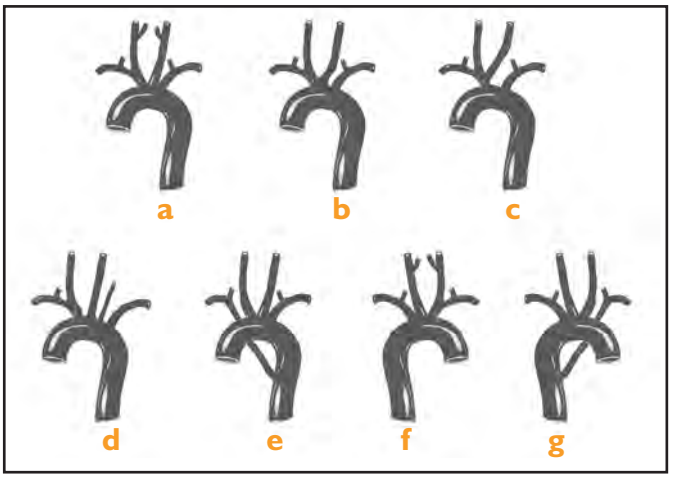

Figura 12-1: *Representación de las variantes y anomalías más frecuentes del arco aórtico. a) Arco aórtico más frecuente. b) Origen común de arteria innominada y arteria carótida común izquierda. c) Arteria carótida común izquierda que nace de arteria innominada. d) Arteria vertebral izquierda que nace del arco aórtico. e) Arteria subclavia derecha aberrante. f) Arco aórtico derecho. g) Arco aórtico derecho con arteria subclavia izquierda aberrante.*

Variantes del arco aórtico (Fig 12-1)

1. Origen común de la arteria carótida común izquierda y la arteria innominada (25%).
2. Origen de la arteria carótida común izquierda de la arteria innominada (7%).
3. Arteria vertebral izquierda que nace del arco aórtico (0,5-1%, que suele ser una arteria vertebral no dominante).

Anomalías del arco aórtico

Arco aórtico izquierdo con arteria subclavia derecha aberrante.

Representa la anomalía del arco aórtico más frecuente (0,4-2%). En esta anomalía la primera rama es la arteria carótida común derecha, seguida de la carótida común izquierda, la arteria subclavia izquierda y por último la arteria subclavia derecha. Ésta cruza el mediastino de izquierda a derecha por detrás del esófago (disfagia lusoria). En su origen puede presentar un divertículo de Kommerell, que puede desarrollar aneurismas. Ocasionalmente la arteria subclavia derecha nace de un tronco con la arteria subclavia izquierda y da lugar al arco bitruncus, pues la carótida común derecha y la carótida común izquierda salen del otro tronco.

Arco aórtico derecho con arteria subclavia izquierda aberrante

Es el arco aórtico derecho más frecuente. Salen del arco 4 vasos: el primero la arteria carótida común izquierda, seguido de la arteria carótida común derecha, la arteria subclavia derecha y la arteria subclavia izquierda aberrante es la última, que sale de un divertículo en la pared posterior del arco aórtico.

BIFURCACIÓN CAROTÍDEA Y ARTERIA CARÓTIDA INTERNA

La bifurcación carotídea se localiza generalmente a nivel de C3-C4, aunque puede localizarse desde C2 hasta T2. La arteria carótida interna se sitúa en el 80% de los casos posterolateral a la arteria carótida externa. La salida anteromedial es una variante frecuente que se debe conocer y cuando se presenta bilateral, puede situar ambas arterias a nivel retrofaríngeo y llegar a contactar en la línea media. Esta variante tiene dos posibles interpretaciones erróneas:

1. Confundir en ultrasonidos la arteria carótida interna con la carótida externa.
2. Cuando se asocian elongaciones, se pueden presentar como masas pulsátiles retrofaríngeas al situarse en la cara posterior de la faringe.

En la pared del bulbo carotídeo se sitúa el seno carotídeo. Los barorreceptores del seno carotídeo son el punto de partida de un reflejo que modula la actividad parasimpático-simpática que controla la presión arterial, la frecuencia cardiaca y la respiratoria. Es conocido que una exacerbación de esta respuesta puede darse en condiciones tales como edad avanzada, hipertensión arterial y arteriosclerosis. Durante la dilatación del balón en la angioplastia de la arteria carótida interna se pueden producir cuadros sincopales con bradicardia, hipotensión y asistolia, que se originan por la estimulación de los barorreceptores de la pared del seno carotídeo.

Los segmentos de la arteria carótida interna son cuatro: cervical, intrapetroso, intracavernoso y supraclinoideo. Nos centraremos en el segmento cervical que va desde la bifurcación carotídea hasta el agujero extracraneal del canal carotídeo. La arteria carótida interna se sitúa medial a la vena yugular interna y en el espacio carotídeo, acompañada por los pares craneales IX, X, XI y XII y fibras simpáticas. La pared faríngea se sitúa anteromedial a la arteria carótida interna. Aunque no suele presentar ramas, ocasionalmente se origina la arteria tiroidea superior, la arteria faríngea ascendente y la occipital.

Entre las variaciones del desarrollo normal se encuentra:

- Agenesia de la arteria carótida interna.
- Hipoplasia de la arteria carótida interna.
- Arteria carótida interna aberrante.
- Arteria estapedial persistente.
- Comunicaciones persistentes con la circulación posterior.

Agenesia o hipoplasia de la arteria carótida interna

Es una anomalía rara, en la que existe una ausencia completa de la arteria carótida interna y del canal óseo. Excepcionalmente puede ser bilateral. El diagnóstico se realiza con la tomografía computarizada (TC) (ausencia de canal carotídeo) o la angio-resonancia magnética (angio-RM). En las hipoplasias, existe un canal carotídeo pequeño que también se diagnóstica con la TC.

Arteria carótida interna aberrante

Se presenta como una masa vascular retrotimpánica que simula un glomus timpánico o yúgulo-timpánico. Está provocada por una regresión de la arteria carótida interna en la embriogéne-

booksmedicos.org

sis, con anastomosis secundaria entre la arteria timpánica inferior y la arteria carótico-timpánica. La TC es diagnóstico. Entra en el oído medio por canalículo timpánico inferior agrandado. A menudo se asocia con una arteria estapedial persistente (30%).

Comunicaciones persistentes con la circulación posterior

Como la arteria carótida interna en un principio vasculariza la fosa posterior, existen múltiples conexiones con la circulación posterior durante el desarrollo vascular. Estos vasos se denominan en relación con la anatomía:

1. Arteria trigeminal: está próxima al nervio trigémino; nace de la arteria carótida interna intracavernosa.
2. Arteria ótica: cursa a través del canal auditorio interno con el VIII par.

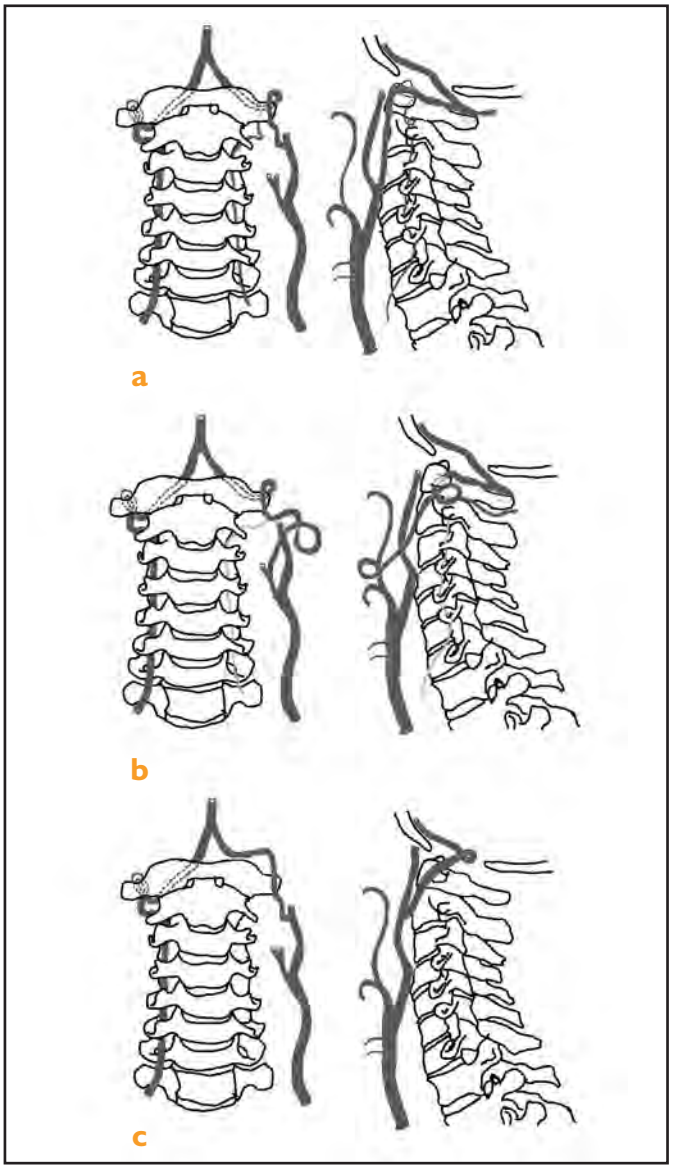

Figura 12-2: . *Representación esquemática de la arteria proatlántica tipo I (a) y tipo II (b) y la arteria hipoglosa (c).*

3. Arteria hipoglosa (Fig. 12-2): cursa a través del canal hipogloso con el nervio del mismo nombre; nace del trayecto cervical de la arteria carótida interna (C1-C2).
4. Arteria proatlántica (Fig. 12-3): nace de la ACI (C2-C3) y penetra por el agujero magno.

Estas arterias primitivas están presentes durante aproximadamente 7 días en el embrión, siendo raras en los adultos. Las más frecuentes son las arterias trigeminales. No son infrecuentes los aneurismas y la angiomatosis encefalotrigeminal (síndrome Stuger-Weber) asociados con la arteria trigeminal.

ARTERIA CARÓTIDA EXTERNA

Las ramas de la arteria carótida externa se denominan en relación con el territorio que irrigan. La arteria carótida externa es la menor de las dos ramas terminales de la arteria carótida común, que irriga la mayoría de las estructuras extracraneales de la cabeza y el cuello. Las ramas que nacen y los territorios vascularizados son muy variables. Su importancia en la neurorradiología intervencionista se debe a:

1. Balance o equilibrio hemodinámico: capacidad de la arteria carótida externa de compensar la disminución del flujo en una rama por flujos colaterales, lo cual tiene máxima importancia en las estenosis u oclusiones de la arteria carótida interna.
2. Múltiples anastomosis que establece con la arteria carótida interna y el sistema vertebrobasilar, por lo que es indispensable el conocimiento exhaustivo de dichas anastomosis.
3. Riesgo de lesión de pares craneales bajos, particularmente los pares VII, IX, X y XII, cuando se realizan embolizaciones de la arteria carótida externa.

La arteria carótida externa se sitúa medial y anterior a la arteria carótida interna; es cruzada por el nervio hipogloso, anterolateral al vago y delante de la vena yugular interna. No trataremos de hacer una descripción exhaustiva de sus ramas, pues tiene más de 70 pedículos. Las ramas principales de la arteria carótida externa son:

1. Arteria tiroidea superior.
2. Arteria faríngea ascendente. Da ramas faríngeas que se anastomosan con el tronco inferolateral de la arteria carótida interna, rama timpánica inferior, que vasculariza el ramo timpánico del IX par. La división neuromeníngea da dos ramos:
   a) Ramo hipogloso: irrigando a este par craneal, establece

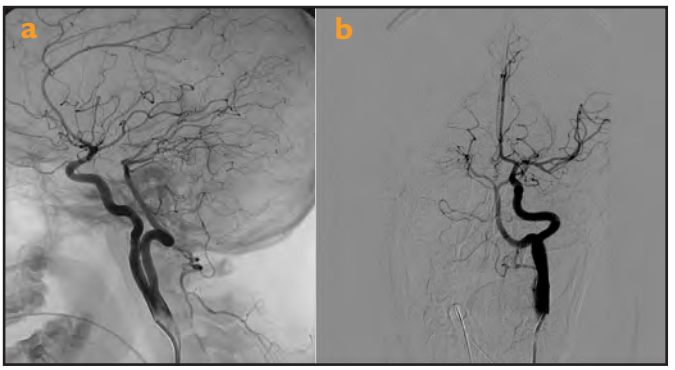

Figura 12-3: *a) Angiografía de la arteria carótida interna en proyección anteroposterior y b) con la arteria hipoglosa que nace de la arteria carótida interna.*

booksmedicos.org

Figura 12-4: *a) Angiografía de la arteria carótida izquierda extracraneal en proyección lateral en un paciente con paraganglioma carotídeo, con vascularización tumoral que, de forma característica, abre la horquilla vascular. b) Angiografía selectiva de la arteria del músculo espinal que vasculariza la porción superior del paraganglioma. c) Radiografía lateral del cráneo con el molde de cianocrilato tras embolización de la arteria músculo-espinal. d) Arteriografía selectiva de la arteria tiroidea inferior que vasculariza la porción inferior del tumor. e) Control angiográfico tras la embolización.*

anastomosis con la arteria vertebral por la arcada odontoidea y por un ramo clival se anastomosa con la arteria clival medial de la arteria carótida interna.

b) Ramo yugular: pasa por el foramen yugular (pares IX, X y XI), irrigando también el VI par. Por último, da ramos prevertebrales y músculo-espinales que se anastomosan con la arteria vertebral.

3. Arteria occipital: establece múltiples anastomosis con ramas de la arteria vertebral y la arteria cervical ascendente.
4. Arteria lingual-facial: estas dos arterias forman un balance hemodinámico, pues la hipoplasia de una se compensa por la otra. Son múltiples las ramas de la arteria facial. Termina cerca del ángulo interno del ojo con la arteria angular, que se anastomosa con ramas de la arteria oftálmica.
5. Arteria auricular posterior.
6. Arteria temporal superficial.
7. Arteria maxilar interna. Se extiende dentro de la parótida , se dirige hacia el espacio masticador y termina dentro de la fosa pterigopalatina. Es una de las ramas que presenta mayor número de colaterales potenciales con la arteria carótida interna. La arteria maxilar interna da múltiples pedículos, entre ellos la arteria meníngea media, la arteria meníngea media accesoria, la arteria alveolar inferior, las arterias temporales profundas anterior y posterior y la arteria masetera y bucal. A nivel pterigopalatino da la arteria esfenopalatina, la arteria foramen rotundum y la arteria vidiana.

ARTERIAS VERTEBRALES

Nacen de las arterias subclavias y ocasionalmente la arteria vertebral izquierda puede nacer del arco aórtico. La arteria vertebral extracraneal se divide en cuatro segmentos:

1. V1 (extraóseo): desde su origen hasta la entrada por los agujeros transversos de la 6.ª vértebra cervical. Se acompaña de una vena vertebral.
2. V2 (foraminal): recorrido ascendente de C6 a C2. Cuando la arteria vertebral nace directamente del arco aórtico se hace intraforaminal a nivel de C4. Durante este trayecto, la arteria vertebral está rodeada por un plexo venoso perivertebral, que la predispone a las fístulas directas.
3. V3 (extraespinal): salida de C1 hasta penetrar en la duramadre.
4. V4 (intradural): agujero magno hasta la porción inferior del clivus.

Mientras que en la región cervical alta, la arterias espinales (anterior y posteriores) se originan en el segmento intradural de las arterias vertebrales, para el resto de la médula necesita el refuerzo de diferentes ramas. A estas ramas que aportan vascularización a la arteria espinal anterior y a las arterias espinales posterolaterales se las denomina arterias segmentarias. Las arterias vertebrales dan ramas segmentarias a nivel C3-C5.

PRUEBAS DIAGNÓSTICAS EN NEURORRADIOLOGÍA INTERVENCIONISTA DE CUELLO

Prueba de oclusión arterial

El cierre de la arteria carótida interna o de la arteria vertebral puede provocar ictus mayor. Incluso un 5-20% de los pacientes que toleran clínicamente la prueba de oclusión de carótidas puede presentar sintomatología.

La prueba de oclusión se puede realizar en cualquier vaso, pero el utilizado con más frecuencia es la arteria carótida interna.

Indicaciones

Lesión traumática de carótida no tributaria de tratamiento.
Aneurismas/fístulas carótido-cavernosos.
Tumor que infiltra la pared de la arteria carótida interna.
Posible clampaje quirúrgico de larga duración.

booksmedicos.org

Otras causas.

Procedimiento

Paciente despierto.

Estudio angiográfico de cuatro vasos.

Doble punción femoral para la realización de angiografía de control y valorar compensaciones por polígono de Willis y si existe retraso en la aparición de las venas corticales. Se dice que un retraso en la aparición de estas venas mayor de dos segundos es indicativo de posible ictus.

Heparinización sistémica (tempo de coagulación: 250-300 s).

Se coloca un balón de oclusión en la arteria que se quiere ocluir (no en el bulbo carotídeo, pues provocaría alteraciones hemodinámicas por compresión del seno carotídeo).

Se infla el balón y se ocluye la arteria carótida interna durante 30 minutos.

A los 15-20 minutos, se induce hipotensión con nitroglicerina al 50% de su tensión arterial.

Se va realizando una exploración neurológica durante todo el procedimiento.

Se han descrito variaciones con: elctroncfalograma, tomografía por emisión d fotón único con HMPAO ^{99m}TC (Tc-Hexamethylpropyleneamire Oxine) TC de perfusión con Xenón 133, RM de perfusión, Doppler transcraneal, tomografía por emisión de positrones con ^{15}O, hipotensión.

Pruebas de provocación

Aunque poco utilizados en la neurorradiología intervencionista, existen dos pruebas de provocación para valorar las potenciales conexiones externa-interna y de la vascularización de los pares craneales. Las pruebas de provocación son:

Prueba de amital

El amital es un barbitúrico de acción ultrarrápida, muy utilizado para las pruebas de Wada para determinar la dominancia de la memoria y el habla. El amital también sirve para determinar anastomosis carótida externa-interna. Actualmente se está empleando el propofol, pues el amital no se encuentra disponible en el mercado.

Prueba de lidocaína

Previo a la embolización inyectamos lidocaína por el microcatéter para valorar la posible lesión de pares craneales y además anestesiar el territorio que va a ser embolizado, ya que la dura es una estructura altamente inervada y las inyecciones repetidas de contraste producen dolor, así como la trombosis causada por la oclusión vascular.

TRATAMIENTO ENDOVASCULAR PREOPERATORIO EN TUMORES DE CUELLO

Aunque son muchos los tumores que pueden requerir tratamiento endovascular (hemangioblastomas, metástasis, hemangipericitomas, neurofibromas, plasmocitomas) los tumores hipervacularizados más frecuentes del cuello son los paragangliomas, angiofibromas y meningiomas.

Consideraciones generales[2,3]

El objetivo principal del tratamiento endovascular preoperatorio es ocluir los aportes arteriales que vascularizan el tumor, para disminuir el sangrado durante la cirugía, cerrar los aportes arteriales inaccesibles para el cirujano y acortar el tiempo de cirugía y la estancia hospitalaria. Los riesgos más importantes de la embolización de ramas de la arteria carótida externa son la lesión de pares craneales y el ictus cerebral por conexión de la arteria carótida externa con la arteria carótida interna.

Técnica básica de embolización preoperatoria de tumores

- Arteriografía de ambas arterias carótidas extracraneales e intracraneales y ambas arterias vertebrales.
- Cateterización selectiva de la carótida externa.
- Sistema coaxial heparinizado.
- Microcatéteres para cateterizar ramas de la arteria carótida externa.
- Monitorización electrocardiográfica y de la tensión arterial.
- La embolización se suele realizar 24-72 horas antes de la intervención quirúrgica.
- En aquellos pedículos con sospecha de poder provocar lesión de pares craneales, se deben utilizar partículas de 300-500 micras, pues los pedículos arteriales que irrigan los pares craneales *(vasa nervorum)* son menores de 150 micras.
- Si se visualiza una anastomosis con la circulación intracraneal, se debe primero ocluir con espirales la anastomosis y posteriormente realizar la embolización.
- En pacientes con infiltración de la arteria carótida interna se debe realizar la prueba de oclusión.
- Material de embolización.
  Polivinil alcohol (PVA).
  N-butil-cianoacrilato (Glubran®).
  Etilen-vinil alcohol copolímero (Onyx®).
  Embosferas.

Tumores

Paragangliomas, glomus o quemodectomas

Son tumores hipervascularizados que representan el 0,6% de las neoplasias de la cabeza y el cuello y el 0,03% de todas las neoplasias. Un 80% corresponde a tumores carotídeos, yugulares y timpánicos. Los glomus carotídeos provocan una apertura de la bifurcación carotídea. El 5% son glomus vagales, que provocan un desplazamiento anteromedial de la arteria carótida interna.

Presentan aportes arteriales aumentados de tamaño, con tumoración hipervascularizada y drenaje venoso precoz.

Las alternativas terapeúticas endovasculares en los glomus carotídeos son la embolización de la arteria músculo-espinal, la rama de la arteria faríngea ascendente con polivinil alcohol, cianocrilato u Onyx® (Fig. 12-4). En glomus carotídeos con infiltración de la arteria carótida interna se debe realizar la prueba de oclusión. La embolización percutánea se suele reservar para aquellos casos con aportes arteriales de ramas de la arteria oftálmica o ramas de muy pequeño calibre imposibles de cateterizar.[4]

booksmedicos.org

A los paragangliomas extradrenales que son hormonalmente activos se les denomina funcionantes. Se estima que sólo el 1-3% son tumores funcionantes. Durante la embolización se debe realizar un control exhaustivo de la tensión arterial (crisis hipertensivas por liberación de catecolaminas durante la embolización) y de la frecuencia cardiaca.

Angiofibroma nasofaringeo juvenil

Se trata de tumores benignos fibrovasculares, localmente agresivos, que se presentan en pacientes varones jóvenes. Se presentan con obstrucción nasal y epistaxis. Pueden extenderse hacia la fosa nasal, posteroinferiormente hacia la orofaringe, superiormente hacia el seno esfenoidal, la silla turca y el seno cavernoso, y lateralmente hacia la fosa pterigomaxilar. Se debe realizar una arteriografía de ambas arterias carótidas externas e internas. Los aportes arteriales son de las ramas de la arteria maxilar interna (arteria esfenopalatina y palatina descendente).

La embolización debe ser intratumoral (pues el tumor tiende a reclutar colaterales de otras ramas), con partículas de polivinil alcohol de 100-150 micras (Fig. 12-5).

Una vez embolizada la carótida externa, se debe repetir el estudio de la carótida interna para valorar si existe vascularización por la arteria vidiana, que es una comunicación primitiva entre la maxilar y la arteria carótida intrapetrosa.

MANEJO DEL SANGRADO DEL CUELLO

Embolización transarterial de las epistaxis

Las epistaxis son un problema clínico frecuente del que sólo un 6% requiere un tratamiento médico o quirúrgico. Para las epistaxis intratables (que no responden a maniobras conservadoras: taponamiento anterior-posterior, septoplastia, etc.) el tratamiento endovascular es una opción terapéutica de primera elección. Se debe realizar una oclusión proximal de capilares de 150-600 mm. Usar partículas de menor tamaño puede provocar necrosis. Se usa generalmente como material de embolización el polivinil alcohol.

Previa a la embolización, se debe realizar una angiografía de ambas arterias carótidas externas e internas, pues la suplencia de las fosas nasales viene tanto de la arteria carótida externa (arteria esfenopalatina y palatina mayor, ramas de la arteria maxilar interna y arteria facial) como de la arteria carótida interna (ramas etmoidales de la arteria oftálmica).[5]

La tasa de éxito de la embolización es del 80-100%. La causa más frecuente de fallo de la embolización viene dada porque el sangrado provenga de la arteria etmoidal anterior.

Las complicaciones descritas son ictus por comunicación de la arteria carótida externa con la arteria carótida interna, ceguera por nacimiento de la arteria oftálmica de la arteria meníngea media, neuropatía por lesión de un par craneal y necrosis septal.

Sangrado de carcinomas de cuello

El sangrado en pacientes con carcinoma de cuello puede ser difícil de controlar quirúrgicamente por los problemas asociados por los cambios en los planos anatómicos tras la cirugía y/o la radioterapia, la recurrencia del tumor, infecciones o fistulas.[6] El tratamiento endovascular es una alternativa válida en estos pacientes, pues disminuye la morbimortalidad y acorta la estancia hospitalaria.

Se debe realizar angiografía de ambas arterias carótidas comunes, externas e internas. Muchas veces no se observa un sangrado activo, pero se visualizan irregularidades o estrechamientos vasculares provocados por el tumor. La embolización se debe realizar con partículas de polivinil alcohol de 150-300 micras para devascularizar el lecho tumoral o espirales para oclusión del vaso.

Síndrome de rotura carotídea

Se define como la rotura de la arteria carótida o de alguna de sus ramas, con sangrado pulsátil por la orofaringe. Es una situación que tiene una mortalidad del 40% y puede estar causada por afectación tumoral del vaso, radioterapia postoperatoria y por causa traumática o iatrógena.[7]

El tratamiento endovascular es la técnica de elección. Si existe afectación de una rama de la arteria carótida externa, se ocluirá con espirales dicha rama. Si la arteria afectada es la arteria carótida común o interna se han utilizado diferentes alternativas:

- Oclusión de la arteria carótida con balones o espirales, para lo que se debe asumir un riesgo de ictus isquémico del 15-20%.
- Reconstrucción arterial con el uso de endoprótesis. Según algunos autores la utilización de endoprótesis es útil en roturas de etiología traumática. En los casos posradioterapia, puede parar el sangrado, pero a largo plazo no es la solución.

MALFORMACIONES VASCULARES DE CABEZA Y CUELLO

Suponen un grupo heterogéneo de anomalías vasculares derivadas de un desarrollo anormal en las últimas fases de la

Figura 12-5: *Paciente con angiofibroma nasofaríngeo. a) Arteriografía de la arteria carótida externa derecha en proyección posteroanterior y b) lateral con vascularización tumoral. c) Angiografía posembolización con polivinil alcohol.*

booksmedicos.org

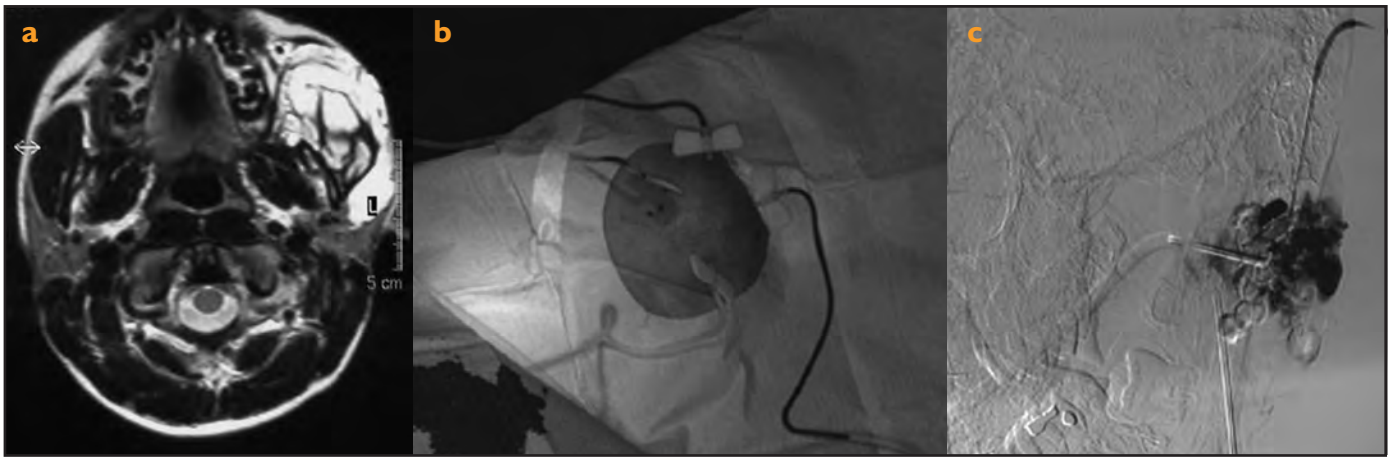

Figura 12-6: *a) Paciente con tumoración en la mejilla izquierda (espacio masticador) con aumento de señal en secuencia T2. b) Punción percutánea múltiple con inyección de polidocanol (c).*

formación de los vasos. Típicamente diagnosticadas en la edad pediátrica, habitualmente dicho diagnóstico se realiza mediante exploración clínica complementada con un estudio de imagen no invasivo (RM, angio-RM). La realización de angiografía habitualmente está condicionada por un eventual tratamiento endovascular. Son lesiones que crecen de manera armónica con el paciente, salvo algunas de ellas (MAVs), que pueden experimentar un aumento de tamaño en relación con traumatismos, estados hormonales tales como la pubertad o tratamientos incompletos previos.

La estrategia terapéutica va a plantearse, en general, en función del tamaño de la lesión, su localización, anomalías asociadas y de la deformidad de las estructuras osteomusculares del macizo facial que pueda provocar. El objetivo primario es restituir y preservar la función locorregional, que incluye la estética; para ello no es necesario en muchas ocasiones eliminar la malformación por completo, si bien sí limitar su tamaño.

Clasificación

Tradicionalmente se clasifican[8] en función de las anomalías presentes en los canales vasculares y de las características de flujo.

Simples:

- Bajo flujo:
  - Malformación capilar.
  - Malformación venosa.
  - Malformación linfática.
- Alto flujo:
  - Fístulas arteriovenosas.

Compuestas:

- Malformación arteriovenosa.
- Malformación linfovenosa.
- Otras.

Malformaciones capilares

Se trata de manchas en "vino de Oporto", hemangiomas capilares, telangiectasias. Habitualmente esporádicas, en el 1-2% de los casos se asocian a síndrome de Sturge-Weber. Afectan habitualmente a la superficie cutánea, en la que puede aparecer un engrosamiento progresivo y capas subyacentes, así como deformidad ósea del macizo facial. No hay prácticamente indicación de embolización en este tipo de lesiones, salvo de manera preoperatoria para reducir la pérdida de sangre durante la cirugía.

Malformación venosa

Son las malformaciones vasculares más frecuentes. Tienen un aspecto espongiforme y están conformadas por múltiples espacios sinusoidales de alta señal en secuencias potenciadas en T2. Su presentación varía en función del tamaño y la extensión en profundidad. Son no pulsátiles, blandas y compresibles, y se distienden con maniobras de Valsalva. Típicamente contienen flebolitos por fenómenos repetidos de tromboflebitis. El tratamiento de elección ante malformaciones venosas es la inyección directa percutánea de agente esclerosante, como el etanol al 98% (Fig. 12-6). El volumen total de etanol inyectado no debe superar los 0,3 mL/kg (niños menores de 2 años) o 0,6 mL/kg (niños mayores de 2 años). Es imprescindible controlar el paso del etanol a la circulación sistémica, por el alto riesgo de vasoconstricción pulmonar y arritmias cardiacas.

Malformación linfática

Secundarias al desarrollo anómalo del sistema linfático cérvico-facial, pueden ser clasificadas en macroquísticas y microquísticas. Constituidas por vesículas rellenas de líquido, en la RM puede identificarse nivel líquido-líquido, con escasa captación periférica tras la administración de gadolinio. Suelen ser evidentes desde el nacimiento, las macroquísticas (higromas quísticos) habitualmente se localizan por debajo del plano del hueso hioides; pueden ser gigantes e interferir en el desarrollo fetal. Las microquísticas (linfangiomas) están localizadas típicamente por encima del plano hioideo y se presentan habitualmente de forma difusa entre los planos grasos y musculares cérvico-faciales.

El tratamiento de elección ante estas malformaciones es la resección quirúrgica. Como alternativa, es posible la realización de escleroterapia con agentes clásicos como el etanol, la deoxiciclina o, más recientemente, la administración percutánea de OK 432 (Picibanil®), un derivado del *Streptococcus pyogenes* tratado con bencil-penicilina, que condiciona la aparición de reacción inflamatoria en la pared de la malformación linfática, con la subsiguiente reducción de tamaño de las cavidades. La tasa de éxito es significativamente superior en la variedad macroquística.

booksmedicos.org

Malformación arterio-venosa

Consistentes en un nido o una red vascular anormales, con arterias de aporte y venas de drenaje, suponen un punto de cortocircuito en la circulación sanguínea. Excepto las de muy alto flujo, con frecuencia son asintomáticas en las primeras décadas de la vida. Se suelen manifestar como tumoración palpable, caliente, con soplo audible, que pueden evolucionar con el paso del tiempo reclutando aportes arteriales vecinos, lo que provoca cambios distróficos en la piel, así como crecer secundariamente a traumatismos o cambios en el estado hormonal. El abordaje de esta patología es multidisciplinario y el tratamiento suele ser combinado, mediante embolización y posterior cirugía. Las alternativas endovasculares incluyen la embolización preoperatoria con partículas de polivinil alcohol, para reducir el aporte vascular y facilitar el acto quirúrgico, o bien la oclusión del nido mediante material líquido embolizante: N-butil-cianoacrilato (Glubran®), etilen-vinil alcohol copolímero (Onyx®). El objetivo del tratamiento endovascular debe ser la oclusión completa del nido. La administración de Onyx® en malformaciones arteriovenosas superficiales debe evitarse por motivos cosméticos. Así mismo, la oclusión quirúrgica o endovascular proximal de los pedículos de aporte a la malformación debe ser evitada.

LESIONES VASCULARES POR TRAUMATISMO DE CABEZA Y CUELLO

Las lesiones vasculares son un hallazgo relativamente frecuente en el paciente que sufre traumatismo de cabeza y cuello, bien sea cerrado o penetrante[9]. Representan un amplio y heterogéneo espectro de anomalías que varían desde la simple laceración de la íntima arterial hasta la completa rotura de la pared del vaso; a menudo se presentan como hemorragias masivas que ponen en peligro la vida del paciente, por lo que no se puede llegar a realizarse tratamiento sobre ellas en muchas ocasiones. Algunos autores estiman en un 20-40% el incremento en la morbimortalidad del paciente politraumatizado que sufre una lesión carotídea por traumatismo cerrado.[3]

Como hallazgos patológicos vasculares secundarios a la lesión traumática encontramos con mayor frecuencia:

- Vasoespasmo; oclusión arterial.
- Hemorragia aguda.
- Disección arterial.
- Pseudoaneurisma arterial.
- Fístula arteriovenosa.

Disección arterial

Frecuente en traumatismos cerrados del cuello, los vasos afectados con mayor frecuencia son las arterias carótidas internas y vertebrales. Bien de manera secundaria a desgarro de la íntima con paso de sangre al interior de la pared, o bien tras apertura de hematoma mural a la luz arterial, se establecen dos luces diferenciadas, verdadera y falsa, identificables tanto en estudios de imagen no invasivos (TC, de elección en la valoración inicial) como en angiografía. La evolución de esta lesión es muy variable y oscila desde la curación espontánea con una mínima estenosis residual a la completa oclusión de la arteria por el crecimiento del hematoma en el interior de la luz falsa.

El tratamiento inicial es médico y consiste en anticoagulación con heparina sódica. El tratamiento endovascular se reserva a aquellos casos en los que la anticoagulación esté contraindicada o bien sean resistentes a tratamiento médico, con sintomatología deficitaria a pesar del mismo. En estos casos, el tratamiento endovascular más extendido consiste en la implantación de endoprótesis en el punto de inicio de la disección; en ocasiones será necesaria la implantación de más de una prótesis que aseguren asimismo el resto del trayecto arterial. Sólo en determinadas ocasiones es necesario el sacrificio del vaso, para evitar fenómenos tromboembólicos distales, por lo que es necesario previamente comprobar la existencia de adecuada colateralidad intracraneal.

Pseudoaneurismas

Producidos por la transección de la arteria, en la que el sangrado es contenido por los tejidos blandos perivasculares y se forma un hematoma que puede cavitarse, estableciéndose una comunicación activa entre la luz de la arteria y el interior del hematoma. La presencia de aneurismas verdaderos o pseudoaneurismas con integridad de la adventicia es mucho más rara.

Generalmente su tratamiento se hace de manera diferida, teniendo en cuenta que la posibilidad de que se produzca un crecimiento súbito de las lesiones y el subsiguiente compromiso de la vía aérea indica cierta urgencia en su abordaje. Ya que carecen de pared, la embolización mediante espirales por sí sola puede no dar buen resultado, por lo que en ocasiones para conseguir la desaparición del pseudoaneurisma manteniendo la permeabilidad del vaso portador hay que añadir la implantación de una endoprótesis, o si la localización anatómica lo permite, la colocación de una endoprótesis cubierta, que aísle por completo la luz arterial del resto de tejidos.

Fístulas arteriovenosa

Provocadas asimismo por rotura completa de la pared arterial, se establece una comunicación directa entre la arteria y la vena. Dado que esta comunicación anómala permite el drenaje de la sangre, rara vez producen compromiso de espacio en el cuello y por tanto no suelen constituir una urgencia médica. Habitualmente dependen de la arteria carótida interna, la vertebral o ramas de arteria carótida externa (Fig. 12-7).

Su tratamiento varía en función de la severidad de los hallazgos. Puede recomendarse desde una actitud expectante en fístulas de bajo flujo y pacientes de edad avanzada, hasta la oclusión de la comunicación anómala, habitualmente mediante embolización y oclusión con espirales o balones largables del pedículo de aporte, inmediatamente proximal al punto de la fístula.

QUIMIOTERAPIA INTRAARTERIAL

Los tumores malignos de la cabeza y el cuello representan aproximadamente entre el 2 y el 5% de todos los tumores de dicha región, y de ellos el 90% corresponde a carcinomas escamosos. Se localizan en la orofaringe, el suelo de la boca y la cavidad oral. Dentro de las posibles alternativas terapéuticas de estos tumores se incluye la administración intraarterial de fármacos citostáticos, bien como terapia coadyuvante junto con radio-

booksmedicos.org

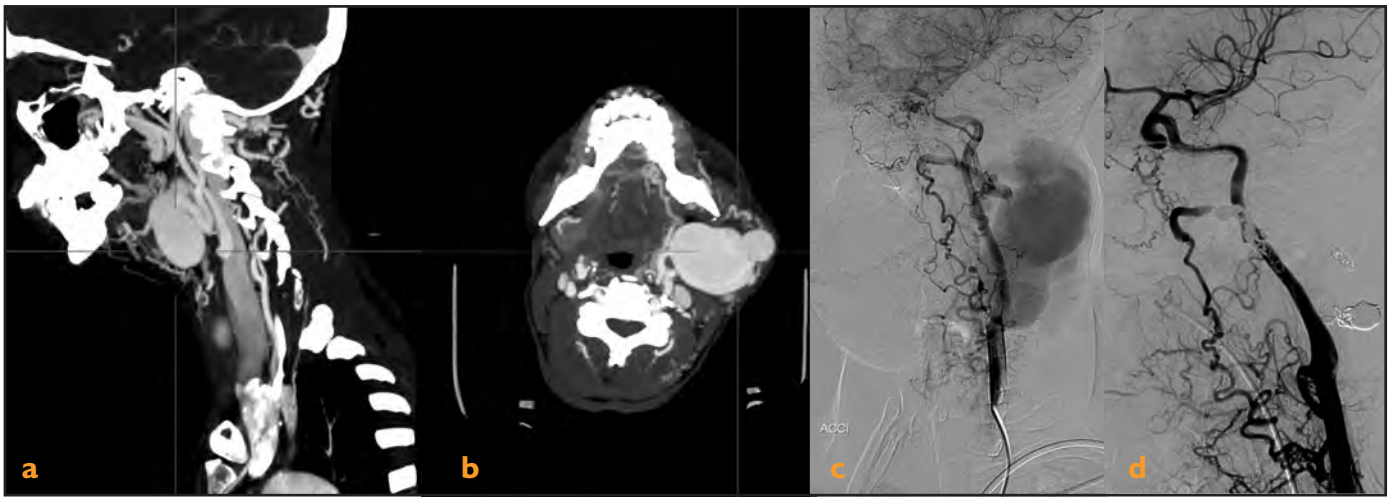

Figura 12-7: *Fístula arteriovenosa postraumática de larga evolución entre ramas de la arteria carótida externa (arterias facial y maxilar interna) y la vena yugular externa izquierdas, tratada previamente mediante ligadura quirúrgica de la arteria carótida externa distal al origen de la arteria tiroidea superior. Las imágenes de angio-TC (a-b) y angiografía preembolización (c) muestran tanto la opacificación precoz de la vena yugular externa, claramente ectásica, como el desarrollo de múltiples colaterales arteriales provenientes de la arteria tiroidea superior, la vertebral y el tronco tirocervical izquierdos. La imagen post-embolización (d) con espirales de los dos pedículos arteriales de aporte muestra la desaparición tanto de las comunicaciones fistulosas como de la opacificación precoz de la vena yugular externa.*

terapia en resecciones quirúrgicas incompletas o de forma previa a la cirugía, con el objetivo de reducir la carga tumoral.

El citostático más efectivo en el tratamiento del carcinoma epidermoide de cabeza y cuello es el cisplatino. La administración local intraarterial permite incrementar la concentración de la droga dentro del tumor minimizando los efectos adversos sistémicos.[10] Además, simultáneamente a la infusión intraarterial del quimioterápico, se administra por vía intravenosa tiosultafo sódico, antagonista del cisplatino, con lo que se consigue reducir aún más la cantidad de citostático circulante y con ello la probabilidad de aparición de efectos secundarios.

Dado que la mayoría de los carcinomas epidermoides de cabeza y cuello son angiográficamente silentes, es fundamental un profundo conocimiento de la anatomía arterial de la región a la hora de decidir el pedículo en el cual realizaremos la infusión del fármaco.

La administración del fármaco (dosis más extendida: 150 mg/m^2) se realiza mediante infusión continua a un ritmo que sea bien tolerado por la arteria, con máximo flujo anterógrado y tratando de evitar reflujo a troncos proximales (el flujo sanguíneo en la arteria carótida externa habitualmente oscila entre 2 y 4 mL/s).

Treinta segundos antes de iniciar la infusión del cisplatino, se comienza la administración intravenosa (habitualmente desde una vía periférica) de tiosulfato sódico (9 mg/m^2).

Mediante esta técnica, algunos autores describen la consecución de concentraciones intratumorales del fármaco hasta 250 veces mayores que la conseguida mediante su administración intravenosa.

La oclusión mediante embolización de pedículos arteriales no está indicada y debe ser evitada antes de la administración del quimioterápico, ya que favorece la apertura de aportes colaterales y dificulta el acceso del fármaco al lecho tumoral.

AGRADECIMIENTOS

A la Dra. Paula Alcalde León, por la elaboración de las figuras 12-1 y 12-2.

REFERENCIAS

1. Morris P, editor. Practical neuroangiography. New York: LippincottWilliams & Wilkins; 2007.
2. Connors III JJ, Wojak JC, editores. Interventional neuroradiology. Strategies and practical techniques. Philadelphia: WB Saunders; 1999.
3. Gandhi D, Gemmete JJ, Ansari SA, Gujar SK, Mukherji SK. Interventional neuroradiology of the head and neck. AJNR Am J Neuroradiol. 2008;29:1806-15.
4. Quadros RS, Gallas S, Delcourt C, Dehoux E, Scherperel B, Pierot L. Preoperative embolization of a cervicodorsal paraganglioma by direct percutaneous injection of Onyx and endovascular delivery of particles. AJNR Am J Neuroradiol. 2006;27:1907-9.
5. Andersen PJ, Kjeldsen AD, Nepper-Rasmussen J. Selective embolization in the treatment of intractable epistaxis. Acta Otolaryngol. 2005;125:293-7.
6. Turowski B, Zanella FE. Interventional neuroradiology of the head and neck. Neuroimaging Clin N Am. 2003;13:619-645.
7. Mcdonald S, Gan J, McKay AJ, Edwards RD. Endovascular treatment of acute carotid blow-out syndrome. J Vasc Interv Radiol. 2000;11:1184-8.
8. Mulliken JB, Glowacki J. Hemangiomas and vascular malformations in infants children: a classification based on endothelial characteristics. Plast Reconstr Surg. 1982;69:412-20.
9. Diaz-Daza O, Arraiza FJ, Barkley JM, Whigham CJ. Endovascular therapy of traumatic vascular lesions of the head and neck. Cardiovasc Intervent Radiol. 2003;26:213-21.
10. Balm AJ, Rasch CR, Schornagel JH, Hilgers FJ, Keus RB, Schultze-Kool L, et al. High dose superselective intra-arterial cisplatin and concomitant radiation (RADPLAT) for advanced head and neck cancer. Head Neck. 2004;26:485-93.

booksmedicos.org

booksmedicos.org

Preguntas de la Actualización

PREGUNTAS DEL CAPÍTULO 1

01.1. La tomografía computarizada (TC) multicorte en el estudio de tumores del área de la cabeza y el cuello:
a) No tiene utilidad destacable.
b) Permite realizar una aproximación diagnóstica efectiva.
c) Define la extensión submucosa de un tumor.
d) No identifica adenopatías cervicales metastásicas.
e) No detecta recidivas tumorales.

01.2. Entre las ventajas de la TC multicorte destaca:
a) No es necesaria la inyección de contraste.
b) La radiación ionizante es mínima.
c) Posee mayor capacidad de resolución de contraste que la resonancia magnética (RM).
d) Por su rapidez se obtienen imágenes de calidad sin apenas artefactos de movimiento.
e) No se ve influida por objetos metálicos.

01.3. Entre las ventajas de la RM destaca:
a) Mayor resolución de contraste que la TC.
b) Mejor evaluación de los ganglios linfáticos del cuello.
c) No es útil en población pediátrica por los artefactos de movimiento.
d) Emite radiación procedente de la emisión de ondas de radiofrecuencia.
e) Ninguna de las anteriores es correcta.

01.4. La RM está indicada como técnica de primera elección en:
a) Diferenciación entre un tumor maligno y una hipertrofia benigna linfoide de cavum nasofaríngeo.
b) Carcinomas epidermoides de laringe.
c) Tumores malignos de hipofaringe.
d) Detección de ganglios linfáticos patológicos.
e) Definir extensión submucosa de un tumor epitelial de la vía aerodigestiva.

01.5. La técnica de difusión en la RM:
a) No tiene ninguna utilidad en la patología de cuello.
b) Posee inconvenientes técnicos que desaconsejan su uso rutinario.
c) Es particularmente útil en identificar tumores malignos de glándulas salivales.
d) No se ve influenciada por el tamaño, la densidad y la integridad celular.
e). El mapa del coeficiente de difusión aparente no es necesario para cuantificar la difusión.

booksmedicos.org

PREGUNTAS DEL CAPÍTULO 2

02.1. La fascia faringobasilar:
a) Limita el espacio parafaríngeo pre-estileo del retroestileo.
b). Forma el esqueleto de la laringe.
c) Corresponde a la fascia del músculo constrictor superior de la faringe.
d) No es identificable en los estudios de imagen.
e) Es menos resistente que la fascia bucofaríngea.

02.2. El angiofibroma nasofaríngeo juvenil:
a) Afecta especialmente a mujeres jóvenes.
b) Su diagnóstico requiere de examen angiográfico.
c) Con frecuencia es multicéntrico.
d) Típicamente se origina en la fosa pterigomaxilar.
e) El tratamiento de elección es la radioterapia.

02.3. El espacio parafaríngeo pre-estileo contiene:
a) Pares craneales bajos.
b) Glándulas salivales accesorias.
c) Cadenas linfáticas.
d) La vena yugular interna.
e) La arteria carótida interna.

02.4. Los paragangliomas cervicales:
a) Los más frecuentes son los que se originan en el nervio hipogloso.
b) Los carotídeos típicamente se extienden al agujero rasgado posterior.
c) En ocasiones son múltiples.
d) Son tumores de rápido crecimiento.
e) De forma constante cabalgan en la bifurcación carotídea.

02.5. El espacio retrofaríngeo
a) Es un espacio que contiene la musculatura prevertebral.
b) Conecta libremente con el espacio parafaríngeo.
c) Contiene una única cadena ganglionar.
d) En su segmento infrahioideo pueden existir lesiones de origen ganglionar y no ganglionar.
e) La mayoría de lesiones que lo afectan corresponden a adenopatías metastásicas.

PREGUNTAS DEL CAPÍTULO 3

03.1. El quiste tirogloso:
a) La localización más frecuente es infrahioidea.
b) Están siempre en la línea media.
c) Están situados por fuera de la musculatura infrahioidea.
d) La tomografía computarizada (TC) es la técnica de elección inicial para su diagnóstico.
e) Son lesiones benignas que no se malignizan.

03.2. El nódulo tiroideo:
a) Los antecedentes personales y familiares no son útiles en la valoración de los nódulos tiroideos.
b) Los hallazgos ecográficos permiten diferenciar los nódulos benignos de los malignos.
c) Los datos obtenidos por la ecografía permiten seleccionar a los pacientes para la punción aspiración con aguja fina (PAAF).
d) La TC está indicada en la valoración de los nódulos tiroideos.
e) Las determinaciones analíticas son fundamentales para diferenciar entre los nódulos benignos y malignos.

booksmedicos.org

03.3. Características ecográficas del nódulo tiroideo:

a) Las calcificaciones groseras en un nódulo solitario son indicativas de una lesión benigna.
b) Las microcalcificaciones indican siempre que la lesión es maligna.
c) El anillo hipoecoico de los nódulos es indicador de benignidad.
d) La vascularización de los nódulos malignos es periférica.
e) Los hallazgos ecográficos de los nódulos tiroideos valorados aisladamente no permiten diferenciar entre lesiones benignas y malignas.

03.4. Carcinoma de tiroides:

a) La eficacia de la PAAF dirigida por ecografía es alta, independientemente del tipo histológico tumoral.
b) La TC debe realizarse siempre para poder planificar adecuadamente el tratamiento.
c) El carcinoma papilar es el más frecuente.
d) La tiroglobulina es un marcador tumoral excelente para el seguimiento de los pacientes con carcinoma medular de tiroides.
e) Los estudios de TC con contraste no interfieren en el tratamiento con ablación con I radioactivo de los carcinomas tiroideos.

03.5. Las glándulas paratiroideas:

a) Las glándulas paratiroideas derivan del cuarto arco branquial.
a) La patología paratiroidea suele presentarse clínicamente como una masa cervical.
a) El carcinoma de paratiroides puede presentarse como un hiperparatiroidismo primario.
a) La resonancia magnética (RM) es la técnica de imagen de primera línea para localizar los adenomas paratiroideos.
a) La TC y la RM permiten diferenciar entre adenoma y carcinoma de paratiroides.

PREGUNTAS DEL CAPÍTULO 4

04.1. El nivel III cervical sitúa los ganglios que se encuentran:

a) En el espacio parafaríngeo.
b) Entre los márgenes mediales del vientre anterior de los músculos digástricos y submandibulares.
c) Entre el borde inferior del cuerpo del hueso hioides y el extremo del cartílago cricoides.
d) Desde el borde inferior del cartílago cricoides a la clavícula.
e) Corresponde a los ganglios del triángulo posterior.

04.2. El tamaño límite a partir del cual se considera patológico un ganglio es:

a) Midiendo el diámetro longitudinal máximo transverso, el límite superior de la normalidad en los niveles I y II es de 15 mm, mientras que para el resto es de 10 mm.
b) Midiendo el diámetro longitudinal máximo transverso, el límite superior de la normalidad en los niveles I y II es de 18 mm, mientras que para el resto es de 15 mm.
c) Midiendo el diámetro longitudinal máximo transverso, el límite superior de la normalidad en los niveles I y II es de 20 mm, mientras que para el resto es de 30 mm.
d) Midiendo el diámetro longitudinal máximo transverso, el límite superior de la normalidad en los niveles I y II es de 5 mm, mientras que para el resto es de 10 mm.
e) Midiendo el diámetro longitudinal máximo transverso, el límite superior de la normalidad en los niveles I y II es de 25 mm, mientras que para el resto es de 10 mm.

04.3. ¿Qúe tipo de contraste de los que se usan en resonancia magnética (RM) es más sensible para la detección de ganglios patológicos?

a) Los compuestos de manganeso.
b) Los compuestos de gadolinio.
c) Los quelantes de aluminio.
d) Los compuestos de pequeñas partículas de hierro.
e) Las partículas de gadolinio marcadas con anticuerpos.

04.4. El porcentaje de metástasis ganglionares no detectadas por las distintas técnicas de imagen en la actualidad es:

a) Del 80-90%.
b) Del 60-70%.
c) Del 40-50%.
d) Del 30-60%.
e) Del 15-20%.

booksmedicos.org

04.5. Las calcificaciones ganglionares:
a) Se detectan generalmente en los estudios por RM.
b) La técnica más sensible es la tomografía computarizada.
c) Aparecen en más de la mitad de los ganglios linfáticos.
d) Es altamente sugestivo de patología maligna.
e) La técnica más sensible es la ecografía.

PREGUNTAS DEL CAPÍTULO 5

05.1. La intensidad de captación del radiofármaco fluorodeoxiglucosa (FDG) se cuantifica habitualmente mediante el índice:
a) ROI.
b) VOI.
c) DUR.
d) SUV.
e) DAR.

05.2. La FDG se administra por vía:
a) Intravenosa.
b) Intramuscular.
c) Oral.
d) Subcutánea.
e) Intratumoral.

05.3. En tumores de cabeza y cuello son indicaciones clínicas aceptadas de la PET-FDG todas excepto:
a) Detección del tumor de origen desconocido.
b) Estadificación inicial.
c) Planificación de radioterapia.
d) Evaluación de respuesta al tratamiento.
e) Detección de recidiva.

05.4. Para evitar falsos diagnósticos positivos tras el tratamiento con radioterapia y obtener un elevado valor predictivo negativo se aconseja realizar la PET-FDG tras un mínimo de:
a) Una o dos semanas.
b) Dos o tres semanas.
c) Tres o cuatro semanas.
d) Cuatro o seis semanas.
e) Seis u ocho semanas.

05.5. Está indicado realizar cribado de metástasis a distancia mediante PET-FDG en:
a) Pacientes con estadio T elevado.
b) Pacientes con estadio T bajo.
c) Pacientes con infiltración metastásica ganglionar.
d) Pacientes sin infiltración metastásica ganglionar.
e) Pacientes con estadio T elevado y pacientes con infiltración metastásica ganglionar.

booksmedicos.org

PREGUNTAS DEL CAPÍTULO 6

06.1. En la anatomía de las glándulas salivales:
a) El nervio facial se ramifica dentro de la parótida, medial a la vena retromandibular.
b) Las dos estructuras vasculares intraparotídeas son la arteria carótida interna y la vena retromandibular.
c) Todas las glándulas salivales tienen ganglios linfáticos en su interior.
d) El músculo milohioideo separa el espacio submandibular del espacio sublingual.
e) La arteria y la vena facial atraviesan el espacio sublingual.

06.2. En los procesos inflamatorios de las glándulas salivales:
a) Tanto los agudos como los crónicos son más frecuentes en la parótida.
b) La sialolitiasis es más frecuente en la parótida.
c) La ecografía es especialmente útil en la detección de pequeñas litiasis.
d) Los quistes linfoepiteliales son característicos de la enfermedad de Kuttner.
e) En la sialoadenitis aguda posradioterapia existe disminución del tamaño glandular.

06.3. En el estudio radiológico de la patología de las glándulas salivales:
a) La resonancia magnética es la técnica de elección cuando se sospecha patología tumoral.
b) La tomografía computarizada (TC) con contraste es la técnica de elección en la búsqueda de litiasis.
c) La diseminación perineural se estudia con secuencias T2.
d) La TC detecta fácilmente la invasión meníngea.
e) En adultos tanto en secuencias T1 como en T2 las glándulas salivales aparecen hipointensas.

06.4. En los tumores de glándulas salivales:
a) Los benignos son más frecuentes en la parótida.
b) La diseminación perineural es típica del tumor de Warthin.
c) La parálisis facial es típica de los tumores benignos.
d) Los tumores benignos presentan con mayor frecuencia restricción en la difusión.
f) El adenoma pleomorfo es hipointenso en T2.

06.5. En los procesos sistémicos que afectan a las glándulas salivales:
a) La sarcoidosis es con frecuencia unilateral.
b) La tuberculosis llega a las glándulas por vía hematógena.
c) La sialosis puede producirse por toma de medicamentos o en pacientes diabéticos.
d) En pacientes con el VIH el aumento glandular siempre es producido por quistes linfoepiteliales.
e) La enfermedad de Kimura siempre asocia adenopatías.

PREGUNTAS DEL CAPÍTULO 7

07.1. ¿Qué característica de la glotis tiene un importante significado clínico-radiológico?
a) La comisura anterior tiene un mucosa de más de 5 mm de espesor.
b) La epiglotis es móvil.
c) En todos los espacios grasos profundos hay linfáticos.
d) La comisura anterior no sobrepasa los 2 mm de espesor y no hay pericondrio en ella.
e) El espacio paraglótico en las cuerdas vocales es muy amplio.

07.2. ¿Cuál de las siguientes proposiciones es correcta?
a) Los carcinomas de laringe no producen metástasis linfáticas.
b) Los carcinomas de glotis con frecuencia dan metástasis ganglionares altas (en nivel II).
c) Los carcinomas de supraglotis en un gran porcentaje se presentan con adenopatías metastásicas.
d) Todas son correctas.
e) Las respuestas 2 y 3 son correctas.

booksmedicos.org

07.3. Teniendo en cuenta que el estudio radiológico es necesario para estadificar correctamente los tumores de laringe, ¿qué proposición de las siguientes es correcta?
a) El tumor es T1-T2 si no hay infiltración de espacios pre-epiglótico y paraglótico.
b) Es un T3 si hay infiltración de los espacios grasos.
c) Es un T4 si hay destrucción de los cartílagos.
d) Es un T4 si hay crecimiento extralaríngeo del tumor.
e) Todas las anteriores.

07.4. Los hallazgos radiológicos producidos por la radioterapia son:
a) Engrosamiento del platisma.
b) Tractos fibrosos y edema en la grasa superficial y profunda del cuello.
c) Aparición de signos de sialoadenitis.
d) Edema de mucosa.
e) Todos los anteriores.

07.5. ¿Qué tratamiento del cáncer de laringe consigue una posibilidad más elevada de control de la enfermedad local?
a) La cirugía parcial.
b) La quimioterapia seguida de radioterapia.
c) La quimioterapia seguida de quimioterapia y radioterapia concomitantes.
d) La laringectomía total.
e) Las dos anteriores.

PREGUNTAS DEL CAPÍTULO 8

08.1. La obstrucción tubárica puede producir:
a) Procesos infecciosos.
b) Atelectasia timpánica.
c) Invaginación timpánica.
d) Procesos degenerativos de la mucosa.
e) Todos los previos.

08.2. ¿Qué signo radiológico no es típico del colesteatoma?
a) Erosión de las paredes de la caja timpánica.
b) Erosión de la cadena osicular.
c) Masa de tejidos blandos redondeada.
d) Intenso realce con el contraste.
e) Disminución del coeficiente aparente de difusión en los estudios de RM

08.3. ¿Qué estructura anatómica se conserva específicamente en la timpanoplastia cerrada?
a) El tímpano.
b) Las paredes mastoideas.
c) La apófisis inferior del muro externo del ático.
d) La pared posterior del conducto auditivo externo.
e) La cadena osicular.

08.4. ¿Qué hallazgos anatómicos impiden practicar una timpanoplastia cerrada?
a) La aireación de la mastoides.
b) La esclerosis mastoidea.
c) El ático pequeño.
d) La procedencia anterolateral del seno lateral.
e) La procedencia del bulbo yugular.

booksmedicos.org

08.5. ¿Qué complicación es la más frecuente, en general, en las infecciones de oído medio?
a) Laberintitis.
b) Petrosistis.
c) Mastoiditis.
d) Absceso intracraneal.
e) Trombosis de senos.

PREGUNTAS DEL CAPÍTULO 9

09.1. En el estudio y la valoración de la tomografía computarizada de los senos paranasales es importante:
a) Valorar la altura de las fosas nasales en los pacientes que van a ser sometidos a cirugía.
b) El estudio de las variantes anatómicas que conlleven riesgo quirúrgico.
c) Establecer un diagnóstico de presunción teniendo en cuenta las características lesionales y su repercusión sobre las estructuras anatómicas (erosión, remodelación, expansión o destrucción) con el fin de valorar la integridad de las paredes sinusales y los planos grasos perisinusales.
d) Todas las anteriores son correctas.
e) a y b

09.2. En la rinosinusitis aguda, el estudio radiológico:
a) Se debe realizar cuando exista sospecha clínica de complicaciones o en los casos de sinusitis aguda recurrente.
b) Se realizará en todos los casos para confirmar el diagnóstico.
c) Es de elección la realización de una radiografía (Rx) simple, especialmente en menores de 6 años, donde es importante reducir la dosis de radiación.
d) Es de elección la resonancia magnética, puesto que es la que mejor caracteriza y define la extensión del proceso.
e) La presencia de un nivel hidroaéreo en la radiografía simple es un signo claro que confirma el diagnóstico.

09.3. Los tumores nasosinusales:
a) Son un grupo reducido desde el punto de vista etiológico.
b) Por lo general suelen ser masas clínicamente evidentes que se descubren de manera precoz en el desarrollo de la enfermedad.
c) Dentro de los benignos, el papiloma invertido es el más frecuente.
d) Los carcinomas son poco frecuentes y entre ellos la variante de células escamosas es la forma más común.
e) En las formas fibro-óseas benignas el fibroma osificante es la lesión más frecuente.

09.4. Los patrones recurrentes de enfermedad inflamatoria nasosinusal:
a) Fueron descritos por Babbel y Harnsberger.
b) Permiten una valoración pronóstica previa a la cirugía y determinan su grado de complejidad.
c) El tipo V o inclasificable se atribuye cuando la patología no es secundaria a la obstrucción de las rutas de drenaje conocidas.
d) El patrón de la unión osteomeatal es el más frecuente y es secundario a la obstrucción del meato medio.
e) Todas las anteriores son correctas.

09.5. La forma de diseminación perineural (señala la respuesta incorrecta):
a) Es una forma de diseminación continua que sigue la vaina del nervio a distancia.
b) Puede aparecer evolutivamente mucho tiempo después del diagnóstico del tumor primario.
c) Puede presentarse en ausencia de tumor primario conocido.
d) En el área del macizo facial se debe examinar de manera sistemática la fosa pterigopalatina cuando se observe infiltración perineural en la pieza del examen microscópico.
e) Es una forma de diseminación metastásica en los carcinomas de la cabeza y el cuello.

booksmedicos.org

PREGUNTAS DEL CAPÍTULO 10

10.1. El septo orbitario:
a) Limita el espacio intraconal del espacio extraconal.
b) Forma parte de la fascia bulbi o cápsula de Tenon.
c) Limita el espacio preseptal del retrobulbar u orbitario propiamente dicho.
d) No es identificable en el plano axial con tomografía computarizada (TC) o resonancia magnética (RM).
e) No es una barrera natural a los procesos patológicos palpebrales.

10.2. El meningioma de las cubiertas del nervio óptico:
a) Afecta especialmente a varones jóvenes.
b) Más de la mitad de los casos presenta calcificaciones.
c) Sólo el 10% invade secundariamente la órbita desde el espacio intracraneal.
d) Típicamente tras la administración de contraste intravenoso presenta aspecto de "raíles de tren".
e) La mayoría de las veces produce un engrosamiento fusiforme del fascículo óptico.

10.3. El espacio perióptico contiene:
a) Tractos de sustancia blanca de la vía óptica.
b) Líquido cefalorraquídeo.
c) Las cubiertas meníngeas del fascículo óptico.
d) Intersticio glial fibrovascular.
e) La arteria central de la retina.

10.4. Los melanomas de la coroides:
a) Los más frecuentes son los que se originan en el cuerpo ciliar.
b) La TC el la técnica de imagen de elección para valorar la extensión extraocular.
c) No suelen producir metástasis a distancia.
d) Son los tumores malignos más frecuentes en la infancia.
e) Las formas melanóticas clásicas son hiperintensas en secuencias T1 e hipointensas en T2.

10.5. El pseudotumor orbitario:
a) En TC o RM es fácilmente distinguible del linfoma o de la sarcoidosis.
b) No suele presentar realce significativo por su componente fibroso.
c) No suele existir dolor ocular u oftalmoplegia asociados.
d) No responde a los corticoides y siempre precisa radioterapia.
e) La forma miosítica no respeta el tendón de inserción distal de los músculos extraorbitarios.

PREGUNTAS DEL CAPÍTULO 11

11.1. Respecto al timo cervical:
a) Es una masa cervical frecuente en la infancia.
b) En ecografía la ecoestructura o en resonancia magnética la intensidad de señal son similares al timo mediastínico.
c) Corresponde a un remanente del cuarto arco branquial.
d) Se sitúa típicamente en la línea media cervical.
e) Da lugar a abscesos cervicales de repetición.

11.2. La incidencia de regresión espontánea de una masa cervical es alta en:
a) El linfangioma.
b) El quiste dermoide.
c) El hemangioma de la infancia.
d) La fístula del seno piriforme.
e) La malformación venosa.

booksmedicos.org

11.3. Respecto a la mastoiditis coalescente:

a) Es la ocupación inespecífica de las celdas mastoideas.
b) Se llama así a la presencia de absceso epidural.
c) Es la presencia de resorción de celdas mastoideas o franca erosión ósea en TC de hueso temporal.
d) No cambia la actitud terapéutica, que consiste en antibioterapia intravenosa.
e) No tiene especial riesgo de complicación intracraneal.

11.4. En lo que se refiere al sarcoma de Ewing de cabeza y cuello:

a) La rama horizontal de la mandíbula es la localización más frecuente.
b) Habitualmente no se confunde con la osteomielitis.
c) La reacción perióstica interrumpida es rara en esta entidad.
d) El diagnóstico diferencial se establece con la displasia fibrosa.
e) Los signos radiológicos son poco útiles para el diagnóstico.

11.5. El retinoblastoma:

a) Es siempre una masa ocular unilateral.
b) No suele presentar calcificaciones.
c) Los pacientes con retinoblastoma hereditario tienen alto riesgo de desarrollar una segunda neoplasia con el tiempo, sobre todo un osteosarcoma.
d) La ecografía es la única técnica de imagen necesaria para el diagnóstico.
e) La invasión del nervio óptico carece de valor pronóstico.

PREGUNTAS DEL CAPÍTULO 12

12.1. La variante del arco aórtico más frecuente es:

a) La arteria vertebral izquierda que nace del arco aórtico.
b) El arco aórtico izquierdo con arteria subclavia derecha aberrante.
c) El origen de la arteria carótida común izquierda de la arteria innominada.
d) El origen común de la arteria carótida común izquierda y la arteria inominada.
e) El arco aórtico derecho con la arteria subclavia izquierda aberrante.

12.2. Las comunicaciones persistentes con la circulación posterior (señalar la incorrecta):

a) La arteria hipoglosa cursa a través del canal hipogloso.
b) La arteria trigeminal es la más frecuente.
c) La arteria proatlántica nace de la arteria carótida interna y penetra por el foramen rotundum.
d) Se pueden asociar a aneurismas cerebrales.
e) La arteria ótica es una de las comunicaciones.

12.3. Los paragangliomas carotídeos:

a) Se embolizan generalmente por vía percutánea.
b) Los aportes arteriales provienen de ramas de la arteria facial.
c) Es frecuente que sean funcionantes.
d) Presentan drenaje venoso precoz en la arteriografía.
e) Desplazan anteriomedialmente la arteria carótida interna.

12.4. Señalar la correcta:

a) En las epistaxis intratables, el tratamiento endovascular no es de primera elección.
b) En las epistaxis se suele utilizar el polivinil alcohol como material de embolización.
c) En el síndrome de rotura carotídea la mortalidad es menor del 10%.
d) Las malformaciones venosas se tratan por vía endovascular.
e) El OK432 se utiliza como agente esclerosante en las malformaciones arteriovenosas.

booksmedicos.org

12.5. ¿En cuál de las siguientes patologías la neurorradiología intervencionista no es el tratamiento de primera elección?

a) Fistulas arteriovenosas directas carótido-cavernosas.
b) Disección de la arteria carótida interna.
c) Malformaciones venosas de la cara.
d) Embolización prequirúrgica en los angiofibromas nasales.
e) Síndrome de rotura carotídea.

booksmedicos.org

Índice analítico

A

Abceso(s)
- amigdalinos, 13
- cerebral, 91
- cervicales, 121
- de Ludwig, 122
- orbitario, 99
- periamigdalino, 122
- retrofaríngeo, 122
- subperióstico, 99

Actinomicosis, 65
Adenoma, 26, 32
- paratiroideo, 33
- pleomorfo, 14, 61, 62

Adenopatía(s)
- abscesos, 41
- enfermedad por arañazo de gato, 41
- leishmaniasis, 41
- linfomas, 41
- mononucleosis, 41
- retrofaríngeas, 19
- toxoplasmosis, 41

Agger nasi, 94
Angio-RM, 8
Angio-TC, 6
Angiofibroma nasofaríngeo juvenil, 12, 134
Apert, síndrome, 119
Arco aórtico, 129
- anatomía vascular, 129
- derecho, 130
- izquierdo, 130

Arteria(s)
- carótida primitiva, 130
  - externa, 131
  - interna
    - aberrante, 130
    - agenesia, 130
- vertebrales, 132

Aticotomía (TA), 87
- espontánea, 87

B

Bartonellosis, 41
Bifurcación carotídea, 130
Biopsia con aguja gruesa (BAG), 43
Bocio multinodular, 32
Bola fúngica, 98
Brucelosis, 65

C

Cadena simpática cervical, 16
Calcificaciones ganglionares, 40
Calcitonina, 25, 29
Canal semicircular externo (CSE), 90
Carcinoma(s)
- adenoideoquístico, 15, 64
  - diseminación perineural, 64
  - nervio facial, 64
- anaplásicos, 28, 30
- de la cavidad nasosinusal, 102
- de células acinares, 15
- de células escamosas, 37,61
- de células neuroendocrinas, 39
- de la laringe, 72
- mucoepidermoide, 15, 61, 64
- nasofaríngeos, 19
- paratiroides, 34
- de tiroides, 27, 28, 39, 52, 126
  - folicular, 29, 30
  - medular, 28, 31
  - anaplásico, 30
  - papilar, 24, 29, 30
- transglóticos, 72

Cavidal oral, 14
- lengua, 14

Células de Langerhans, histocitosis, 124
Celulitis orbitaria, 99

booksmedicos.org

Cisplatino, 137
Coeficiente de difusión aparente (CDA), 7, 44, 62
Colesteatoma, 82, 84, 91
  cadena osicular, 86
  fístula laberíntica, 86
  miringoplastias, 84
  nervio facial, 86
  seno timpánico, 86
  timpanoplastia, 86
  tratamiento, 86
  vías de propagación, 85
Condronecrosis, 78
Conducto auditivo externo (CAE), 81
Conducto tirogloso, 117
Cordectomía, 75
Coristoma, 59
Cuerdas vocales, 70

D

Diseminación extracapsular, 40
Diseminación perineural, 102
Disección arterial, 136
Displasia fibrosa, 101, 125

E

Ectasia yugular, 120
Elastografía, 37
Enfermedad(es)
  granulomatosas, 65
    actinomicosis, 65
    por arañazo de gato, 65
    brucelosis, 65
    sarcoidosis, 65
    sífilis, 65
    toxoplasmosis, 65
    tuberculosis, 65
  de Kimura, 65
Epistaxis, 134
Espacio faríngeo (EF), 11
Espacio masticador (EM), 13, 17
  hipertrofia benigna del masetero, 17
  lóbulo accesorio de la glándula parótida, 17
  nervio mandibular, 17
Espacio parafaríngeo (EPF), 13, 15
  preestíleo, 15
  retroestíleo, 15
Espacio perivertebral (EP), 18, 20
  compartimento anterior o prevertebral, 20
  compartimento posterior o paraespinal, 20
Espacio preepiglótico, 24
Espacio retrofaríngeo (ERF), 13, 18
  espacio peligroso, 18
Espacio sublingual, 14
Espacio submandibular, 14
Espacios anatomoquirúgicos de la órbita, 108
Eustaquio, trompa, 81
Ewing, sarcoma, 126

F

Factor corrector de atenuación (FCA), 46
Fascia faringobasilar, 11
Fibroendoscopia, 73
Fibroma osificante, 100
Fibromatosis agresiva, 124
Fibromatosis colli, 123
Fístula(s)
  arteriovenosas, 136
  laberíntica, 86
Fosa pterigopalatina, 95
Fosas nasales, 94
  agger nasi, 94
  apófisis unciforme, 94
  fóvea etmoidal, 94
  lamela lateral, 94
  lámina basal, 94
  lámina cribosa, 94
  meato inferior, 94
  meato medio, 94
  meato superior, 95

G

Ganglio(s)
  de cadena yugular interna, 35
  calcificaciones, 40
  centinela, 38, 49
  cervicales, 43
  del compartimento visceral, 36
  linfáticos, 35
    hilio ganglionar, 40
    necrosis, 39
    submentonianos, 56
  submandibulares (IB), 35, 56
  submentonianos, 35
  del triángulo posterior, 36
Glándula(s)
  lacrimal, 115
  paratiroides, 32
  parótida, 17, 55
    conducto de Stenon, 56
    lóbulo accesorio, 17, 56
    vena retromandibular, 56
  salivales, 55
    agenesia, 59
    ectopia, 59
    efectos de la radioterapia, 60
    hipoplasia, 59

booksmedicos.org

lesiones sistémicas, 65
tumores benignos, 62
tumores malignos, 64
sublingual, 55, 56
submandibular, 55
tiroidea, 23
Glioma óptimo, 111
Glotis, 69
Graves, enfermedad, 110
Gross tumor volume (GTV), 50

H

Hemangiomas, 13, 58, 63
Hemilaringectomía, 75
Hilio ganglionar, 40
Hipercalcemia, 33
Hiperplasia de tejido adenoideo, 12
Hipertiroidismo, 33
Hipertrofia benigna del masetero, 17
Hipofaringe, 12, 13

I

Índice de dosis en TC por volumen explorado (CTDL), 4

K

Kimura, enfermedad, 65

L

Laberintitis, 90
circusncrita, 90
difusa serosa, 90
osificante, 90
supurada, 90
Laringe, 69
laringoceles, 71
quistes, 71
repliegues aritenoepiglóticos, 70
seno piriforme, 70
subglotis, 69
supraglotis, 69
traumatismos, 71
ventrículo laríngeo, 69
Laringectomía supracircoidea, 75
supraglótica, 75
total, 76
ampliada, 76
Laringoceles, 71
Laringonecrosis, 78
Laringoscopia, 73
Lengua, 14
Leucemia, 125
Leucocoria, 110
Linfadenitis, 121
tuberculosa, 121
Linfangiomas, 120
Linfática, 135
Linfoma, 31, 39, 41, 113
Lipoblastoma, 124
Lipomas, 14, 64, 124

M

Malformación(es)
arteriovenosa, 136
capilares, 134
linfáticas, 58
vasculares, 57
venosas, 58, 135
Mastoidectomía 87, 90
Mastoiditis, 88, 91
de pseudoBezold, 89
Medios de contraste, 6, 8
angio-RM, 8
contraste superparamagnético, 8
Melanoma de coroides, 110
Meningitis, 91
Metaplasia grasa, 39
Metástasis
ganglionares, 37, 48
orbitarias, 115
Miringoestapedopexia, 81
Miringoplastias, 84
Mononucleosis, 41
Mucoceles, 99

N

Nasofaringe (NF), 11
patología benigna de la, 12, 102, 134
angiofibroma nasofaríngeo juvenil, 12
Hiperplasia de tejido adenoideo, 12
quistes de retención mucosa, 12
quistes de Thornwaldt, 12
receso de Rosenmuller, 11
Nervio
aurículotemporal, 57
facial, 55, 57, 86
laríngeo
parálisis de cuerda vocal, 71
mandibular, 17
óptico, 112
Neumatocele, 99
Neumoparotiditis, 59
Neurinomas, 102
Neuroblastoma, 126
Neuroblastoma olfatorio, 98, 102
Neurofibromas, 16, 102, 112
Neurorradiología intervencionista, 129

booksmedicos.org

pruebas diagnósticas, 132
de amital, 133
de lidocaína, 133
de oclusión arterial, 132
de provocación, 133
Nódulo tiroideo, 25
ecografía, 25
punción aspiración con aguja fina (PAAF), 25

O

Oído medio, 81
Órbita, 107
espacios anatomoquirúrgicos, 108
malformaciones venosas, 114
tumores, 110
Orbitopatía tiroidea, 110
Orofaringe (OF), 12
patología benigna de la, 13
abscesos amigdalinos, 13
calcificaciones de la región tonsilar, 13
quistes del segundo arco branquial, 13
tumores benignos, 13
Osteoma, 100
Otitis, 81
atelectasia, 81
infección, 81
invaginación, 81
Otitis media aguda (OMA), 81
gripal, 83
inespecífica, 82
necrosantes, 83
serosa, 81, 83
supurada, 81
Otitis media crónica (OMC), 81
adhesiva, 81
benigna, 83
colesteatomatosas, 82
Otomastoiditis aguda, 122

P

Papiloma(s) nasosinusal(es)
exofítico, 101
invertido, 98, 101
oncocítico, 101
Paraganglioma(s), 16, 133
carotídeos, 17
yugulares, 17
Parálisis facial, 91
Parotiditis, 122
Partial ossicular reconstruction prothesis (PORP), 88
Petrositis, 90
Pirámide nasal, 93
Pneumosinus dilatans, 99
Polipo(s)
antrocoanal, 99
nasales, 98
Pseudoaneurismas, 136
Pseudotumor orbitario, 111
Punción aspiración con aguja fina (PAAF), 25, 28, 42

Q

Quimioterapia intraarterial, 136
Quiste(s)
branquiales, 57, 118
del conducto tirogloso, 23
dermoide, 115, 118
dermolipomas, 115
epidermoides, 115
linfoepiteliales benignos, 60
de retención, 98
retención mucosa, 12
segundo arco branquial, 13
de Thornwaldt, 12
tímico, 118

R

Rabdomiomas, 102
Rabdomiosarcoma, 125
Rabdomiosarcoma orbitario, 115
Radioterapia, planificación, 50
Raíz nasal, 119
Ránulas
complejas, 58
simples, 58
Región tonsilar, calcificaciones, 13
Resonancia magnética (RM), 1, 6, 11
difusión, 44
inconvenientes, 2
perfusión, 8
sialografía, 65
Retinoblastoma, 109, 126
Rinosinusitis, 96
Rosenmuller, receso de, 11
Rotura carotídea, síndrome, 134
Rouviere, gánglio, 19

S

Sarcoidosis, 37, 65, 66
Sarcomas, 102
Schrapnell, membrana, 81
Schwannomas, 16, 112
Seno silente, síndrome, 99
Seno(s)
esfenoidal, 95
etmoidal, 95
frontal, 95
hipoplásicos, 99

booksmedicos.org

maxilar, 95
paranasales, 93, 95
silente, 99
Sialoadenitis, 59
aguda, 60
crónica, 60
esclerosante crónica, 60
posradioterapia, 61
Sialolitiasis, 59
Sialosis, 65
Sífilis, 65
Signo de la fístula positivo, 90
Síndromes neuroendocrinos múltiples (MEN), 31
Sinusitis, 93
aguda, 97, 99, 123
crónica, 97
fúngica, 97
aguda invasiva, 98
alérgica, 98
crónica invasiva, 98
Sjögren, síndrome, 65
Standard uptake value (SUV), 45
Stenon, conducto, 56
Subglotis, 69
Suelo de la boca, 14
espacio sublingual, 14
espacio submandibular, 14
Supraglotis, 69

T

Tejido tiroideo ectópico, 24
Timpanoplastia, 87, 88
Tiosultafo sódico, 137
Tiroglobulina, 29
Tiroides, 23
anomalías de desarrollo, 23
cáncer, 28
cartílago, 69
conducto tirogloso, 23
enfermedades inflamatorias, 24
glándula, 23
incidentaloma, 52
lingual, 13, 117
lóbulo piramidal, 23
nódulo tiroideo, 25
Tiroiditis
granulomatosa o de Quervain, 25
Hashimoto o linfocítica, 24, 26
infecciosa aguda, 24
de Riedel, 25
Tomografía computarizada (TC), 11, 45
Tomografía computarizada multicorte (TCMC), 1, 3
Tomografía por emisión de positrones (PET), 45
atenuación de los fotones, 45
equipos, 46
gross tumor volume (GTV), 50
nuevos radiofármacos, 52
flúor-18-fluorodesoxiLtimidina (FLT), 52
flúor-18-fluoromisonidazol, 52
L-mentil-11C-Metionina, 52
recidiva metabólica, 51
respuesta metabólica, 50
standard uptake value (SUV), 45
Total ossicular reconstruction prothesis (TORP), 88
Toxoplasmosis, 41, 65
Traumatismos laríngeos, 71
TreacherCollins, síndrome, 119
Trombosis del seno lateral, 91
Tuberculosis, 65
Tuberculosis ganglionar, 39
Tumor(es)
cordomas, 20
dermoide, 14, 115
epidermoides, 14, 115, 118
glándula lacrimal, 115
glómico, 17 (vease paraganglioma)
gloticos, 74
hemangiomas, 20
de kuttner, 60
linfoprofileratívos, 113
lipomas, 20
mixto benigno, 62
nasosinusales, 100
neurogénicos, 112
oculares, 109
pott puffy, 123
primario oculto, 48
detección, 48
estadificación, 48
supraglóticos, 73
transglóticos, 74
vagales, 17
vainas nerviosas, 124
de Warthin, 61, 63

U

Unidad osteomeatal anterior, 95

V

Valsalva, maniobra, 71
Virus de la inmunodeficiencia humana (VIH), 60

W

Wharton, conducto, 56

booksmedicos.org

booksmedicos.org